

Детская урология

S. Tekgul, H. Riedmiller, E. Gerharz, P. Hobeke, R. Kocvara,
R. Nijman, Chr. Radmayr, R. Stein

Перевод: М.Н. Климова
Научное редактирование: И.В. Казанская



European Society for Paediatric Urology

© Европейская ассоциация урологов, 2010



**European
Association
of Urology**



СОДЕРЖАНИЕ

1.	ВВЕДЕНИЕ	6
1.1.	Литература	6
2.	ФИМОЗ	6
2.1.	История вопроса	6
2.2.	Диагностика	7
2.3.	Лечение	7
2.4.	Литература	7
3.	КРИПТОРХИЗМ	8
3.1.	История вопроса	8
3.2.	Диагностика	8
3.3.	Лечение	9
3.3.1.	Лекарственная терапия	9
3.3.1.1.	Лекарственная терапия при крипторхизме	9
3.3.1.2.	Лекарственная терапия для повышения фертильности	9
3.3.2.	Хирургические вмешательства	9
	Пальпируемые яички	9
	Непальпируемые яички	9
3.4.	Прогноз	10
3.5.	Литература	10
4.	ГИДРОЦЕЛЕ	11
4.1.	История вопроса	11
4.2.	Диагностика	11
4.3.	Лечение	11
4.4.	Литература	12
5.	ОСТРЫЕ ПОРАЖЕНИЯ МОШОНКИ У ДЕТЕЙ	12
5.1.	История вопроса	12
5.2.	Диагностика	12
5.3.	Лечение	13
5.3.1.	Эпидидимит	13
5.3.2.	Перекрут семенного канатика	13
5.3.3.	Хирургическое лечение	13
5.4.	Прогноз	14
5.4.1.	Фертильность	14
5.4.2.	Снижение фертильности	14
5.4.3.	Уровни андрогенов	14
5.4.4.	Рак яичка	14
5.4.5.	Нитроксид	14
5.5.	Перекрут в перинатальном периоде	14
5.6.	Литература	15
6.	ГИПОСПАДИИ	18
6.1.	История вопроса	18
6.1.1.	Факторы риска	18
6.2.	Диагностика	18
6.3.	Лечение	19
6.3.1.	Возраст проведения операции	19
6.3.2.	Искривление полового члена	19
6.3.3.	Сохранение обильно васкуляризованной пластинки уретры	19
6.3.4.	Повторное проведение репарации гипоспадий	20
6.3.5.	Реконструкция уретры	21
6.3.6.	Отток мочи и перевязка раны	21
6.3.7.	Исход	21
6.4.	Литература	21

7.	ВРОЖДЕННОЕ ИСКРИВЛЕНИЕ ПОЛОВОГО ЧЛЕНА	22
7.1.	История вопроса	22
7.2.	Диагностика	23
7.3.	Лечение	23
7.4.	Литература	23
8.	ВАРИКОЦЕЛЕ У ДЕТЕЙ И ПОДРОСТКОВ	23
8.1.	История вопроса	23
8.2.	Диагностика	24
8.3.	Лечение	24
8.4.	Литература	24
9.	МИКРОПЕНИС	26
9.1.	История вопроса	26
9.2.	Диагностика	26
9.3.	Лечение	26
9.4.	Литература	26
10.	ЗАБОЛЕВАНИЯ НИЖНИХ МОЧЕВЫХ ПУТЕЙ, ПРОЯВЛЯЮЩИЕСЯ В ДНЕВНОЕ ВРЕМЯ	27
10.1.	История вопроса	27
10.2.	Определение	27
10.2.1.	Дисфункции фазы наполнения	27
10.2.2.	Дисфункции фазы мочеиспускания (опорожнения)	27
10.3.	Диагностика	27
10.4.	Лечение	28
10.4.1.	Стандартная терапия	28
10.4.2.	Специфичные вмешательства	28
10.5.	Литература	29
11.	МОНОСИМПТОМНЫЙ ЭНУРЕЗ	30
11.1.	История вопроса	30
11.2.	Определение	30
11.3.	Диагностика	30
11.4.	Лечение	30
11.4.1.	Поддерживающие лечебные мероприятия	31
11.4.2.	Использование сигнализации в лечебных целях	31
11.4.3.	Лекарственная терапия	31
11.5.	Литература	31
12.	ЛЕЧЕНИЕ НЕЙРОГЕННОГО МОЧЕВОГО ПУЗЫРЯ У ДЕТЕЙ	32
12.1.	История вопроса	32
12.2.	Определение	32
12.3.	Классификация	32
12.4.	Уродинамические исследования	33
12.4.1.	Метод уродинамического исследования	33
12.4.2.	Урофлоуметрия	33
12.4.3.	Цистометрия	34
12.5.	Лечение	34
12.5.1.	Исследования	34
12.5.2.	Ранние этапы лечения с помощью ПК	35
12.5.3.	Лекарственная терапия	35
12.5.3.1.	Инъекции ботулотоксина	35
12.5.4.	Лечение недержания кала	35
12.5.5.	ИМВП	36
12.5.6.	Сексуальное развитие	36
12.5.7.	Укрепление стенки мочевого пузыря	36

12.5.8.	Процедуры на выходном отделе мочевого пузыря	36
12.5.9.	Стома, удерживающая мочу	37
12.5.10.	Полное замещение мочевого пузыря	37
12.5.11.	Пожизненное динамическое наблюдение при нейрогенном мочевом пузыре	37
12.6.	Литература	37
13.	РАСШИРЕНИЕ ВМП (ОБСТРУКЦИЯ ЛОХАНОЧНО-МОЧЕТОЧНИКОВОГО СЕГМЕНТА ИЛИ УРЕТЕРОВЕЗИКАЛЬНОГО СОУСТЬЯ)	42
13.1.	История вопроса	42
13.2.	Диагностика	42
13.2.1.	УЗИ во внутриутробном периоде	42
13.2.2.	УЗИ в послеродовом периоде	42
13.2.3.	Микционная цистоуретрография	42
13.2.4.	Ренография с диуретической нагрузкой	42
13.3.	Лечение	43
13.3.1.	Лечение во внутриутробном периоде	43
13.3.2.	Обструкция ЛМС	43
13.4.	Мегауретер	43
13.5.	Выводы	44
13.6.	Литература	44
14.	ПМР	45
14.1.	История вопроса	45
14.2.	Классификация	45
14.3.	Диагностический поиск	46
14.4.	Лечение	46
14.4.1.	Консервативное лечение	47
14.4.2.	Хирургические вмешательства	47
14.4.2.1.	Полостные хирургические вмешательства	47
14.4.2.2.	Лапароскопическая коррекция рефлюкса	47
14.4.2.3.	Эндоскопическая терапия	47
14.5.	Динамическое наблюдение	48
14.6.	Литература	48
15.	МОЧЕКАМЕННАЯ БОЛЕЗНЬ	49
15.1.	История вопроса	49
15.2.	Механизмы образования камней, диагностика их причин и лекарственная терапия отдельных типов камней	50
15.2.1.	Кальциевые камни	50
	Гиперкальциурия	50
	Гипероксалурия	51
	Гипоцитратурия	51
15.2.2.	Мочекислые камни	51
15.2.3.	Цистиновые камни	52
15.2.4.	Инфекционные камни (струвитные камни)	52
15.3.	Клинические проявления	52
15.4.	Диагностика	52
15.4.1.	Визуализация	52
15.4.2.	Исследование обмена веществ	52
15.5.	Лечение	53
15.5.1.	ЭУВЛ	53
15.5.2.	Чрескожная нефролитотомия	55
15.5.3.	Уретерореноскопия	55
15.5.4.	Полостные операции по поводу мочевого камня	56
15.6.	Литература	56
16.	ОБСТРУКТИВНЫЕ ЗАБОЛЕВАНИЯ ПРИ УДВОЕНИИ ПОЧКИ: УРЕТЕРОЦЕЛЕ И ЭКТОПИЯ МОЧЕТОЧНИКА	60
16.1.	История вопроса	60

16.1.1.	Уретероцеле	60
16.1.2.	Эктопия мочеточника	60
16.2.	Классификация	60
16.2.1.	Эктопическое уретероцеле	61
16.2.2.	Ортопическое уретероцеле	61
16.2.3.	Цекоуретероцеле	61
16.3.	Диагностика	61
16.3.1.	Уретероцеле	61
16.3.2.	Эктопия мочеточника	61
16.4.	Лечение	62
16.4.1.	Уретероцеле	62
16.4.1.1.	Ранняя диагностика	62
16.4.1.2.	Повторное обследование	62
16.4.2.	Эктопия мочеточника	62
16.5.	Литература	62
17.	НАРУШЕНИЯ ПОЛОВОГО РАЗВИТИЯ	63
17.1.	История вопроса	63
17.2.	Неотложные неонатологические состояния	64
17.2.1.	Семейный анамнез и клиническое обследование	64
17.2.2.	Выбор методов лабораторного обследования	65
17.3.	Определение половой принадлежности	65
17.4.	Роль детского уролога	65
17.4.1.	Диагностика	66
17.4.1.1.	Клиническое обследование	66
17.4.1.2.	Исследования	66
17.5.	Лечение	66
17.5.1.	Феминизирующие операции	66
17.5.2.	Маскулинизирующие операции	67
17.6.	Литература	67
18.	КЛАПАНЫ ЗАДНЕЙ УРЕТРЫ	68
18.1.	История вопроса	68
18.2.	Классификация	68
18.2.1.	Клапан уретры	68
18.3.	Диагностика	69
18.4.	Лечение	69
18.4.1.	Лечение во внутриутробном периоде	69
18.4.2.	Лечение в послеродовом периоде	69
Дренирование мочевого пузыря		69
Иссечение клапана		69
Везикостомия		70
Отведение мочи на высоком уровне		70
18.5.	Литература	72
19.	СОКРАЩЕНИЯ	74

1. ВВЕДЕНИЕ

Группы ESPU и EAU по составлению «Клинических рекомендаций» совместными усилиями разработали настоящую обновленную версию рекомендаций по детской урологии. Цель данного сотрудничества – создать документ, который мог бы помочь повысить качество лечения урологических нарушений у детей.

Важность проблем в детской урологии не вызывает сомнений, – детские нарушения во многом отличаются от заболеваний в области урологии у взрослых. Цель настоящей работы – определение практических мер оказания первичной помощи в лечении нарушений в области урологии у детей. В сложных и редких случаях, требующих специального подхода в лечении и осмотра опытными специалистами, пациентов необходимо направлять в специализированные центры, где функционируют отделения детской урологии с многоплановыми подходами в лечении.

За длительный промежуток времени детская урология достигла высокого уровня развития, накопила обширный разнообразный практический опыт, знаний и практики. Поэтому данный раздел отличается от раздела, посвященного взрослой урологии. Таким образом, в последнее время детская урология во многих европейских странах рассматривается как отдельная ветвь урологии и детской хирургии, и не уступает другим разделам медицинской практики, так как охватывает обширную сферу различных научных направлений и включает в себя разнообразные методы лечения.

Знания, полученные благодаря возрастающему опыту, новые технологические достижения и новые методы неинвазивного диагностического наблюдения оказали большое влияние на методику лечения. В ближайшие годы эта тенденция в детской урологии будет только возрастать. На сегодняшний день мы можем лечить рефлюкс, значительно улучшились методы лечения сложных врожденных аномалий. В настоящее время внедрены совершенно новые технологии для замещения мочевого пузыря и проведения лапароскопических процедур.

Детская урология охватывает огромную сферу в рамках общей урологии. Масштаб и сложность детской урологии продолжают расти. Описать все проблемы детской урологии в одном разделе не представляется возможным, однако мы будем продолжать вносить изменения и добавлять их к основным клиническим рекомендациям. В этом году выпущены 2 новые главы в рамках данных «Клинических рекомендаций», и 8 глав сейчас находятся на рецензировании.

«Клинические рекомендации» были составлены совместной рабочей группой и основаны на имеющейся в настоящее время литературе, собранной по результатам обзоров из базы данных Medline. Применение структурного анализа этой литературы было невозможно во многих случаях из-за недостатка хорошо спланированных исследований. По возможности все выводы классифицировались по уровню доказательности и степени рекомендации [1]. Из-за ограниченного доступа к большому рандомизированным контролируемым исследованиям (РКИ) – на что также влияет тот факт, что значительное число вариантов лечения связано с хирургическими вмешательствами из-за обширного объема врожденных заболеваний – настоящий документ будет в большой степени документом консенсуса.

Мы надеемся, что настоящие рекомендации станут ценным образовательным ресурсом в вашей практике и помогут в лечении сложных случаев в области детской урологии.

1.1. Литература

1. Oxford centre for evidence-based medicine levels of evidence (May 2001). Produced by Bob Phillips, Chris Ball, Dave Socket, Doug Badenoch, Sharon Straus, Brian Haynes, martin dewes since November 1998.
<http://www.cebm.net/index.aspx?o=1025> [access date February 2009].

2. ФИМОЗ

2.1. История вопроса

Отвести крайнюю плоть за железистую венечную борозду в конце первого года жизни удается только примерно у 50% мальчиков; к 3-м годам этот показатель повышается примерно до 89%. Частота выявления фимоза у мальчиков 6–7 лет составляет 8%, а у мужчин 16–18 лет – 1% [1]. Фимоз может быть либо первичным (физиологическим) при отсутствии симптомов рубцевания, либо вторичным (патологическим), связанным с рубцеванием, например, при облитерирующем ксеротическом баланите.

Фимоз следует дифференцировать с нормальной физиологической складчатостью крайней плоти [2]. Парафимоз считают неотложной ситуацией. Отведение слишком узкой крайней плоти за головку полового члена в железистой венечной борозде может пережимать уздечку и вызывать отек. Дистально от констриктивного кольца нарушается кровоснабжение и появляется риск развития некроза.

2.2. Диагностика

Диагноз «фимоз» и «парафимоз» устанавливают при непосредственном обследовании.

Если крайняя плоть не отодвигается или отодвигается только частично, и после отведения образует констриктивное кольцо, диагностируют несоответствие ширины крайней плоти и диаметра головки. Помимо сдавления крайней плоти возможны спайки между внутренней поверхностью крайней плоти и эпителием головки и/или укороченной уздечкой. При укороченной уздечке после отодвигания крайней плоти головка отклоняется в вентральном направлении. Если кончик остается узким и спайки головки отделены, это пространство во время мочеиспускания заполняется мочой, вызывая выбухание крайней плоти наружу.

Парафимоз характеризуется ущемлением крайней плоти сжимающим кольцом на уровне бороздки, не позволяющим крайней плоти закрыть головку.

2.3. Лечение

Лечение фимоза у детей проводится по решению родителей и может заключаться в пластическом или радикальном обрезании по достижении ребенком 2-летнего возраста. Пластическое обрезание проводят с целью обеспечить обширный объем иссечения с возможностью полного отведения крайней плоти, в то же время, сохранив ее (заднее рассечение, частичное обрезание). Однако эта процедура сопровождается риском рецидивирования фимоза. В ходе той же операции выделяют спайки, и сопутствующее укорочение уздечки корригируют путем френулотомии. При необходимости дополнительно проводят меатопластику.

Абсолютным показанием к обрезанию является вторичный фимоз. Показания для хирургического вмешательства при первичном фимозе: рецидивирующий баланопостит и рецидивирующие инфекции мочевыводящих путей (ИМВП) на фоне аномалий их развития [3–6] (уровень доказательности 2, степень рекомендации В). При простом выбухании крайней плоти во время мочеиспускания проводить обрезание не обязательно.

Проведение обрезания новорожденным с целью профилактики рака полового члена не показано. Обрезание противопоказано при коагулопатиях, острых местных инфекциях и врожденных аномалиях развития полового члена, особенно при гипоспадиях или скрытом половом члене, поскольку крайняя плоть может потребоваться для реконструктивных процедур [7, 8]. Частота развития осложнений при обрезании у новорожденных достаточно велика, поэтому в отсутствие медицинских показаний оно не рекомендуется [9–12] (уровень доказательности 2, степень рекомендации В). Поскольку при первичном фимозе методом выбора является консервативное лечение, на срок 20–30 дней можно назначить кортикостероидные мазь или крем (0,05–0,1%) [13–16] (уровень доказательности 1, степень рекомендации А). Этот метод лечения не вызывает побочных эффектов. Средний уровень кортизола при разовых анализах крови статистически значимо не отличается от выявляемого в нелеченой группе пациентов [17] (уровень доказательности 1). Складчатость эпидермиса крайней плоти при терапии стероидами не изменяется [14] (уровень доказательности 2).

Лечение парафимоза заключается в сдавливании отечной ткани крайней плоти вручную с последующей попыткой отвести назад натянутую кожу крайней плоти через головку полового члена. Для высвобождения суженной ткани может оказаться полезным введение в нее гиалуронидазы [18] (уровень доказательности 4, степень рекомендации С). Если эта манипуляция окажется неэффективной, требуется тыльное рассечение констриктивного кольца. В зависимости от индивидуальных особенностей пациента обрезание проводят немедленно, либо откладывают на следующий сеанс лечения.

2.4. Литература

1. Gairdner D. The fate of the foreskin: a study of circumcision. *Br Med J* 1949;2(4642):1433–7.
<http://www.ncbi.nlm.nih.gov/pubmed/15408299>
2. Oster J. Further fate of the foreskin. Incidence of preputial adhesions, phimosis, and smegma among Danish schoolboys. *Arch Dis Child* 1968;43(288):200–3.
<http://www.ncbi.nlm.nih.gov/pubmed/5689532>
3. Wiswell TE. The prepuce, urinary tract infections, and the consequences. *Pediatrics* 2000;105(4 Pt 1):860–2.
<http://www.ncbi.nlm.nih.gov/pubmed/10742334>
4. Hiraoka M, Tsukahara H, Ohshima Y, Mayumi M. Meatus tightly covered by the prepuce is associated with urinary tract infection. *Pediatr Int* 2002;44(6):658–62.
<http://www.ncbi.nlm.nih.gov/pubmed/12421265>
5. To T, Agha M, Dick PT, Feldman W. Cohort study on circumcision of newborn boys and subsequent risk of urinary tract infection. *Lancet* 1998;352(9143):1813–6.
<http://www.ncbi.nlm.nih.gov/pubmed/9851381>
6. Herndon CDA, McKenna PH, Kolon TF, Gonzales ET, Baker LA, Docimo SG. A multicenter outcomes analysis of patients with neonatal reflux presenting with prenatal hydronephrosis. *J Urol* 1999;162(3

- Pt 2):1203–8.
<http://www.ncbi.nlm.nih.gov/pubmed/10458467>
7. Thompson HC, King LR, Knox E, Korones SB. Report of the ad hoc task force on circumcision. *Pediatrics* 1975;56(4):610–1.
<http://www.ncbi.nlm.nih.gov/pubmed/1174384>
 8. American Academy of Pediatrics. Report of the Task Force on Circumcision. *Pediatrics* 1989;84:388–91. Erratum in: *Pediatrics* 1989;84(2):761.
<http://www.ncbi.nlm.nih.gov/pubmed/2664697>
 9. Griffiths DM, Atwell JD, Freeman NV. A prospective study of the indications and morbidity of circumcision in children. *Eur Urol* 1985;11(3):184–7.
<http://www.ncbi.nlm.nih.gov/pubmed/4029234>
 10. Christakis DA, Harvey E, Zerr DM, Feudtner C, Wright JA, Connell FA. A trade-off analysis of routine newborn circumcision. *Pediatrics* 2000;105(1 Pt 3):246–9.
<http://www.ncbi.nlm.nih.gov/pubmed/10617731>
 11. Ross JH. Circumcision: Pro and con. In: Elder JS, ed. *Pediatric urology for the general urologist*. New York: Igaku-Shoin, 1996, p. 49–56.
 12. Hutcheson JC. Male neonatal circumcision: indications, controversies and complications. *Urol Clin N Amer* 2004;31(3):461–7.
<http://www.ncbi.nlm.nih.gov/pubmed/15313055>
 13. Monsour MA, Rabinovitch HH, Dean GE. Medical management of phimosis in children: our experience with topical steroids. *J Urol* 1999;162(3 Pt 2):1162–4.
<http://www.ncbi.nlm.nih.gov/pubmed/10458456>
 14. Chu CC, Chen KC, Diau GY. Topical steroid treatment of phimosis in boys. *J Urol* 1999;162(3 Pt 1):861–3.
<http://www.ncbi.nlm.nih.gov/pubmed/10458396>
 15. Ter Meulen PH, Delaere KP. A conservative treatment of phimosis on boys. *Eur Urol* 2001;40(2):196–9;discussion 200.
<http://www.ncbi.nlm.nih.gov/pubmed/11528198>
 16. Elmore JM, Baker LA, Snodgrass WT. Topical steroid therapy as an alternative to circumcision for phimosis in boys younger than 3 years. *J Urol* 2002;168(4 Pt 2):1746–7;discussion 1747.
<http://www.ncbi.nlm.nih.gov/pubmed/12352350>
 17. Golubovic Z, Milanovic D, Vukadinovic V, Rakic I, Perovic S. The conservative treatment of phimosis in boys. *Br J Urol* 1996;78(5):786–8.
<http://www.ncbi.nlm.nih.gov/pubmed/8976781>
 18. DeVries CR, Miller AK, Packer MG. Reduction of paraphimosis with hyaluronidase. *Urology* 1996;48(3):464–5.
<http://www.ncbi.nlm.nih.gov/pubmed/8804504>

3. КРИПТОРХИЗМ

3.1. История вопроса

Эту наиболее частую для новорожденных мальчиков врожденную аномалию выявляют почти у 1% всех доношенных детей к концу первого года жизни [1]. Поскольку данные о локализации и наличии яичек непосредственно влияют на тактику лечения, представляется целесообразным деление на пальпируемый и непальпируемый крипторхизм.

Если яички удается отвести в мошонку, но вне мошонки они не фиксируются, какого-либо лечения, кроме наблюдения, не требуется. Такая подвижность яичек наблюдается при их полном опущении, а их выявление в паховой области может быть связано с мощным кремаштерным рефлексом [2].

Если яички с обеих сторон не пальпируются, и возникают какие-либо сомнения насчет половой принадлежности ребенка, например, при гипоспадиях, необходимо срочно провести эндокринологическое и генетическое обследования [3] (уровень доказательности 3, степень рекомендации В).

3.2. Диагностика

Единственный метод различения пальпируемых и непальпируемых яичек — физикальное обследование. Дополнительные преимущества от проведения ультразвукового исследования (УЗИ), компьютерной томографии (КТ), магнитно-резонансной томографии (МРТ), ангиографии нет.

При клиническом обследовании осматривают и описывают мошонку, после чего продолжают осмотр ребенка в положении на спине и со скрещенными ногами. Исследователь должен обеспечить подавление кремаштерного рефлекса, расположив ведущую руку прямо над симфизом в паховой области,

и только затем прикасаться или продвигать руку к мошонке. Паховую область можно попытаться «сдвинуть» к мошонке, чтобы протолкнуть в нее яички. Эта манипуляция также позволяет различить паховую локализацию яичка и увеличенные лимфатические узлы, которые можно ошибочно принять за опустившееся яичко.

Обычно, если яички отводятся в мошонку, они останутся в ней, пока под действием кремастерного рефлекса (рефлекс проявляется при прикосновении к коже внутренней поверхности бедра) не сместятся обратно в паховую область [4].

Одностороннее отсутствие пальпируемого яичка при увеличенном втором яичке может свидетельствовать об отсутствии или атрофии яичка, но этот симптом неспецифичен и не должен служить основанием отказа от хирургической ревизии. При непальпируемых яичках в паховой области, для исключения эктопической локализации яичек, особое внимание при осмотре следует уделить бедренной, пенильной и промежностной областям.

Единственным надежным методом исследования, позволяющим подтвердить или исключить внутрибрюшное или паховое расположение яичек, а также диагноз отсутствующего/скрывающегося яичка (непальпируемое яичко), служит диагностическая лапароскопия [5] (уровень доказательности 1b, степень рекомендации А). Перед началом лапароскопического обследования рекомендуется провести исследование под общей анестезией, поскольку иногда исходно непальпируемые яички удается пропальпировать.

3.3. Лечение

Если яичко не опустилось в мошонку к возрасту 1 года, преимуществ от выжидательной тактики в отношении его самостоятельного опущения нет. Чтобы предотвратить гистологическое повреждение ткани яичка, лечение следует провести и завершить до возраста 12–18 месяцев [6].

3.3.1. Лекарственная терапия

3.3.1.1. Лекарственная терапия при крипторхизме

Поскольку процесс опущения яичек регулируется гормонально, проводят гормональную терапию человеческим хорионическим гонадотропином (чХГ) или рилизинг-гормоном гонадотропина (ГнРГ) с максимальной эффективностью 20% (уровень доказательности 1, степень рекомендации С) [7, 8]. Чем выше расположено неопустившееся яичко, тем чаще гормональная терапия оказывается неэффективной. Человеческий хорионический гонадотропин используют в суммарной дозе 6 000–9 000 МЕ, вводя его в 4 приема в течение 2–3 нед, в зависимости от массы и возраста ребенка, а ГнРГ – в дозе 1,2 мг/сут, разделенной на 3 приема, в течение 4 нед с помощью назального спрея.

3.3.1.2. Лекарственная терапия для повышения фертильности

Лекарственная терапия может быть полезной до (дозы описаны выше) или после (в низких поочередно вводимых дозах) хирургических операций орхидолиза и орхидопексии [14] в повышении коэффициента фертильности, что в свою очередь оказывает благоприятный эффект на фертильность в старшем возрасте (уровень доказательности 1b, степень рекомендации А). Данных о влиянии гормональной терапии на фертильность до настоящего времени не получено.

3.3.2. Хирургические вмешательства

Пальпируемые яички. Хирургические методы лечения при пальпируемых яичках включают орхидофуникулолизис и орхидопексию, проводимые через паховый доступ, эффективность которых достигает 92% [9]. Для предотвращения вторичного выхода яичек из мошонки важно удалить и рассечь все волокна мышцы, поднимающей яичко. При выявлении других нарушений, например открытого влагалищного отростка, их также можно осторожно рассечь и ушить. Рекомендуется размещать яичко в кармане под его мясистой оболочкой. Необходимо избегать наложения фиксирующих швов, либо накладывать их между влагалищной оболочкой и мышцами мясистой оболочки. Отток лимфы от яичка после орхидопексии изменяется с подвздошного на комбинированный подвздошный и паховый (что важно в более старшем возрасте при развитии злокачественных опухолей).

Непальпируемые яички. При непальпируемом яичке следует попытаться провести хирургическую ревизию паховой области, возможно, с проведением лапароскопии. Существует значительная вероятность выявить яичко через паховый разрез, но в редких случаях, если сосуды или семявыносящие протоки в паховой области не обнаружены, приходится проводить поиск в брюшной полости. Кроме того, как удаление, так и орхидолиз и орхидопексию можно проводить через лапароскопический доступ [10]. Перед началом проведения диагностической лапароскопии рекомендуется повторно обследовать ребенка под общей анестезией, поскольку таким способом можно выявить ранее непальпируемое яичко.

У мальчиков 10 лет и старше яичко, расположенное в брюшной полости, при сохранном втором яичке необходимо удалить. При двустороннем внутрибрюшном расположении яичек, а также у мальчиков младше 10 лет можно провести одноэтапную или двухэтапную процедуру Фаулера-Стивенса.

При двухэтапной процедуре семявыносящие протоки либо лапароскопически пережимают, либо коагулируют проксимальнее яичка, что способствует развитию коллатеральных сосудов [11]. Второй этап, при котором яички проводят непосредственно над симфизом в мочевого пузыря, а затем – в мошонку, можно провести также лапароскопически через 6 месяцев. Частота сохранения яичек при одноэтапной процедуре составляет от 50 до 60%, а при двухэтапной – повышается до 90% [12]. Также можно провести аутотрансплантацию микрососудов, частота сохранения яичек при которой составляет 90%. Однако эту процедуру должен проводить очень опытный и хорошо знающий методику хирург [13].

3.4. Прогноз

У мальчиков с одним неопустившимся яичком уровень фертильность снижен, но на возможности стать отцом это никак не отражается.

При двустороннем неопущении яичек снижены и фертильность, и показатели отцовства. У мальчиков с неопустившимся яичком риск развития опухолей яичек возрастает в 20 раз, причем проведение каких-либо видов лечения на него не влияет. Поэтому им во время и после полового созревания рекомендуется проводить скрининговое обследование. В недавно проведенном в Швеции исследовании было установлено динамическое наблюдение за примерно 17 тыс. мужчин, получавших суммарное хирургическое лечение по поводу неопущения яичек в течение 210 тыс. пациенто-лет. Относительный риск развития рака яичек после орхиопексии до возраста 13 лет оказался в 2,23 раза выше, чем среди жителей Швеции в целом; при лечении в возрасте 13 лет и старше относительный риск составил 5,40 [15]. Кроме того, американская группа опубликовала систематический обзор и метаанализ литературы и пришла к аналогичным выводам, что орхиопексия в препубертате может действительно снижать риск развития рака яичек, и что детям с крипторхизмом показано раннее хирургическое вмешательство [16].

При избыточно подвижных яичках лекарственной или хирургической терапии не требуется, но вплоть до пубертатного возраста необходимо проводить тщательное динамическое наблюдение.

Учитывая отсутствие самостоятельного опущения яичек до возраста 1 год и риск функциональных нарушений в яичках, рекомендуется проводить хирургические операции орхидолиза и орхиопексии не позднее возраста 12–18 месяцев. К настоящему времени представляется, что на фертильность в старшем возрасте может положительно повлиять гормональное лечение в пред- или послеоперационном периоде.

3.5. Литература

1. Berkowitz GS, Lapinski RH, Dolgin SE, Gazella JG, Bodian CA, Holzman IR. Prevalence and natural history of cryptorchidism. *Pediatrics* 1993;92(1):44–9.
<http://www.ncbi.nlm.nih.gov/pubmed/8100060>
2. Caesar RE, Kaplan GW. The incidence of the cremasteric reflex in normal boys. *J Urol* 1994;152(2 Pt 2):779–80.
<http://www.ncbi.nlm.nih.gov/pubmed/7912745>
3. Rajfer J, Walsh PC. The incidence of intersexuality in patients with hypospadias and cryptorchidism. *JUrol* 1976;116(6):769–70.
<http://www.ncbi.nlm.nih.gov/pubmed/12377>
4. Rabinowitz R, Hulbert WC Jr. Late presentation of cryptorchidism: the etiology of testicular re-ascent. *J Urol* 1997;157(5):1892–4.
<http://www.ncbi.nlm.nih.gov/pubmed/9112557>
5. Cisek LJ, Peters CA, Atala A, Bauer SB, Diamond DA, Retik AB. Current findings in diagnostic laparoscopic evaluation of the nonpalpable testis. *J Urol* 1998;160(3 Pt 2):1145–9;discussion 1150.
<http://www.ncbi.nlm.nih.gov/pubmed/9719296>
6. Huff DS, Hadziselimovic F, Snyder HM 3rd, Blythe B, Duckett JW. Histologic maldevelopment of unilaterally cryptorchid testes and their descended partners. *Eur J Pediatr* 1993;Suppl 152:11–4.
<http://www.ncbi.nlm.nih.gov/pubmed/8101802>
7. Rajfer J, Handelsman DJ, Swerdloff RS, Hurwitz R, Kaplan H, Vandergast T, Ehrlich RM. Hormonal therapy of cryptorchidism. A randomized, double-blind study comparing human chorionic gonadotropin and gonadotropin-releasing hormone. *N Engl J Med* 1986;314(8):466–70.
<http://www.ncbi.nlm.nih.gov/pubmed/2868413>
8. Pyoral S, Huttunen NP, Uhari M. A review and meta-analysis of hormonal treatment of cryptorchidism. *J Clin Endocrinol Metab* 1995;80(9):2795–9.
<http://www.ncbi.nlm.nih.gov/pubmed/7673426>
9. Docimo SG. The results of surgical therapy for cryptorchidism: a literature review and analysis. *J Urol* 1995;154:1148–52.
<http://www.ncbi.nlm.nih.gov/pubmed/7637073>
10. Jordan GH, Winslow BH. Laparoscopic single stage and staged orchiopexy. *J Urol* 1994;152(4):1249–52.
<http://www.ncbi.nlm.nih.gov/pubmed/7915336>

11. Bloom DA. Two-step orchiopexy with pelviscopic clip ligation of the spermatic vessels. J Urol 1991;145(5):1030–3.
<http://www.ncbi.nlm.nih.gov/pubmed/1673160>
12. Radmayr C, Oswald J, Schwentner C, Neururer R, Peschel R, Bartsch G. Long-term outcome of laparoscopically managed nonpalpable testes. J Urol 2003;170(6 Pt 1):2409–11.
<http://www.ncbi.nlm.nih.gov/pubmed/14634439>
13. Wacksman J, Billmire DA, Lewis AG, Sheldon CA. Laparoscopically assisted testicular autotransplantation for management of the intraabdominal undescended testis. J Urol 1996;156(2 Pt 2):772–4.
<http://www.ncbi.nlm.nih.gov/pubmed/8683780>
14. Schwentner C, Oswald J, Kreczy A, Lunacek A, Bartsch G, Deibl M, Radmayr C. Neoadjuvant gonadotropin releasing hormone therapy before surgery may improve the fertility index in undescended testes – a prospective randomized trial. J Urol 2005;173(3):974–7.
<http://www.ncbi.nlm.nih.gov/pubmed/15711353>
15. Pettersson A, Richiardi L, Nordenskjold A, Kaijser M, Akre O. Age at surgery for undescended testis and risk of testicular cancer. N Engl J Med 2007;356(18):1835–41.
<http://www.ncbi.nlm.nih.gov/pubmed/17476009>
16. Walsh T, Dall’Era M, Croughan M, Carroll P, Turek P. Prepubertal orchiopexy for cryptorchidism may be associated with a lower risk of testicular cancer. J Urol 2007;178:1440–6;discussion 1446.
<http://www.ncbi.nlm.nih.gov/pubmed/17706709>

4. ГИДРОЦЕЛЕ

4.1. История вопроса

Гидроцеле — это скопление жидкости между париетальным и висцеральным слоями влагалищной оболочки [1]. Патогенез гидроцеле связан с нарушением соотношения процессов секреции и реабсорбции этой жидкости. Этим гидроцеле отличается от паховой грыжи, которую определяют как выбухание части органов или тканей через брюшную стенку [2]. Неполная облитерация влагалищного отростка брюшины приводит к образованию различных типов сообщающегося гидроцеле, как изолированного, так и связанного с другой внутримошоночной патологией (грыжа). Точный момент облитерации влагалищного отростка неизвестен. Она сохраняется примерно у 80–94% новорожденных и у 20% взрослых [3]. При полной облитерации влагалищного отростка с сохранением проницаемости в его средней части происходит гидроцеле канатика (киста семенного канатика). У новорожденных также выявляют гидроцеле мошонки, не сопровождающиеся проходимостью влагалищного отростка [4]. Гидроцеле без сообщения развиваются вследствие небольших травм, перекрута семенного канатика, эпидидимита, операций по поводу варикоцеле, либо могут рецидивировать после первичного ушивания сообщающихся гидроцеле.

4.2. Диагностика

Классические сообщающиеся гидроцеле описывают как гидроцеле, изменяющееся в размерах, обычно это связано с активностью. Его можно диагностировать по данным анамнеза; в большинстве случаев диагноз устанавливают при физикальном обследовании и трансиллюминации мошонки [5]. Если диагностировано гидроцеле, в анамнезе его размеры не должны уменьшаться, и развития каких-либо симптомов не выявляют; область отечности просвечивается, гладкая, и обычно не болезненна при пальпации. Если есть сомнения относительно внутримошоночной массы, следует провести УЗИ мошонки, чтобы дифференцировать гидроцеле от варикоцеле и перекрута семенного канатика, хотя оба эти состояния могут сопровождаться гидроцеле.

4.3. Лечение

Хирургическое лечение гидроцеле не показано в первые 12–24 месяца жизни из-за тенденции спонтанного рассасывания (уровень доказательности 4, степень рекомендации C). Раннее проведение хирургического лечения показано при подозрении на сопутствующую паховую грыжу или глубинную патологию яичек [6]. По данным анамнеза и обследования в первую же консультацию необходимо решить вопрос о наличии поражения с другой стороны [5]. Сохранение простого гидроцеле мошонки до возраста старше 24 месяцев может служить показанием к хирургической коррекции. Однако данных, что этот тип гидроцеле сопровождается риском повреждения яичек, нет. У детей операция состоит в лигировании незаросшего влагалищного отростка путем рассечения пахового канала и из дренирования дистальной части культи, в то время как гидроцеле канатика или кистозного объемного образования иссекают или вскрывают [1, 5, 6] (уровень доказательности 4, степень рекомендации C). У опытных хирургов частота повреждения яичек при репарации гидроцеле или паховой грыжи очень низкая (0,3%) (уровень доказа-

тельности 3, степень рекомендации В). Склерозирующие препараты назначать не следует, учитывая риск развития химического перитонита в участке брюшины, сообщающемся с влагалищным отростком [5, 6] (уровень доказательности 4, степень рекомендации С). Мошоночный доступ (техника Лорда или Жабудле) применяется в лечении вторичного несообщающегося гидроцеле.

4.4. Литература

1. Kapur P, Caty MG, Glick PL. Pediatric hernias and hydroceles. *Pediatric Clin North Am* 1998;45(4):773–89. <http://www.ncbi.nlm.nih.gov/pubmed/9728185>
2. Barthold JS, Kass EJ. Abnormalities of the penis and scrotum. In: Belman AB, King LR, Kramer SA (eds). *Clinical pediatric urology*. 4th edn. London: Martin Dunitz, 2002, p. 1093–1124.
3. Schneck FX, Bellingier MF. Abnormalities of the testes and scrotum and their surgical management. In: Walsh PC, Retik AB, Vaughan ED, Wein AJ (eds). *Campbell's urology*. 8th edn. Philadelphia: WB Saunders, 2002, p. 2353–94.
4. Rubenstein RA, Dogra VS, Seftel AD, Resnick MI. Benign intrascrotal lesions. *J Urol* 2004;171(5):1765–72. <http://www.ncbi.nlm.nih.gov/pubmed/15076274>
5. Skoog SJ. Benign and malignant pediatric scrotal masses. *Pediatr Clin North Am* 1997;44(5):1229–50. <http://www.ncbi.nlm.nih.gov/pubmed/9326960>
6. Stringer MD, Godbole PP. Patent processus vaginalis. In: Gearhart JP, Rink RC, Mouriquand PD, eds. *Pediatric urology*. Philadelphia: WB Saunders, 2001, p. 755–762.

5. ОСТРЫЕ ПОРАЖЕНИЯ МОШОНКИ У ДЕТЕЙ

5.1. История вопроса

Острые поражения мошонки в детской урологии считают неотложными состояниями. Чаще всего они вызваны перекрутом семенного канатика, перекрутом придатка яичка и эпидидимитом/эпидидимоорхитом [1–6]. Кроме того, острую боль в мошонке могут вызывать идиопатический отек мошонки, орхит при паротите, варикоцеле, гематома мошонки, ущемленная грыжа, аппендицит или системное заболевание (пурпура Шенлейна–Геноха) [7–19].

Перекрут семенного канатика чаще всего происходит в период новорожденности и в период полового созревания, в то время как перекрут придатка яичка может развиваться в более широком возрастном диапазоне. Острый эпидидимит характерен для 2 возрастных групп: до 1 года и в возрасте 12–15 лет [5, 20, 21]. Острый эпидидимит чаще выявляли у мальчиков с острым поражением мошонки (37–64,6%) [1–4]. В одном исследовании частота развития эпидидимита составила около 1,2 случая на 1 тыс. мальчиков в год [22].

5.2. Диагностика

Процесс обычно начинается с боли в мошонке. Продолжительность симптомов при перекруте семенного канатика меньше (в течение 12 ч они развиваются в 69% случаев), чем при перекруте придатка яичка (62%) и остром эпидидимите (31%) [5, 6, 20]. В ранней фазе диагноз можно поставить исходя из локализации болей. При остром эпидидимите выявляют болезненность придатка при пальпации, в то время как при перекруте семенного канатика выше вероятность болезненности при пальпации яичка, а при перекруте придатка яичка отмечают изолированную болезненность его верхнего полюса [20].

Патологическое расположение яичка при перекруте семенного канатика встречалось чаще, чем при эпидидимите [20]. Несложным способом выявления перекрута семенного канатика служит определение кремаштерного рефлекса, обеспечивающее чувствительность 100% и специфичность 66% [21, 23] (уровень доказательности 3, степень рекомендации С).

Лихорадка при эпидидимите развивается часто (11–19%). Классический симптом «голубой точки» выявлен при перекруте придатка яичка только в 10–23% случаев [4, 6, 21, 24].

Не всегда представляется возможным определить причину острого поражения мошонки только по данным анамнеза и физикального обследования [1–6, 21, 24].

Положительный результат посева мочи выявляют при эпидидимите только в небольшой части случаев [3, 21, 24, 25]. Следует помнить, что нормальный результат клинического анализа мочи не позволяет исключить эпидидимит. Аналогично патологический результат анализа мочи не исключает перекрута семенного канатика. Для обследования при остром поражении мошонки эффективно доплеровское УЗИ, чувствительность которого составляет 63,6–100%, специфичность — 97–100%, положительное прогностическое значение 100%, а отрицательное прогностическое значение — 97,5% [26–31] (уровень доказательности 3, степень рекомендации С). С помощью доплеровского УЗИ можно уменьшить частоту проведения хирургической ревизии мошонки при ее острых поражениях, но результаты этого исследования субъективны, и у детей до пубертатного возраста его проведение может вызвать ряд сложностей

[29, 32]. Также при этом на ранних стадиях перекрута – частичного или непостоянного – можно выявить артериальный кровоток, затрудняющий диагностику. Сохранение артериального кровотока не исключает диагноза перекрута семенного канатика. В многоцентровом исследовании с участием 208 мальчиков с перекрутом яичек кровоснабжение яичек в 24% случаев оказалось нормальным или повышенным [29]. Более эффективным оказалось УЗИ с высоким разрешением, позволяющее непосредственно визуализировать перекрут семенного канатика с чувствительностью 97,3% и специфичностью 99% [29, 33] (уровень доказательности 2, степень рекомендации С).

Сцинтиграфия и, в последнее время, цифровая субтракционная МРТ мошонки с контрастированием также позволяют обеспечить сравнимые с УЗИ показатели чувствительности и специфичности [34–37].

Эти исследования нужны, когда диагноз менее вероятен, и если перекрут семенного канатика по данным анамнеза и физикального обследования по-прежнему нельзя исключить. Их следует проводить безотлагательно [24].

Диагноз острого эпидидимита у мальчиков в основном устанавливают на основании клинических данных и дополнительного обследования. Однако следует помнить, что выявление вторичных воспалительных изменений в отсутствие данных о наличии узлов вне яичек по результатам доплеровского УЗИ требует у детей с перекрутом придатков яичка исключить диагноз «эпидидимит» как ошибочный [38].

У мальчиков в препубертате при остром эпидидимите частота выявления вызвавших его урогенитальных аномалий составляет 25–27,6%. Целесообразность полного урологического обследования всех детей с острым эпидидимитом по-прежнему обсуждается [3, 21, 22].

5.3. Лечение

5.3.1. Эпидидимит

У мальчиков в препубертате этиология обычно неизвестна, а причинный патологический процесс выявляют примерно в 25% случаев. Посев мочи обычно неинформативен и, в отличие от мальчиков старшего возраста, частота заболеваний, передающихся половым путем, очень низкая.

Лечение антибиотиками, хотя его часто начинают в первую очередь, в большинстве случаев не показано, пока данные клинического анализа и посева мочи не выявят бактериальную инфекцию [22, 39]. Эпидидимит обычно купируется самостоятельно, и при поддерживающей терапии (т. е. минимизации физической активности и назначении анальгетиков) излечивается без остаточных явлений (уровень доказательности 3, степень рекомендации С). Однако бактериальный эпидидимит может осложниться абсцессом или некрозом яичек, что потребует хирургической ревизии [40].

Перекрут придатка яичка можно лечить консервативно (уровень доказательности 4, степень рекомендации С). В течение 6 недель клинического динамического наблюдения с проведением УЗИ атрофии яичек не выявляли. В неясных случаях и при сохранении болей проводили хирургическую ревизию [27].

5.3.2. Перекрут семенного канатика

Устранение перекрута семенного канатика проводят вручную без анестезии. Для этого яичко поворачивают наружу, пока не появится боль или явно ощутимое сопротивление. Успешной процедуру считают, если боль немедленно исчезнет, и при непосредственном обследовании патологических изменений выявлено не будет [41] (уровень доказательности 3, степень рекомендации С). Можно также основываться на данных доплеровского УЗИ [42]. После успешного устранения перекрута необходимо провести двустороннюю орхиопексию. Эту процедуру выполняют не в плановом порядке, а немедленно после устранения перекрута. В одном из исследований остаточный перекрут при обследовании выявлен у 17 из 53 пациентов, в том числе у 11 пациентов, у которых после устранения перекрута вручную отмечено купирование боли [41, 43].

5.3.3. Хирургическое лечение

Перекрут семенного канатика – неотложное состояние, при котором требуется немедленное хирургическое лечение. Два наиболее важных фактора, определяющих частоту спасения яичек на начальной стадии заболевания – это время от развития симптомов до устранения перекрута и выраженность заворота семенного канатика [44]. Тяжелая атрофия яичек после перекрута, если угол заворота составит более 360°, развивается уже через 4 часа. При неполном перекруте (180°–360°) при сохранении симптомов до 12 часов атрофии не наблюдали. Однако отсутствие тяжелой атрофии яичек было выявлено также во всех случаях перекрута свыше 360° и при сохранении симптомов более 24 часов [45].

Оказалось, что раннее проведение хирургического вмешательства с устранением перекрута (среднее время сохранения перекрута было менее 13 часов) сохраняет фертильность [46]. Неотложное хирургическое обследование во всех случаях перекрута яичек требуется провести в течение 24 часов после развития симптомов.

В случаях, когда перекрут семенного канатика сохранялся более 24 часов, необходимо провести внеплановую ревизию [44, 45] (уровень доказательности 3, степень рекомендации С). До настоящего

времени данные о необходимости устранения перекрута и сохранении второго яичка, либо проведения орхиэктомии с целью сохранить функцию второго яичка и фертильность после длительного (более 24 часов) перекрута семенного канатика противоречивы.

Недавно у пациентов проведено исследование, в котором показано, что качество семенной жидкости сохранялось и после орхиэктомии, и после орхиопексии, по сравнению с группой контроля, состоящей из здоровых мужчин, хотя орхиэктомия обеспечивала более качественную морфологию семенной жидкости [47].

При ревизии также проводят фиксацию второго яичка. После орхиопексии заболевание рецидивирует редко (4,5%), и может развиваться через несколько лет после операции. Общих рекомендаций о предпочтительном типе фиксации и шовном материале нет; однако многие урологи в настоящее время используют орхиопексию с формированием ложа для яичка (кармана) между кожей мошонки и мясистой оболочкой [48].

Для снижения выраженности ишемически-реперфузионного повреждения и сохранения жизнеспособности пораженного и второго яичка рекомендуется проводить внешнее охлаждение и применять ряд лекарств [49–53].

5.4. Прогноз

5.4.1. Фертильность

Результаты различны и противоречивы. В одном из исследований односторонний перекрут семенного канатика в последующем значительно повлиял на сперматогенез примерно у 50% пациентов и вызвал пограничные нарушения еще у 20% пациентов.

5.4.2. Снижение фертильности

Снижение фертильности выявляют после перекрута у 36–39% пациентов. При анализе семенной жидкости нормальные результаты при длительном динамическом наблюдении выявляют только в 5–50% случаев [44]. Показано, что раннее хирургическое вмешательство (при среднем времени перекрута менее 13 часов) с устранением перекрута позволяет сохранить фертильность, но более длительные периоды перекрута (среднее время перекрута 70 часов) с последующей орхиэктомией сопровождаются снижением фертильности [46].

В одном из исследований после перекрута семенного канатика в семенной жидкости выявляли антиспермальные антитела, причем их уровень коррелировал с развитием бесплодия; однако в других исследованиях подтвердить эти результаты не удалось [44, 47]. Anderson и соавт. выявили исходные аномалии второго яичка в биоптатах, полученных при операции, но после перекрута семенного канатика антител к сперме не выявили ни в одном случае [46].

5.4.3. Уровни андрогенов

После перекрута семенного канатика у крыс в результате исследования выявлено длительное снижение выработки андрогенов в яичках. Было признано, что это явление обусловлено реперфузионно/оксидантным стрессом в яичках [45]. Хотя у больных, перенесших перекрут семенного канатика, по сравнению с группой контроля повышен уровень фолликулостимулирующего гормона (ФСГ), лютеинизирующего гормона (ЛГ) и тестостерона, эндокринная функция яичек сохраняется в нормальном диапазоне [47].

5.4.4. Рак яичка

Риск развития опухоли яичек через 6–13 лет после перекрута может повышаться в 3,2 раза. Однако в 2 из 9 клинических описаний опухоль развивалась в том яичке, где был обнаружен перекрут семенного канатика, а в 4 – опухоль развилась в другом яичке [44].

5.4.5. Нитроксид

В исследовании на крысах перекрут семенного канатика не приводил к нарушению расслабления, опосредуемого окисью азота, в изолированной луковице полового члена [54].

5.5. Перекрут в перинатальном периоде

В перинатальном периоде перекрут семенного канатика чаще всего развивается до рождения. Частота его развития после рождения составляет 25%, причем двусторонний перекрут развивается в 11–21% всех случаев перекрута в перинатальном периоде [55]. В большинстве случаев перекрут происходит экстравагинально, в отличие от типичного для периода полового созревания интравагинального перекрута.

Внутриутробный перекрут может проявляться в виде:

- небольших узлов в яичке;
- небольших размеров и повышения плотности яичка;
- нормальных размеров и повышения плотности яичка;
- острого поражения в мошонке.

Если в послеродовом периоде перекрут происходит в течение первых месяцев жизни, он проявляется симптомами острого поражения мошонки. Клинические проявления хорошо коррелируют с хирургическими и гистологическими данными, и тем самым определяют необходимость срочного проведения анализа анамнеза [56]. Для дополнительной диагностики можно провести доплеровское УЗИ. Чувствительность диагностики перекрута семенного канатика высокая, хотя ее специфичность у новорожденных неизвестна. Доплеровское УЗИ также позволяет исключить врожденные новообразования в яичках [57]. Появление у новорожденного острых симптомов со стороны мошонки, или обнаружение двустороннего поражения яичек, следует лечить как неотложное хирургическое состояние [56, 58].

При перекруте в послеродовом периоде, по данным одного исследования, сохранность яичек после неотложной ревизии составила 40% [59]. Также следует проводить ревизию второго яичка, учитывая риск несинхронного перекрута противоположащего семенного канатика, достигающий 33% [58].

5.6. Литература

1. Varga J, Zivkovic D, Grebeldinger S, Somer D. Acute scrotal pain in children—ten years' experience. *Urol Int* 2007;78(1):73–7.
<http://www.ncbi.nlm.nih.gov/pubmed/17192737>
2. Cavusoglu YH, Karaman A, Karaman I, Erdogan D, Aslan MK, Varlikli O, Cakmak O. Acute scrotum—etiology and management. *Indian J Pediatr* 2005;72(3):201–3.
<http://www.ncbi.nlm.nih.gov/pubmed/15812112>
3. Sakellaris GS, Charissis GC. Acute epididymitis in Greek children: a 3-year retrospective study. *Eur J Pediatr* 2007;5 [Epub ahead of print].
<http://www.ncbi.nlm.nih.gov/pubmed/17786475>
4. Klin B, Zlotkevich L, Horne T, Efrati Y, Serour F, Lotan G. Epididymitis in childhood: a clinical retrospective study over 5 years. *IMAJ* 2001;3:833–5.
<http://www.ima.org.il/imag/dynamic/web/showArt.asp?id=543&nMonth=11&nYear=2001&sCat=Original%20%20Articles&sJur=Vol%203.h>
5. McAndrew HF, Pemberton R, Kikiros CS, Gollow I. The incidence and investigation of acute scrotal problems in children. *Pediatr Surg Int* 2002;18(5–6): 435–7.
<http://www.ncbi.nlm.nih.gov/pubmed/12415374>
6. Makela E, Lahdes-Vasama T, Rajakorpi H, Wikstrom S. A 19-year review of paediatric patients with acute scrotum. *Scan J Surg* 2007;96(1):62–6.
<http://www.ncbi.nlm.nih.gov/pubmed/17461315>
7. Klin B, Lotan G, Efrati Y, Zlotkevich L, Strauss S. Acute idiopathic scrotal edema in children—revisited. *J Pediatr Surg* 2002;37(8):1200–2.
<http://www.ncbi.nlm.nih.gov/pubmed/12149702>
8. Van Langen AM, Gal S, Hulsmann AR, de Nef JJ. Acute idiopathic scrotal oedema: four cases and short review. *Eur J Pediatr* 2001;160(7):455–6.
<http://www.ncbi.nlm.nih.gov/pubmed/11475590>
9. Hara Y, Tajiri T, Matsuura K, Hasegawa A. Acute scrotum caused by Henoch-Schonlein purpura. *Int J Urology* 2004;11(7):578–80.
<http://www.ncbi.nlm.nih.gov/pubmed/15242376>
10. Singh S, Adivarekar P, Karmarkar SJ. Acute scrotum in children: a rare presentation of acute, nonperforated appendicitis. *Pediatr Surg Int* 2003;19(4):298–9.
<http://www.ncbi.nlm.nih.gov/pubmed/12682749>
11. Bingol-Kologlu M, Fedakar M, Yagmurlu A, Dindar H, Gokcora IH. An exceptional complication following appendectomy: acute inguinal and scrotal suppuration. *Int Urol Nephrol* 2006;38(3–4):663–5.
<http://www.ncbi.nlm.nih.gov/pubmed/17160451>
12. Ng KH, Chung YFA, Wilde CC, Chee C. An unusual presentation of acute scrotum after appendicitis. *Singapore Med J* 2002;43(7):365–6.
<http://www.ncbi.nlm.nih.gov/pubmed/12437045>
13. Dayanir YO, Akdilli A, Karaman CZ, Sonmez F, Karaman G. Epididymoorchitis mimicking testicular torsion in Henoch-Schonlein purpura. *Eur Radiol* 2001;11(11):2267–9.
<http://www.ncbi.nlm.nih.gov/pubmed/11702171>
14. Krause W. Is acute idiopathic scrotal edema in children a special feature of neutrophilic eccrine hidradenitis? *Dermatology* 2004;208(1):86.
<http://www.ncbi.nlm.nih.gov/pubmed/14730248>
15. Diamond DA, Borer JG, Peters CA, Cilento BG Jr, Sorcini A, Kaefer M, Paltiel HJ. Neonatal scrotal haematoma: mimicker of neonatal testicular torsion. *BJU Int* 2003;91:675–7.
<http://www.ncbi.nlm.nih.gov/pubmed/12699483>
16. Vlazakis S, Vlahakis I, Kakavelakis KN, Charissis G. Right acute hemiscrotum caused by insertion of an inflamed appendix. *BJU Int* 2002;89(9):967–8.

- <http://www.ncbi.nlm.nih.gov/pubmed/12010250>
17. Ha TS, Lee JS. Scrotal involvement in childhood Henoch-Schonlein purpura. *Acta Paediatr* 2007;96(4):552–5.
<http://www.ncbi.nlm.nih.gov/pubmed/17306010>
 18. Myers JB, Lovell MA, Lee RS, Furness PD 3rd, Koyle M. Torsion of an indirect hernia sac causing acute scrotum. *J Pediatr Surg* 2004;39(1):122–3.
<http://www.ncbi.nlm.nih.gov/pubmed/14694389>
 19. Matsumoto A, Nagatomi Y, Sakai M, Oshi M. Torsion of the hernia sac within a hydrocele of the scrotum in a child. *Int J Urol* 2004;11(9):789–91.
<http://www.ncbi.nlm.nih.gov/pubmed/15379947>
 20. Sauvat F, Hennequin S, Slimane MAA, Gauthier F [Age for testicular torsion?]. *Arch Pediatr* 2002;9(12):1226–9 [article in French].
<http://www.ncbi.nlm.nih.gov/pubmed/12536102>
 21. Kadish HA, Bolte RG. A retrospective review of pediatric patients with epididymitis, testicular torsion, and torsion of testicular appendages. *Pediatrics* 1998;102(1 Pt 1):73–6.
<http://www.ncbi.nlm.nih.gov/pubmed/9651416>
 22. Somekh E, Gorenstein A, Serour F. Acute epididymitis in boys: evidence of a post-infectious etiology. *J Urol* 2004;171(1):391–4.
<http://www.ncbi.nlm.nih.gov/pubmed/14665940>
 23. Nelson CP, Williams JF, Bloom DA. The cremaster reflex: a useful but imperfect sign in testicular torsion. *J Pediatr Surg* 2003;38(8):1248–9.
<http://www.ncbi.nlm.nih.gov/pubmed/12891505>
 24. Mushtaq I, Fung M, Glasson MJ. Retrospective review of pediatric patients with acute scrotum. *ANZ J Surg* 2003;73(1–2):55–8.
<http://www.ncbi.nlm.nih.gov/pubmed/12534742>
 25. Murphy FL, Fletcher L, Pease P. Early scrotal exploration in all cases is the investigation and intervention of choice in the acute paediatric scrotum. *Pediatr Surg Int* 2006;22(5):413–6.
<http://www.ncbi.nlm.nih.gov/pubmed/16602024>
 26. Baker LA, Sigman D, Mathews RI, Benson J, Docimo SG. An analysis of clinical outcomes using color doppler testicular ultrasound for testicular torsion. *Pediatrics* 2000;105(3 Pt 1):604–7.
<http://www.ncbi.nlm.nih.gov/pubmed/10699116>
 27. Schalamon J, Ainoedhofer H, Schleaf J, Singer G, Haxhija EQ, Hollwarth ME. Management of acute scrotum in children—the impact of Doppler ultrasound. *J Pediatr Surg* 2006;41(8):1377–80.
<http://www.ncbi.nlm.nih.gov/pubmed/16863840>
 28. Gunther P, Schenk JP, Wunsch R, Holland-Cunz S, Kessler U, Troger J, Waag KL. Acute testicular torsion in children: the role of sonography in the diagnostic workup. *Eur Radiol* 2006;16(11):2527–32.
<http://www.ncbi.nlm.nih.gov/pubmed/16724203>
 29. Kalfa N, Veyrac C, Lopez M, Lopez C, Maurel A, Kaselas C, Sibai S, Arena F, Vaos G, Breaud J, Merrot T, Kalfa D, Khochman I, Mironescu A, Minaev S, Averous M, Galifer RB. Multicenter assessment of ultrasound of the spermatic cord in children with acute scrotum. *J Urol* 2007;177(1):297–301.
<http://www.ncbi.nlm.nih.gov/pubmed/17162068>
 30. Karmazyn B, Steinberg R, Kornreich L, Freud E, Grozovski S, Schwarz M, Ziv N, Livne P. Clinical and sonographic criteria of acute scrotum in children: a retrospective study of 172 boys. *Pediatr Radiol* 2005(3);35:302–10.
<http://www.ncbi.nlm.nih.gov/pubmed/15503003>
 31. Lam WW, Yap TL, Jacobsen AS, Teo HJ. Colour Doppler ultrasonography replacing surgical exploration for acute scrotum: myth or reality? *Pediatr Radiol* 2005;35(6):597–600.
<http://www.ncbi.nlm.nih.gov/pubmed/15761770>
 32. Pepe P, Panella P, Pennisi M, Aragona F. Does color Doppler sonography improve the clinical assessment of patients with acute scrotum? *Eur J Radiol* 2006;60(1):120–4.
<http://www.ncbi.nlm.nih.gov/pubmed/16730939>
 33. Kalfa N, Veyrac C, Baud C, Couture A, Averous M, Galifer RB. Ultrasonography of the spermatic cord in children with testicular torsion: impact on the surgical strategy. *J Urol* 2004;172(4 Pt 2):1692–5.
<http://www.ncbi.nlm.nih.gov/pubmed/15371792>
 34. Yuan Z, Luo Q, Chen L, Zhu J, Zhu R. Clinical study of scrotum scintigraphy in 49 patients with acute scrotal pain: a comparison with ultrasonography. *Ann Nucl Med* 2001;15(3):225–9.
<http://www.ncbi.nlm.nih.gov/pubmed/11545192>
 35. Nussbaum Blask, Bulas D, Shalaby-Rana E, Rushton G, Shao C, Majd M. Color Doppler sonography and scintigraphy of the testis: a prospective, comparative analysis in children with acute scrotal pain. *Pediatr Emerg Care* 2002;18(2):67–71.
<http://www.ncbi.nlm.nih.gov/pubmed/11973493>

36. Paltiel HJ, Connolly LP, Atala A, Altiel AD, Zurakowski D, Treves ST. Acute scrotal symptoms in boys with an indeterminate clinical presentation: comparison of color Doppler sonography and scintigraphy. *Radiology* 1998;207:223–31.
<http://radiology.rsnajnl.org/cgi/content/abstract/207/1/223>
37. Terai A, Yoshimura K, Ichioka K, Ueda N, Utsunomiya N, Kohei N, Arai Y, Watanabe Y. Dynamic contrast-enhanced subtraction magnetic resonance imaging in diagnostics of testicular torsion. *Urology* 2006;67(6):1278–82.
<http://www.ncbi.nlm.nih.gov/pubmed/16765192>
38. Karmazyn B, Steinberg R, Livne P, Kornreich L, Grozovski S, Schwarz M, Nitza Z, Freud E. Duplex sonographic findings in children with torsion of the testicular appendages: overlap with epididymitis and epididymoorchitis. *J Pediatr Surg* 2006;41(3):500–4.
<http://www.ncbi.nlm.nih.gov/pubmed/16516624>
39. Lau P, Anderson PA, Giacomantonio JM, Schwarz RD. Acute epididymitis in boys: are antibiotics indicated? *Br J Urol* 1997;79(5):797–800.
<http://www.ncbi.nlm.nih.gov/pubmed/9158522>
40. Abul F, Al-Sayer H, Arun N. The acute scrotum: a review of 40 cases. *Med Princ Pract* 2005;14(3):177–81.
<http://www.ncbi.nlm.nih.gov/pubmed/15863992>
41. Cornel EB, Karthaus HF. Manual derotation of the twisted spermatic cord. *BJU Int* 1999;83(6):672–4.
<http://www.ncbi.nlm.nih.gov/pubmed/10233577>
42. Garel L, Dubois J, Azzie G, Filiatrault D, Grignon A, Yazbeck S. Preoperative manual detorsion of the spermatic cord with Doppler ultrasound monitoring in patients with intravaginal acute testicular torsion. *Pediatr Radiol* 2000;30(1):41–4.
<http://www.ncbi.nlm.nih.gov/pubmed/10663509>
43. Sessions AE, Rabinowitz R, Hulbert WC, Goldstein MM, Mevorach RA. Testicular torsion: direction, degree, duration and disinformation. *J Urol* 2003;169(2):663–5.
<http://www.ncbi.nlm.nih.gov/pubmed/12544339>
44. Visser AJ, Heyns CF. Testicular function after torsion of the spermatic cord. *BJU Int* 2003;92(3):200–3.
<http://www.ncbi.nlm.nih.gov/pubmed/12887467>
45. Tryfonas G, Violaki A, Tsikopoulos G, Avtzoglou P, Zioutis J, Limas C, Gregoriadis G, Badouraki M. Late postoperative results in males treated for testicular torsion during childhood. *J Pediatr Surg* 1994;29(4):553–6.
<http://www.ncbi.nlm.nih.gov/pubmed/8014814>
46. Anderson MJ, Dunn JK, Lishultz LI, Coburn M. Semen quality and endocrine parameters after acute testicular torsion. *J Urol* 1992;147(6):1545–50.
<http://www.ncbi.nlm.nih.gov/pubmed/1593686>
47. Arap MA, Vicentini FC, Cocuzza M, Hallak J, Athayde K, Lucon AM, Arap S, Srougi M. Late hormonal levels, semen parameters, and presence of antisperm antibodies in patients treated for testicular torsion. *J Androl* 2007;28(4):528–32.
<http://www.ncbi.nlm.nih.gov/pubmed/17287456>
48. Mor Y, Pinthus JH, Nadu A, Raviv G, Golomb J, Winkler H, Ramon J. Testicular fixation following torsion of the spermatic cord- does it guarantee prevention of recurrent torsion events? *J Urol* 2006;175(1):171–4.
<http://www.ncbi.nlm.nih.gov/pubmed/16406900>
49. Haj M, Shasha SM, Loberant N, Farhadian H. Effect of external scrotal cooling on the viability of the testis with torsion in rats. *Eur Surg Res* 2007;39(3):160–9.
<http://www.ncbi.nlm.nih.gov/pubmed/17341878>
50. Aksoy H, Yapanoglu T, Aksoy Y, Ozbey I, Turhan H, Gursan N. Dehydroepiandrosterone treatment attenuates reperfusion injury after testicular torsion and detorsion in rats. *J Pediatr Surg* 2007;42(10):1740–4.
<http://www.ncbi.nlm.nih.gov/pubmed/17923206>
51. Akcora B, Altug ME, Kontas T, Atik E. The protective effect of darbepoetin alfa on experimental testicular torsion and detorsion injury. *Int J Urol* 2007;14(9):846–50.
<http://www.ncbi.nlm.nih.gov/pubmed/17760753>
52. Yazihan N, Ataoglu H, Koku N, Erdemli E, Sargin AK. Protective role of erythropoietin during testicular torsion of the rats. *World J Urol* 2007;25(5):531–6.
<http://www.ncbi.nlm.nih.gov/pubmed/17690891>
53. Unal D, Karatas OF, Savas M, Yeni E, Keser BS, Verit A, Erel O, Bitiren M. Protective effects of trimetazidine on testicular ischemia-reperfusion injury in rats. *Urol Int* 2007;78(4):356–62.
<http://www.ncbi.nlm.nih.gov/pubmed/17495496>
54. Dokmeci D, Kanter M, Inan M, Aydogdu N, Basaran UN, Yalcin O, Turan FN. Protective effects of ibuprofen on testicular torsion/detorsion-induced ischemia/reperfusion injury in rats. *Arch Toxicol* 2007;81(9):655–63.
<http://www.ncbi.nlm.nih.gov/pubmed/17345063>
55. Turner TT, Bang HJ, Lysiak JJ. Experimental testicular torsion: reperfusion blood flow and subsequent testicular venous plasma testosterone concentration. *Urology* 2005;65(2):390–4.

- <http://www.ncbi.nlm.nih.gov/pubmed/15708073>
56. Ozkan MH, Vural IM, Moralioglu S, Uma S, Sarioglu Y. Torsion/detorsion of the testis does not modify responses to nitric oxide in rat isolated penile bulb. *Basic Clin Pharmacol Toxicol* 2007;101(2):117–20.
<http://www.ncbi.nlm.nih.gov/pubmed/17651313>
 57. Yerkes EB, Robertson FM, Gitlin J, Kaefer M, Cain M, Rink RC. Management of perinatal torsion: today, tomorrow or never? *J Urol* 2005;174(4 Pt 2):1579–83.
<http://www.ncbi.nlm.nih.gov/pubmed/16148656>
 58. Cuervo JL, Grillo A, Vecchiarelli C, Osio C, Prudent L. Perinatal testicular torsion: a unique strategy. *J Pediatr Surg* 2007;42:699–703.
<http://www.ncbi.nlm.nih.gov/pubmed/17448769>
 59. Van der Sluijs JW, den Hollander JC, Lequin MH, Nijman RM, Robben SG. Prenatal testicular torsion: diagnosis and natural course. An ultrasonographic study. *Eur Radiol* 2004;14(2):250–5.
<http://www.ncbi.nlm.nih.gov/pubmed/12955451>
 60. Baglaj M, Carachi R. Neonatal bilateral testicular torsion: a plea for emergency exploration. *J Urol* 2007;177(6):2296–9.
<http://www.ncbi.nlm.nih.gov/pubmed/17509343>
 61. Sorensen MD, Galansky SH, Striegl AM, Mevorach R, Koyle MA. Perinatal extravaginal torsion of the testis in the first month of life is a salvageable event. *Urology* 2003;62(1):132–4.
<http://www.ncbi.nlm.nih.gov/pubmed/12837441>

6. ГИПОСПАДИИ

6.1. История вопроса

Гипоспадию можно определить как гипоплазию тканей, образующих внутреннюю поверхность полового члена вне области разделения губчатого тела. Обычно ее классифицируют по анатомической локализации проксимально смещенного наружного отверстия мочеиспускательного канала:

- Дистальные – передние формы гипоспадии (головчатая, коронарная или дистальная пенильная).
 - Промежуточная – средняя форма гипоспадии (пенильная).
 - Проксимальная – задняя форма (пеноскротальная, мошоночная, перинеальная).
- Патологические изменения после высвобождения от кожи могут оказаться значительно более тяжелыми.

6.1.1. Факторы риска

Наиболее вероятные факторы риска развития гипоспадий – генетические, плацентарные и/или связанные с внешней средой [1] (уровень доказательности 2b).

- Эндокринные нарушения удается выявить только в очень немногих случаях.
 - Риск развития гипоспадий наибольший у детей, родившихся у молодых, либо старородящих матерей, а также у детей, родившихся с низким весом.
 - Значительное повышение частоты развития гипоспадий за последние 20 лет свидетельствует о роли факторов внешней среды (гормонально активные препараты и пестициды) [2–5].
- Применение пероральных контрацептивов до беременности не сопровождалось повышением риска развития гипоспадий у потомства [6] (уровень доказательности 2a, степень рекомендации B).

6.2. Диагностика

Гипоспадию следует диагностировать при рождении (за исключением случаев с гигантским отверстием мочеиспускательного канала и интактной крайней плотью).

При диагностике необходимо указать местные изменения.

- Положение, поверхность и ширину отверстия мочеиспускательного канала.
- Наличие атрезии уретры и разделения губчатого тела.
- Внешний вид кожи, покрывающей крайнюю плоть, и мошонки.
- Размер пениса.
- Изгиб пениса при эрекции.

При диагностическом обследовании также оценивают сопутствующие нарушения, в том числе:

- Крипторхизм
- Открытый влагалищный отросток или паховую грыжу (в 9–15% случаев).

Тяжелые гипоспадии с одно- или двусторонним непальпируемым яичком, либо с подозрением на патологию половых органов, требуют полного генетического и эндокринологического обследования сразу же после рождения (для исключения нарушений половой дифференцировки, особенно врожденной гиперплазии надпочечников).

Отделение мочи по каплям и вздутие уретры жидкостью требуют исключения стеноза отверстия мочеиспускательного канала.

Распространенность аномалий развития верхних мочевых путей (ВМП) не отличается от выявляемой среди населения, за исключением очень тяжелых форм гипоспадий [2, 3].

6.3. Лечение

Для принятия терапевтического решения важно разделить функционально необходимые и эстетически оправданные процедуры.

Функциональные показания к операции следующие.

- Проксимально расположенное отверстие мочеиспускательного канала.
- Вентральное отклонение струи мочи.
- Стеноз отверстия мочеиспускательного канала.
- Искривление пениса.

Косметические показания, связанные с психологическими особенностями родителей и в будущем – пациента, следующие.

- Патологически расположенное отверстие мочеиспускательного канала.
- Расщепление головки.
- Поворот пениса с патологическим расположением кожного лоскута.
- Вид кожи, покрывающей крайнюю плоть.
- Транспозиция пениса и мошонки.
- Расщепление мошонки.

Поскольку все хирургические процедуры сопровождаются риском развития осложнений, крайне важно провести подробное предоперационное консультирование родителей.

Цели лечения – по возможности исправить изгиб полового члена, сформировать новую уретру адекватного размера, подведение нового отверстия мочеиспускательного канала к кончику головки пениса и достижение в целом приемлемого косметического результата [2, 3] (уровень доказательности 4, степень рекомендации С) (рис. 1).

Необходимо применять увеличивающие очки и специальные тонкие синтетические рассасывающиеся шовные материалы (6/0–7/0). Как и при любых операциях на половом члене, прижигание следует проводить с крайней осторожностью. Для обеспечения удовлетворительного исхода важно знать ряд хирургических реконструктивных методов, обеспечить уход за раной и лечение в послеоперационном периоде. При небольших размерах пениса и для повторных операций в предоперационном периоде целесообразно провести гормональную терапию с помощью местного или парентерального назначения тестостерона, дигидротестостерона, бета-хорионического гонадотропина.

6.3.1. Возраст проведения операции

Обычно оперативное лечение первичных гипоспадий проводят в возрасте 6–18 месяцев [2, 7] (уровень доказательности 4, степень рекомендации С). Однако недавно описана более ранняя реконструкция в возрасте 4 и 6 месяцев (уровень доказательности 3, степень рекомендации В) [8].

6.3.2. Искривление полового члена

Если имеется искривление полового члена, оно обычно поддается коррекции путем обнажения полового члена (от кожных хорд) и иссечения соединительной ткани истинных хорд на вентральной поверхности полового члена.

Пластинка уретры содержит соединительную ткань с большим количеством сосудов, и в большинстве случаев не вызывает искривления. Остаточные хорды (изгиб) вызваны диспропорцией пещеристых тел, и при их выявлении пенис необходимо выпрямить, в основном с помощью дорсальной ортопластики (модификация метода дорсальной ортопластики пещеристых тел (операция Несбита)) [9] (уровень доказательности 3, степень рекомендации В).

6.3.3. Сохранение обильно васкуляризованной пластинки уретры

В основе репарации гипоспадий лежит сохранение обильно васкуляризованной пластинки уретры. Ее использование для проведения реконструкции уретры стало основой репарации гипоспадий [10].

Если пластинка уретры широкая, ее можно свернуть в трубку по методу Thiersch-Duplay. Если пластинка слишком узка, для сворачивания рекомендуется провести разрез по ее средней линии, вызывающий расслабление, а затем проводят реконструкцию по методу Snodgrass-Orkiszewski, как при дистальных, так и при проксимальных гипоспадиях (хотя в последнем случае частота развития осложнений выше) [7, 11–15].

При проксимальных гипоспадиях и патологическом состоянии или недостаточной ширине пластинки предпочтительней использовать метод накладки. Для дистальных форм гипоспадий существует

ряд других методов (например, метод Mathieu, удлинение уретры и др.) [12, 16] (уровень доказательности 2b, степень рекомендации В).

Если целостность пластинки уретры сохранить невозможно, для сохранения структуры уретры используют модификацию метода лоскута, свернутого в трубку, например, метод трубки-накладки или формирования лоскута вкладкой-накладкой [17, 18] (уровень доказательности 3, степень рекомендации С). В этом случае, как и при тяжелых гипоспадиях мошонки или пениса и мошонки, можно также использовать метод Коуанаги или двухэтапный метод [19–21].

Если кожу крайней плоти или полового члена использовать невозможно, или выявлены симптомы облитерирующего ксеротического баланита, в качестве накладки используют трансплантат кожи со щеки, либо проводят двухэтапную репарацию [22–25] (уровень доказательности 3, степень рекомендации С). Увеличить число проводимых одноэтапных репараций может позволить использование вкладки с трансплантатами кожи [26, 27].

6.3.4. Повторное проведение репарации гипоспадий

Для повторных репараций гипоспадий окончательные рекомендации привести невозможно. Используют все вышеописанные процедуры, различные способы, нередко – в модификациях, в зависимости от индивидуальных потребностей пациента.

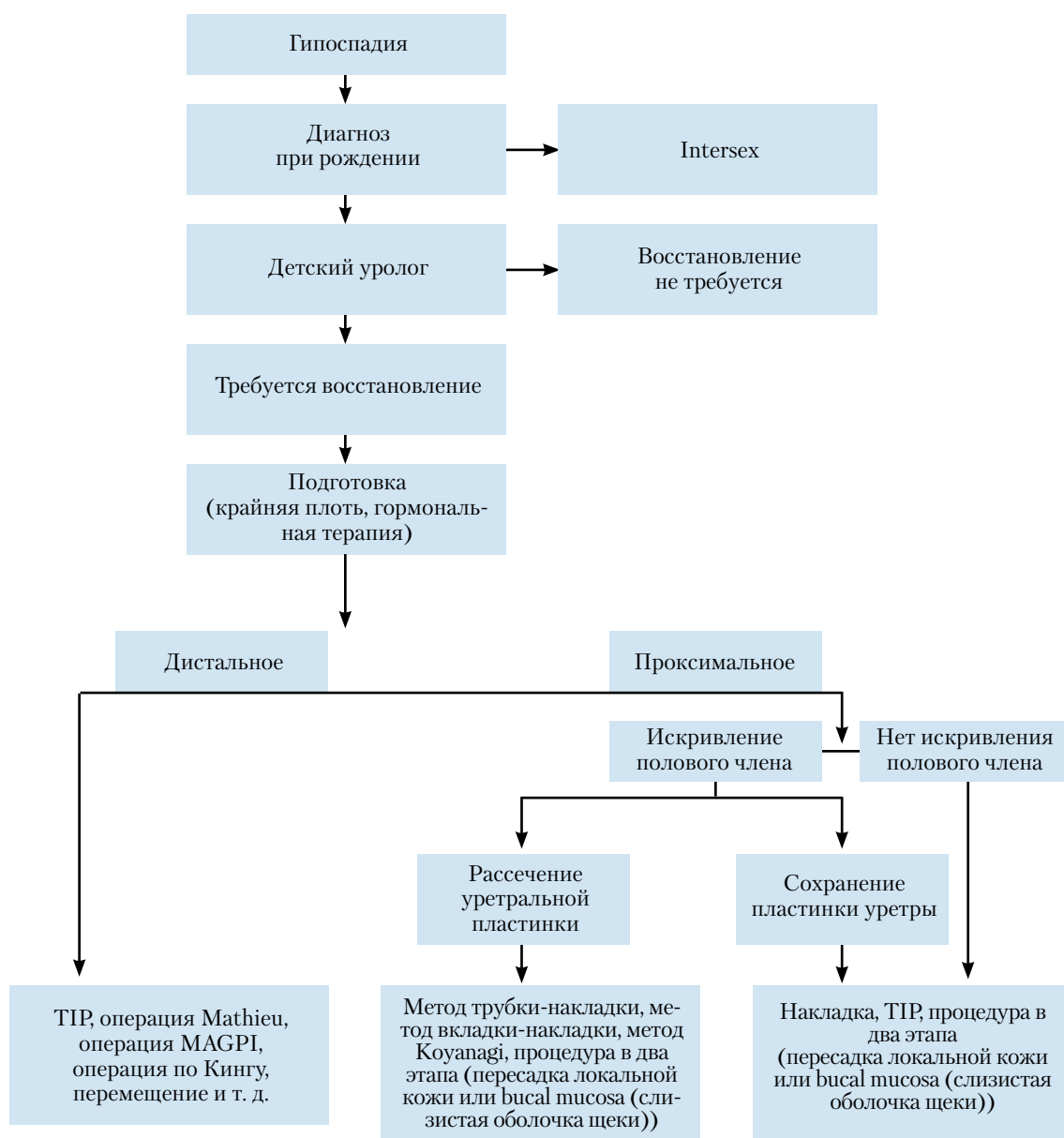


Рис. 1. Алгоритм лечения гипоспадии

ТИР – метод тубулязированной рассеченной уретропластики; MAGPI – выведение наружного отверстия мочеиспускательного канала и гранулопластика.

6.3.5. Реконструкция уретры

После формирования новой уретры процедуру завершают, проводя пластику головки и восстанавливая кожу полового члена. Если кожи для закрытия головки недостаточно, можно использовать метод двойной поверхности на крайней плоти или увести линию швов в мошонку. В странах, где обрезание широко не распространено, можно рассмотреть проведение реконструкции крайней плоти. Однако при репарации с помощью тубуляризированной уретропластики родителям ребенка следует сообщить, что использование лоскута мясистой оболочки крайней плоти снижает частоту образования свищей [11] (уровень доказательности 2, степень рекомендации В).

6.3.6. Отток мочи и перевязка раны

Моча отводится с помощью трансуретрального капельного стента, либо через дренажную трубку, выведенную над лобком. Некоторые хирурги после репарации дистальной гипоспадии дренирование не проводят. Общепринято накладывать циркулярную повязку с легким давлением, а также назначать антибиотиков в профилактических целях.

Продолжительность стентирования и наложения повязок в разных исследованиях значительно отличались. Вследствие низкого уровня доказательной убедительности, рекомендации дать невозможно.

6.3.7. Исход

У подростков, в детском возрасте перенесших репарацию гипоспадий, несколько повышена частота неудовлетворенности размером полового члена, но по сексуальному поведению они не отличаются от контрольных групп [28] (уровень доказательности 2a).

6.4. Литература

1. Morera A, Valmalle A, Asensio M, Chossegros L, Chauvin M, Durand P, Mouriquand P. A study of risk factors for hypospadias in the Rhône-Alpes region (France). *J Ped Urol* 2006;2(3):169–77.
<http://www.ncbi.nlm.nih.gov/pubmed/18947603>
2. Belman AB. Hypospadias and chordee. In: Belman AB, King LR, Kramer SA, eds. *Clinical Pediatric Urology*. 4th edn. London, Martin Dunitz, 2002, p. 1061–92.
3. Mouriquand OD, Mure PY. Hypospadias. In: Gearhart J, Rink R, Mouriquand PDE (eds). *Pediatric Urology*, Philadelphia, WB Saunders, 2001, p. 713–28.
4. Wang Z, Liu BC, Lin GT, Lin CS, Lue TF, Willingham E, Baskin LS. Up-regulation of estrogen responsive genes in hypospadias: microarray analysis. *J Urol* 2007;177(5):1939–46.
<http://www.ncbi.nlm.nih.gov/pubmed/17437852>
5. Weidner IS, Moller H, Jensen TK, Skakkebaek NE. Risk factors for cryptorchidism and hypospadias. *J Urol* 1999;161(5):1606–9.
<http://www.ncbi.nlm.nih.gov/pubmed/10210427>
6. Wogelius P, Horvath-Puho E, Pedersen L, Norgaard M, Czeizel AE, Sorensen HT. Maternal use of oral contraceptives and risk of hypospadias—a population-based case-control study. *Eur J Epidemiol* 2006;21(10):777–81.
<http://www.ncbi.nlm.nih.gov/pubmed/17077991>
7. Snodgrass WT, Yucel S. Tubularized incised plate for mid shaft and proximal hypospadias repair. *J Urol* 2007;177(2):698–702.
<http://www.ncbi.nlm.nih.gov/pubmed/17222659>
8. Perlmutter AE, Morabito R, Tarry WF. Impact of patient age on distal hypospadias repair: a surgical perspective. *Urology* 2006;68(3):648–51.
<http://www.ncbi.nlm.nih.gov/pubmed/16979730>
9. Baskin LS, Duckett JW, Ueoka K, Seibold J, Snyder HM 3rd. Changing concepts of hypospadias curvature lead to more onlay island flap procedures. *J Urol* 1994;151(1):191–6.
<http://www.ncbi.nlm.nih.gov/pubmed/8254812>
10. Hollowell JG, Keating MA, Snyder HM 3rd, Duckett JW. Preservation of the urethral plate in hypospadias repair: extended applications and further experience with the onlay island flap urethroplasty. *J Urol* 1990;143(1):98–100;discussion 100–1.
<http://www.ncbi.nlm.nih.gov/pubmed/2294275>
11. El-Sherbiny MT, Hafez AT, Dawaba MS, Shorrab AA, Bazeed MA. Comprehensive analysis of tubularized incised-plate urethroplasty in primary and re-operative hypospadias. *BJU Int* 2004;93(7):1057–61.
<http://www.ncbi.nlm.nih.gov/pubmed/15142164>
12. Germiyanoglu C, Nuhoglu B, Ayyildiz A, Akgul KT. Investigation of factors affecting result of distal hypospadias repair: comparison of two techniques. *Urology* 2006;68(1):182–5.
<http://www.ncbi.nlm.nih.gov/pubmed/16806428>
13. Orkiszewski M, Leszniewski J. Morphology and urodynamics after longitudinal urethral plate incision in proximal hypospadias repairs: long-term results. *Eur J Pediatr Surg* 2004;14(1):35–8.

- <http://www.ncbi.nlm.nih.gov/pubmed/15024677>
14. Riccabona M, Oswald J, Koen M, Beckers G, Schrey A, Lusuardi L. Comprehensive analysis of six years experience in tubularized incised plate urethroplasty and its extended application in primary and secondary hypospadias repair. *Eur Urol* 2003;44(6):714–9.
<http://www.ncbi.nlm.nih.gov/pubmed/14644125>
 15. Snodgrass W, Koyle M, Manzoni G, Hurwitz R, Caldamone A, Ehrlich R. Tubularized incised plate hypospadias repair: results of a multicenter experience. *J Urol* 1996;156(2 Pt 2):839–41.
<http://www.ncbi.nlm.nih.gov/pubmed/8683797>
 16. Meyer-Junghanel L, Petersen C, Mildenerger H. Experience with repair of 120 hypospadias using Mathieu's procedure. *Eur J Pediatr Surg* 1995;5(6):355–7.
<http://www.ncbi.nlm.nih.gov/pubmed/8773227>
 17. Kocvara R, Dvoracek J. Inlay-onlay flap urethroplasty for hypospadias and urethral stricture repair. *J Urol* 1997;158(6):2142–5.
<http://www.ncbi.nlm.nih.gov/pubmed/9366331>
 18. Perovic S, Vukadinovic V. Onlay island flap urethroplasty for severe hypospadias: a variant of the technique. *J Urol* 1994;151(3):711–4.
<http://www.ncbi.nlm.nih.gov/pubmed/8308994>
 19. Bracka A. Hypospadias repair: the two-stage alternative. *Br J Urol* 1995;76 (Suppl 3):31–41.
<http://www.ncbi.nlm.nih.gov/pubmed/8535768>
 20. Hayashi Y, Kojima Y, Mizuno K, Nakane A, Kurokawa S, Maruyama T, Kohri K. Neo-modified Koyanagi technique for the single-stage repair of proximal hypospadias. *J Ped Urol* 2007;3(3):239–42.
<http://www.ncbi.nlm.nih.gov/pubmed/18947743>
 21. Lam PN, Greenfield SP, Williot P. 2-stage repair in infancy for severe hypospadias with chordee: long-term results after puberty. *J Urol* 2005;174(4 Pt 2):1567–72.
<http://www.ncbi.nlm.nih.gov/pubmed/16148653>
 22. Ahmed S, Gough DC. Buccal mucosal graft for secondary hypospadias repair and urethral replacement. *Br J Urol* 1997;80(2):328–30.
<http://www.ncbi.nlm.nih.gov/pubmed/9284210>
 23. Amukele SA, Stock JA, Hanna MK. Management and outcome of complex hypospadias repairs. *J Urol* 2005;174(4 Pt 2):1540–2.
<http://www.ncbi.nlm.nih.gov/pubmed/16148648>
 24. Caldamone AA, Edstrom LE, Koyle MA, Rabinowitz R, Hulbert WC. Buccal mucosal grafts for urethral reconstruction. *Urology* 1998;51(5A Suppl):15–9.
<http://www.ncbi.nlm.nih.gov/pubmed/9610551>
 25. Mokhless IA, Kader MA, Fahmy N, Youssef M. The multistage use of buccal mucosa grafts for complex hypospadias: histological changes. *J Urol* 2007;177(4):1496–9;discussion 1499–500.
<http://www.ncbi.nlm.nih.gov/pubmed/17382762>
 26. Asanuma H, Satoh H, Shishido S. Dorsal inlay graft urethroplasty for primary hypospadiac repair. *Int J Urol* 2007;14(1):43–7.
<http://www.ncbi.nlm.nih.gov/pubmed/17199859>
 27. Schwentner C, Gozzi C, Lunacek A, Rehder P, Bartsch G, Oswald J, Radmayr C. Interim outcome of the single stage dorsal inlay skin graft for complex hypospadias reoperations. *J Urol* 2006;175(5):1872–6;discussion 1876–7.
<http://www.ncbi.nlm.nih.gov/pubmed/16600785>
 28. Moriya K, Kakizaki H, Tanaka H, Furuno T, Higashiyama H, Sano H, Kitta T, Nonomura K. Long-term cosmetic and sexual outcome of hypospadias surgery: norm related study in adolescence. *J Urol* 2006;176(4 Pt 2):1889–92;discussion 1892–3.
<http://www.ncbi.nlm.nih.gov/pubmed/16945681>

7. ВРОЖДЕННОЕ ИСКРИВЛЕНИЕ ПОЛОВОГО ЧЛЕНА

7.1. История вопроса

Искривление полового члена может быть направлено вентрально, дорсально или вбок. Большинство случаев вентрального искривления связано с гипоспадиями или вентральной дисплазией пещеристых тел [1]. Аналогично, дорсальное искривление чаще всего связано с эписпадиями [2]. Изолированное искривление полового члена встречается нечасто (0,6 %) [3] (уровень доказательности 2). Искривление обусловлено асимметрией пещеристых тел [1, 4]. Искривление $>30^\circ$ считают клинически значимым; искривление $>60^\circ$ может влиять на эффективность половых актов во взрослом возрасте [5] (уровень доказательности 4).

7.2. Диагностика

Аномалию диагностируют при репарации гипоспадий или эписпадий с помощью искусственной эрекции [6]. Изолированную аномалию обычно не выявляют до взрослого возраста, поскольку внешне пенис выглядит нормальным. Искривление наблюдается только при эрекции.

7.3. Лечение

Лечение исключительно хирургическое. Для определения угла изгиба и проверки симметрии после репарации вызывают искусственную эрекцию [6].

При гипоспадиях вначале выделяют хорды, связанные с фиксированной вентральной кожей и с валиками губчатой ткани. Только в редких случаях искривление полового члена обусловлено короткой пластинкой уретры, которую следует рассечь.

Для репарации изгиба пещеристых тел при изолированном изгибе или изгибе, связанном с гипоспадиями, используют различные методы формирования складки пещеристых тел (ортопластика) [5].

При эписпадиях для выпрямления пениса обычно требуется сочетание полного выделения тела уретры из пещеристых тел и различные виды корпоропластики, в том числе в сочетании с корпоротомией [7, 8].

7.4. Литература

1. Baskin LS, Duckett JW, Lue TF. Penile curvature. *Urology* 1996;48(3):347–56.
<http://www.ncbi.nlm.nih.gov/pubmed/8804484>
2. Baka-Jakubiak M. Combined bladder neck, urethral and penile reconstruction in boys with the exstrophy-epispadias complex. *BJU Int* 2000;86(4):513–8.
<http://www.ncbi.nlm.nih.gov/pubmed/10971283>
3. Yachia D, Beyar M, Aridogan IA, Dascalu S. The incidence of congenital penile curvature. *J Uro* 1993;150(5 Pt 1):1478–9.
<http://www.ncbi.nlm.nih.gov/pubmed/8411431>
4. Cendron M. Disorders of the penis and scrotum. In: Gearhart JP, Rink RC, Mouriquand PDE (eds). *Pediatric urology*. Philadelphia: WB Saunders, Philadelphia, 2001, p. 729–37.
5. Ebbehoj J, Metz P. Congenital penile angulation. *BJU Int* 1987;60(3):264–6.
<http://www.ncbi.nlm.nih.gov/pubmed/3676675>
6. Gittes RF, McLaughlin AP 3rd. Injection technique to induce penile erection. *Urology* 1974;4(4):473–4.
<http://www.ncbi.nlm.nih.gov/pubmed/4418594>
7. Woodhouse CRJ. The genitalia in exstrophy and epispadias. In: Gearhart JP, Rink RC, Mouriquand PDE (eds). *Pediatric urology*. Philadelphia: WB Saunders 2001, p. 557–64.
8. Zaontz MR, Steckler RE, Shortliffe LM, Kogan BA, Baskin L, Tekgul S. Multicenter experience with the Mitchell technique for epispadias repair. *J Urol* 1998;160(1):172–6.
<http://www.ncbi.nlm.nih.gov/pubmed/9628644>

8. ВАРИКОЦЕЛЕ У ДЕТЕЙ И ПОДРОСТКОВ

8.1. История вопроса

Варикоцеле — это патологическое расширение вен яичка в гроздьевидном лозовидном сплетении, вызванное венозным рефлюксом. Оно редко встречается у мальчиков младше 10 лет, но чаще в возрасте полового созревания. Его выявляют у 15–20% подростков, и чаще поражение развивается слева (78–93% всех случаев). Правостороннее варикоцеле встречается реже всего; обычно его выявляют только в рамках двустороннего варикоцеле, и редко — изолированно [1, 2].

Варикоцеле появляется на фоне ускорения роста тела, и механизм его развития изучен слабо. Варикоцеле может запускать механизмы апоптоза вследствие теплового стресса, депривации азота и накопления токсических веществ. Тяжелое повреждение выявляют у 20% больных подростков, и патологические данные при обследовании обнаруживаются у 46% больных подростков. Гистологические изменения у детей и подростков и у бесплодных мужчин сходные. У 70% пациентов с варикоцеле II и III степени выявляют уменьшение объема левого яичка. Однако в исследованиях связи гипоплазии яичек с нарушением качества спермы были получены противоречивые результаты [3, 4].

Ряд специалистов сообщили об обратном развитии роста яичек после варикоцелеэктомии у подростков (уровень доказательности 2) [5, 6]. Однако это может быть частично связано с отеком яичек из-за расширения лимфатических сосудов (уровень доказательности 2) [7].

Проблемы фертильности появляются у 20% подростков с варикоцеле [8]. Частота неблагоприятного влияния варикоцеле возрастает со временем. После варикоцелеэктомии у подростков выявлено улучшение показателей спермы (уровень доказательности 1) [3, 9].

8.2. Диагностика

Варикоцеле в основном протекает бессимптомно, редко причиняя боль. Его может заметить пациент или его родители, либо выявить педиатр при обычном осмотре. Установление диагноза зависит от клинического выявления скоплений расширенных и перевитых вен в положении стоя; вены более выражены, когда пациент выполняет пробу Вальсальвы.

Выделяют 3 степени варикоцеле: степень I – положительная при пробе Вальсальвы (пальпируется только при пробе Вальсальвы); степень II – пальпируемая (пальпируется без пробы Вальсальвы); степень III – видимая (выявляется на расстоянии) [10]. При пальпации следует оценить размер обоих яичек, чтобы выявить меньшее.

Венозный рефлюкс в гроздевидное лозовидное сплетение диагностируют при цветной доплеровской вазографии в положении лежа и стоя [11]. Венозный рефлюкс, выявляемый только при УЗИ, считают субклиническим варикоцеле. При УЗИ проводят исследование объема яичек, чтобы дифференцировать гипоплазию яичек. У подростков гипоплазированным считают яичко, объем которого более чем на 2 мл меньше по сравнению с нормой (уровень доказательности 4) [1].

Для оценки повреждения яичек у подростков с варикоцеле важным считают повышение уровней ФСГ и ЛГ на действие рилизинг-гормона лютеинизирующего гормона (РЛГ) выше нормального, поскольку в этих случаях в яичках выявлены гистологические изменения [9, 12].

8.3. Лечение

Хирургическое вмешательство состоит в лигировании или окклюзии внутренних вен семенного канатика. Перевязывание проводят на различных уровнях:

- на уровне пахового кольца (или ниже), с помощью хирургического вмешательства [13–16];
- выше пахового кольца, с помощью полостного или лапароскопического вмешательства [13–16].

Преимущество первого – меньшая инвазивность процедуры, в то время как последнее позволяет перевязывать значительно меньшее число вен и устранить опасность при случайном пересечении артерии семенного канатика, поскольку на уровне выше пахового кольца ее пересечение безопасно.

Для хирургической перевязки следует использовать какие-либо хирургические увеличительные устройства (для микрохирургии или лапароскопические), поскольку диаметр внутренней артерии семенного канатика на уровне внутреннего кольца 0,5 мм [13–15, 17]. Частота рецидивирования поражения обычно менее 10%. Окклюзию ангиографическим методом обеспечивают путем ретроградной или антеградной склеротизации внутренних вен семенного канатика [18, 19].

Для профилактики образования гидроцеле и гипертрофии яичек, а также для обеспечения более эффективного функционирования яичек, проверяемого пробой со стимуляцией ЛГРГ, предпочтительно проведение варикоцелеэктомии с сохранением лимфатических сосудов (уровень доказательности 2, степень рекомендации А) [7, 13, 16, 17, 20]. Методы выбора – микрохирургическая (микроскопическая) репарация на уровне пахового кольца или ниже, либо полостная или лапароскопическая репарация с сохранением лимфатических сосудов, проводимая на уровне выше пахового кольца.

Также эти требования позволяет удовлетворить ангиографическая окклюзия внутренних вен семенного канатика. Однако, хотя этот метод и менее инвазивен, он чаще оказывается неэффективным (уровень доказательности 2, степень рекомендации В) [1, 19].

Данных, что лечение варикоцеле в детском возрасте обеспечивает более благоприятный андрологический исход, по сравнению проведением операции в более позднем возрасте, нет. Рекомендуются следующие критерии для проведения варикоцелеэктомии у детей и подростков [1, 21]:

- варикоцеле в сочетании с маленьким размером яичек;
- другие поражения яичек, влияющие на фертильность;
- двустороннее пальпируемое варикоцеле;
- патологическое качество спермы (у подростков старшего возраста);
- варикоцеле в сочетании с повышенной реакцией на пробу со стимуляцией ЛГРГ;
- варикоцеле, сопровождающееся клиническими проявлениями.

Также проведение репарации варикоцеле рассматривают, если оно вызывает физический или психологический дискомфорт. В других случаях за варикоцеле наблюдают в динамике до возможности проведения анализа семенной жидкости (уровень доказательности 4, степень рекомендации С).

8.4. Литература

1. Kogan SJ. The pediatric varicocele. In: Gearhart JP, Rink RC, Mouriouand PDE (eds). Pediatric urology. Philadelphia: WB Saunders, 2001, p. 763–73.
2. Oster J. Varicocele in children and adolescents. An investigation of the incidence among Danish school children. Scand J Urol Nephrol;1971;5(1):27–32.
<http://www.ncbi.nlm.nih.gov/pubmed/5093090>
3. Laven JS, Haans LC, Mali WP, te Velde ER, Wensing CJ, Eimers JM. Effects of varicocele treatment in adolescents: a randomized study. Fertil Steril 1992;58(4):756–62.

- <http://www.ncbi.nlm.nih.gov/pubmed/1426322>
4. Pinto KJ, Kroovand RL, Jarow JP. Varicocele related testicular atrophy and its predictive effect upon fertility. *J Urol* 1994;152(2 Pt 2):788–90.
<http://www.ncbi.nlm.nih.gov/pubmed/8022015>
 5. Kass EJ, Belman AB. Reversal of testicular growth failure by varicocele ligation. *J Urol* 1987;137(3):475–6.
<http://www.ncbi.nlm.nih.gov/pubmed/3820376>
 6. Paduch DA, Niedzielski J. Repair versus observation in adolescent varicocele: a prospective study. *J Urol* 1997;158(3 Pt 2):1128–32.
<http://www.ncbi.nlm.nih.gov/pubmed/9258155>
 7. Kocvara R, Dolezal J, Hampl R, Povysil C, Dvoracek J, Hill M, Dite Z, Stanek Z, Novak K. Division of lymphatic vessels at varicolectomy leads to testicular oedema and decline in testicular function according to the LH-RH analogue stimulation test. *Eur Urol* 2003;43(4):430–5.
<http://www.ncbi.nlm.nih.gov/pubmed/12667726>
 8. World Health Organization. The influence of varicocele on parameters of fertility in a large group of men presenting to infertility clinics. *Fertil Steril* 1992;57(6):1289–93.
<http://www.ncbi.nlm.nih.gov/pubmed/1601152>
 9. Okuyama A, Nakamura M, Namiki M, Takeyama M, Utsunomiya M, Fujioka H, Itatani H, Matsuda M, Matsumoto K, Sdonoda T. Surgical repair of varicocele at puberty: preventive treatment for fertility improvement. *J Urol* 1988;139(3):562–4.
<http://www.ncbi.nlm.nih.gov/pubmed/3343743>
 10. Dubin L, Amelar RD. Varicocele size and results of varicolectomy in selected subfertile men with a varicocele. *Fertil Steril* 1970;21(8):606–9.
<http://www.ncbi.nlm.nih.gov/pubmed/5433164>
 11. Tasci AI, Resim S, Caskurlu T, Dincel C, Bayraktar Z, Gurbuz G. Color Doppler ultrasonography and spectral analysis of venous flow in diagnosis of varicocele. *Eur Urol* 2001;39(3):316–21.
<http://www.ncbi.nlm.nih.gov/pubmed/11275726>
 12. Aragona F, Ragazzi R, Pozzan GB, de Caro R, Munari PF, Milani C, Glazel GP. Correlation of testicular volume, histology and LHRH test in adolescents with idiopathic varicocele. *Eur Urol* 1994;26(1):61–6.
<http://www.ncbi.nlm.nih.gov/pubmed/7925532>
 13. Goldstein M, Gilbert BR, Dicker AP, Dwosh J, Gnecco C. Microsurgical inguinal varicolectomy with delivery of the testis: an artery and lymphatic sparing technique. *J Urol* 1992;148(6):1808–11.
<http://www.ncbi.nlm.nih.gov/pubmed/1433614>
 14. Hopps CV, Lemer ML, Schlegel PN, Goldstein M. Intraoperative varicocele anatomy: a microscopic study of the inguinal versus subinguinal approach. *J Urol* 2003;170(6 Pt 1):2366–70.
<http://www.ncbi.nlm.nih.gov/pubmed/14634418>
 15. Kocvara R, Dvoracek J, Sedlacek J, Dite Z, Novak K. Lymphatic-sparing laparoscopic varicolectomy: a microsurgical repair. *J Urol* 2005;173(5):1751–4.
<http://www.ncbi.nlm.nih.gov/pubmed/15821575>
 16. Riccabona M, Oswald J, Koen M, Lusuuardi L, Radmayr C, Bartsch G. Optimizing the operative treatment of boys with varicocele: sequential comparison of 4 techniques. *J Urol* 2003;169(2):666–8.
<http://www.ncbi.nlm.nih.gov/pubmed/12544340>
 17. Marmar J, Benoff S. New scientific information related to varicoceles. (Editorial). *J Urol* 2003;170(6 Pt 1):2371–3.
<http://www.ncbi.nlm.nih.gov/pubmed/14634419>
 18. Mazzoni G, Minucci S, Gentile V. Recurrent varicocele: role of antegrade sclerotherapy as first choice treatment. *Eur Urol* 2002;41(6):614–8;discussion 618.
<http://www.ncbi.nlm.nih.gov/pubmed/12074778>
 19. Thon WF, Gall H, Danz B, Bahren W, Sigmund G. Percutaneous sclerotherapy of idiopathic varicocele in childhood: a preliminary report. *J Urol* 1989;141(4):913–5.
<http://www.ncbi.nlm.nih.gov/pubmed/2926889>
 20. Minevich E, Wacksman J, Lewis AG, Sheldon CA. Inguinal microsurgical varicolectomy in the adolescent: technique and preliminary results. *J Urol* 1998;159(3):1022–4.
<http://www.ncbi.nlm.nih.gov/pubmed/9474223>
 21. Kass EJ, Reitelman C. The adolescent with a varicocele: who needs repair? *Probl Urol* 1994;8:507–17.

9. МИКРОПЕНИС

9.1. История вопроса

Микропенис — это маленький, но в остальном нормально сформированный пенис, длина которого в вытянутом состоянии более чем на 2,5 см меньше нормальной [1–3].

Помимо идиопатического микропениса, выявлены 2 основные причины патологической гормональной стимуляции:

- гипогонадотропный гипогонадизм (вследствие неадекватной секреции ГнРГ);
- гипергонадотропный гипогонадизм (вследствие неспособности яичек вырабатывать тестостерон).

9.2. Диагностика

Пенис измеряют в вытянутом состоянии по дорсальной стороне от лонного сочленения до кончика головки [1]. Пещеристые тела пальпируются, мошонка нередко маленькая, а яички могут быть маленькими и опущенными. Микропенис следует дифференцировать со скрытым и перепончатым penisом, размер которого обычно нормальный.

При исходном обследовании необходимо определить, обусловлено формирование микропениса центральными (гипоталамическими/гипофизарными) поражениями или поражениями яичек. Следует немедленно провести педиатрическое эндокринологическое обследование. Во всех случаях микропениса обязательно кариотипирование.

Оценивают эндокринную функцию яичек (уровни тестостерона, ЛГ и ФСГ в сыворотке исходно и после стимуляции). Оценка стимулированных уровней гормонов может также помочь оценить возможности роста пениса. При непальпируемых яичках и гипогонадотропном гипогонадизме следует провести лапароскопию, чтобы подтвердить синдром исчезающих яичек или внутрибрюшное расположение неопущенных гипоплазированных яичек. Это исследование можно отложить до возраста 1 год [2].

9.3. Лечение

Лечение недостаточности гипофиза или яичек проводит педиатр-эндокринолог. При недостаточности яичек и доказанной их чувствительности к андрогенам в детском и подростковом возрасте рекомендуется назначить терапию андрогенами, чтобы стимулировать рост пениса (уровень доказательности 2, степень рекомендации В) [4–7]. При нечувствительности к андрогенам благоприятный исход в отношении сексуальной функции сомнителен, и можно рассмотреть смену пола пациента [8–10].

9.4. Литература

1. Feldman KW, Smith DW. Fetal phallic growth and penile standards for newborn male infants. *J Pediatr* 1975;86(3):395–8.
<http://www.ncbi.nlm.nih.gov/pubmed/1113226>
2. Aaronson IA. Micropenis; medical and surgical implications. *J Urol* 1994;152:4–14.
<http://www.ncbi.nlm.nih.gov/pubmed/8201683>
3. Gonzales JR. Micropenis. *AUA Update Series* 1983;2:1.
4. Burstein S, Grumbach MM, Kaplan SL. Early determination of androgen-responsiveness is important in the management of micropenis. *Lancet* 1979;2(8150):983–6.
<http://www.ncbi.nlm.nih.gov/pubmed/91775>
5. Choi SK, Han SW, Kim DH, de Lignieres B. Transdermal dihydrotestosterone therapy and its effects on patients with micropenis. *J Urol* 1993;150(2 Pt 2):657–60.
<http://www.ncbi.nlm.nih.gov/pubmed/8326617>
6. Diamond M. Pediatric management of ambiguous and traumatized genitalia. *J Urol* 1999;162(3 Pt 2):1021–8.
<http://www.ncbi.nlm.nih.gov/pubmed/10458424>
7. Bin-Abbas B, Conte FA, Grumbach MM, Kaplan SL. Congenital hypogonadotropic hypogonadism and micropenis: effect of testosterone treatment on adult penile size. Why sex reversal is not indicated. *J Pediatr* 1999;134(5):579–83.
<http://www.ncbi.nlm.nih.gov/pubmed/10228293>
8. Calikoglu AS. Should boys with micropenis be reared as girls? *J Pediatr* 1999;134(5):537–8.
<http://www.ncbi.nlm.nih.gov/pubmed/10228285>
9. Reilly JM, Woodhouse CR. Small penis and the male sexual role. *J Urol* 1989;142(2 Pt 2):569–71.
<http://www.ncbi.nlm.nih.gov/pubmed/2746779>
10. Husmann DA. The androgen insensitive micropenis: long-term follow-up into adulthood. *J Pediatr Endocrinol Metab* 2004;17(8):1037–41.
<http://www.ncbi.nlm.nih.gov/pubmed/15379413>

10. ЗАБОЛЕВАНИЯ НИЖНИХ МОЧЕВЫХ ПУТЕЙ, ПРОЯВЛЯЮЩИЕСЯ В ДНЕВНОЕ ВРЕМЯ

10.1. История вопроса

Согласно новым терминологическим документам Международного общества по недержанию мочи у детей (ICCS), заболевания, сопровождающиеся функциональным недержанием мочи (НМ) у детей, объединены в новый термин «заболевания НМП, проявляющиеся в дневное время» [1]. После исключения всех возможных уропатий и нейропатий НМ у детей относят к категории «заболевания НМП, проявляющиеся в дневное время». НМ в ночное время называют «энурезом».

Хотя точных данных нет, очевидно, что частота развития заболеваний НМП, проявляющихся в дневное время, повышается. Такую ситуацию пытались объяснить изменениями в приучении ребенка пользоваться туалетом и современными особенностями пользования туалетом, но данных в пользу этого было получено немного. Наоборот, более вероятно, что современный образ жизни и новые гигиенические стандарты привлекли к проблеме НМ больше внимания, в связи с чем отмечено повышение его распространенности. Показатели различны и варьируются от 2 до 20% [2–6]. Широкий разброс может отражать различия в используемых определениях.

10.2. Определение

Заболевания НМП, проявляющиеся в дневное время – это острые (ургентные) неудержимые позывы на мочеиспускание, НМ, мочеиспускание вялой струей, задержка мочи, частое мочеиспускание, инфекции мочевых путей, но без явных признаков уропатии или нейропатии.

При нормальной функции мочевого пузыря и мочеиспускания давление в нем низкое, и объем его наполнения достаточный. Затем мышца-детрузор равномерно сокращается, что приводит к полному опорожнению мочевого пузыря, сопровождающемуся достаточным расслаблением сфинктерного комплекса. В норме процессы накопления и выделения мочи контролируются сложным взаимодействием нервных центров спинного мозга, ствола мозга, среднего мозга, высших корковых структур, связанным со сложным объединением симпатических, парасимпатических и соматических нервов [7].

Понятно, что в таком сложном механизме высок риск развития различных типов дисфункций. На сложных ранних этапах развития нормальных механизмов контроля мочеиспускания могут развиваться различные функциональные нарушения детрузорно-сфинктерного комплекса. Поэтому дисфункцию мочеиспускания считают проявлением неполного или отсроченного созревания сфинктерного комплекса мочевого пузыря.

Нормальные механизмы контроля функции мочевого пузыря в дневное время проявляются в возрасте 2–3 лет, в то время как контроль за мочеиспусканием в ночное время в норме обеспечивается к возрасту 3–7 лет [8]. Выделяют 2 основные группы дисфункций мочеиспускания, а именно: дисфункции фазы наполнения и дисфункции фазы мочеиспускания.

10.2.1. Дисфункции фазы наполнения

При дисфункциях фазы наполнения детрузор может быть гиперактивным, например, при **синдромах гиперактивного мочевого пузыря (ГАМП)** или при **ургентном синдроме** позывов на мочеиспускание, либо гипоактивным, как при синдроме гипоактивного или высокоэластичного мочевого пузыря (ранее называвшемся «синдромом ленивого мочевого пузыря»). Некоторые дети привыкают **задерживать мочеиспускание**.

10.2.2. Дисфункции фазы мочеиспускания (опорожнения)

При дисфункциях фазы мочеиспускания (опорожнения) нарушено в основном взаимодействие сфинктера и мышц тазового дна при сокращении детрузора. Обычно это состояние называют **дисфункциональным мочеиспусканием**. Описаны различные степени дисфункции, в зависимости от выраженности взаимодействия сфинктера и мышц тазового дна. Слабое взаимодействие приводит к мочеиспусканию нарастающей струей (стаккато), а более сильное – к прерывистому мочеиспусканию из-за неспособности мышц расслабиться во время мочеиспускания.

Дисфункция сфинктера мочевого пузыря нередко сопровождается дисфункцией кишечника, например, запорами и мажущими выделениями (энкопрез). Иногда наблюдаются вторичные анатомические изменения, например, трабекуляция, дивертикулы и пузырно-мочеточниковый рефлюкс (ПМР).

10.3. Диагностика

Для диагностики имеют значение неинвазивные скрининговые исследования: сбор анамнеза, непосредственное обследование, урофлоуметрия, УЗИ, дневник мочеиспускания.

Анамнез собирают и у родителей, и у ребенка. У детей рекомендуется проводить опрос структурированно, с помощью вопросника, поскольку многие субъективные и объективные симптомы, связанные с мочеиспусканием и подмачиванием белья, родители могут не замечать. Ведение дневника

мочеиспусканий обязательно для определения частоты и объема мочеиспусканий у ребенка, а также характера приема им жидкостей. При сборе анамнеза также оценивают функцию кишечника. Недавно был разработан и валидирован ряд балльных шкал по дисфункции мочеиспускания [9, 10].

При клиническом обследовании необходимо исследовать наружные половые органы, пояснично-крестцовый отдел позвоночника и нижние конечности, чтобы исключить явные уропатию и нейропатию. Для оценки способности к опорожнению мочевого пузыря проводят урофлоуметрию с оценкой объема остаточной мочи, а для выявления вторичных анатомических изменений – скрининговое УЗИ ВМП. По дневнику мочеиспускания устанавливают способность к удержанию мочи и частоту НМ, а для количественной оценки потерь мочи – пробу со взвешиванием прокладки.

При неэффективности начального лечения, либо при неэффективном лечении в анамнезе необходимо повторить обследование, а в некоторых случаях – провести дополнительные видеоуродинамические исследования. Иногда выявляют незначительные фоновые урологические или неврологические нарушения, которые можно заподозрить, только проводя видеоуродинамические исследования.

При выявлении анатомических нарушений, например, поражения клапана уретры, синингоцеле, врожденной обструктивной задней мембраны уретры или мусульманского кольца, может потребоваться дополнительное проведение цистоскопии и лечения. Если заподозрено заболевание, связанное с нейропатией, для исключения патологической спайки спинного мозга, липомы и других редких заболеваний можно провести МРТ пояснично-крестцового отдела позвоночника.

Психологическое скрининговое обследование необходимо проводить у детей с нарушениями мочеиспускания, живущих в семьях с неблагоприятным психологическим климатом.

10.4. Лечение

Лечение дисфункции мочеиспускания заключается в реабилитационных мероприятиях для нижних мочевых путей (НМП), чаще всего называемых «уротерапией». Под этим термином объединяют нехирургические, нефармакологические виды коррекции функции НМП. Область этой терапии очень широкая, и включает многие виды лечения, используемые уротерапевтами и другими работниками здравоохранения [11]. Уротерапию подразделяют на стандартную терапию и специфичные вмешательства.

10.4.1. Стандартная терапия

Стандартная уротерапия – это нехирургические, нефармакологические методы лечения нарушений функции НМП. В нее входят следующие компоненты.

- Предоставление информации и борьба с ошибочными представлениями пациента, в том числе разъяснение нормальной функции НМП и вариантов отклонения от нормальной функции у обследуемого ребенка.
- Обучение методам борьбы с нарушением, т. е. приучение к регулярному мочеиспусканию, правильной позе при мочеиспускании, избеганию задержек мочеиспускания и т. д.
- Рекомендации по образу жизни в отношении потребления жидкости, предотвращения запоров и т. п.
- Запись симптомов и привычек, связанных с мочеиспусканием, с помощью дневника мочеиспускания или графиков частота-объем.
- Обучение и поддержка стимулированию ребенка путем регулярного динамического наблюдения родителями.

Эффективность программ уротерапии, по данным литературы, составляет 80%, независимо от их компонентов. Однако уровень достоверности низкий, поскольку большинство исследований программ уротерапии были ретроспективными и неконтролируемыми.

10.4.2. Специфичные вмешательства

Помимо уротерапии, существует ряд специфичных вмешательств, в том числе физиотерапевтических (например, упражнения для мышц тазового дна), биологическая обратная связь, лечебное использование сигнализации и нейростимуляции. Хотя для этих методов лечения описаны благоприятные результаты, их РКИ не проводили, поэтому уровень достоверности низкий [11–15].

В некоторых случаях можно дополнительно назначить лекарственную терапию. Показана эффективность спазмолитиков и антихолинергических препаратов, хотя уровень достоверности низкий. В последнее время опубликованы данные небольшого числа РКИ. В одном из исследований толтеродина выявлена безопасность, но не эффективность этого препарата [16], в то время как в РКИ пропиверина выявлены и безопасность, и эффективность [17] (уровень доказательности 1) [17]. Различия результатов, вероятно, обусловлено организацией исследований. Несмотря на низкий уровень достоверности использования антихолинергических и антимускаринергических препаратов, их рекомендуется применять (степень рекомендации В), учитывая большое количество исследований с положительным влиянием на симптомы ГАМП.

Хотя иногда назначают альфа-блокаторы, в РКИ их эффективность не была подтверждена [18]. Перспективными представляются инъекции ботулотоксина, но их применение не соответствует официально утвержденной аннотации к препарату [19].

10.5. Литература

1. Neveus T, von Gontard A, Hoebeke P, Hjälmås K, Bauer S, Bower W, Jørgensen TM, Rittig S, Walle JV, Yeung CK, Djurhuus JC. The standardization of terminology of lower urinary tract function in children and adolescents: report from the Standardisation Committee of the International Children's Continence Society. *J Urol* 2006;176(1):314–24.
<http://www.ncbi.nlm.nih.gov/pubmed/16753432>
2. Hellström AL, Hanson E, Hansson S, Hjälmås K, Jodal U. Micturition habits and incontinence in 7-year-old Swedish school entrants. *Eur J Pediatr* 1990;149(6):434–7.
<http://www.ncbi.nlm.nih.gov/pubmed/2332015>
3. Bakker E, van Sprundel M, van der Auwera JC, van Gool JD, Wyndaele JJ. Voiding habits and wetting in a population of 4,332 Belgian schoolchildren aged between 10 and 14 years. *Scand J Urol Nephrol* 2002;36(5):354–62.
<http://www.ncbi.nlm.nih.gov/pubmed/12487740>
4. Söderstrom U, Hoelcke M, Alenius L, Söderling AC, Hjern A. Urinary and faecal incontinence: a population-based study. *Acta Paediatr* 2004;93(3):386–9.
<http://www.ncbi.nlm.nih.gov/pubmed/15124844>
5. Sureshkumar P, Jones M, Cumming R, Craig J. A population based study of 2,856 school-age children with urinary incontinence. *J Urol* 2009;181(2):808–15;discussion 815–6.
<http://www.ncbi.nlm.nih.gov/pubmed/19110268>
6. Sureshkumar P, Craig JC, Roy LP, Knight JF. Daytime urinary incontinence in primary school children: a population-based survey. *J Pediatr* 2000;137(6):814–8.
<http://www.ncbi.nlm.nih.gov/pubmed/11113838>
7. Franco I. Overactive bladder in children. Part 1: Pathophysiology. *J Urol* 2007;178(3 Pt 1):761–8;discussion 768.
<http://www.ncbi.nlm.nih.gov/pubmed/17631323>
8. Hellstrom AL, Hanson E, Hansson S, Hjälmås K, Jodal U. Micturition habits and incontinence in 7-year-old Swedish school entrants. *Eur J Pediatr* 1990;149(6):434–7.
<http://www.ncbi.nlm.nih.gov/pubmed/2332015>
9. Akbal C, Genc Y, Burgu B, Ozden E, Tekgul S. Dysfunctional voiding and incontinence scoring system: quantitative evaluation of incontinence symptoms in pediatric population. *J Urol* 2005;173(3):969–73.
<http://www.ncbi.nlm.nih.gov/pubmed/15711352>
10. Farhat W, Bägli DJ, Capolicchio G, O'Reilly S, Merguerian PA, Houry A, McLorie GA. The dysfunctional voiding scoring system: quantitative standardization of dysfunctional voiding symptoms in children. *J Urol* 2000;164(3 Pt 2):1011–5.
<http://www.ncbi.nlm.nih.gov/pubmed/10958730>
11. Hellstrom AL. Urotherapy in children with dysfunctional bladder. *Scand J Urol Nephrol Suppl* 1992;141:106–7.
<http://www.ncbi.nlm.nih.gov/pubmed/1609245>
12. Vijverberg MA, Elzinga-Plomp A, Messer AP, van Gool JD, de Jong TP. Bladder rehabilitation, the effect of a cognitive training programme on urge incontinence. *Eur Urol* 1997;31(1):68–72.
<http://www.ncbi.nlm.nih.gov/pubmed/9032538>
13. De Paepe H, Hoebeke P, Renson C, van Laecke E, Raes A, van Hoecke E, van Daele J, van de Walle J. Pelvic-floor therapy in girls with recurrent urinary tract infections and dysfunctional voiding. *Br J Urol* 1998;81(Suppl 3):109–13.
<http://www.ncbi.nlm.nih.gov/pubmed/9634033>
14. De Paepe H, Renson C, van Laecke E, Raes A, van de Walle J, Hoebeke P. Pelvic-floor therapy and toilet training in young children with dysfunctional voiding and obstipation. *BJU Int* 2000;85(7):889–93.
<http://www.ncbi.nlm.nih.gov/pubmed/10792172>
15. Bower WF, Yeung CK. A review of non-invasive electro neuromodulation as an intervention for nonneurogenic bladder dysfunction in children. *Neurourol Urodyn* 2004;23(1):63–7.
<http://www.ncbi.nlm.nih.gov/pubmed/14694460>
16. Nijman RJ, Borgstein NG, Ellsworth P, Djurhuus JC. Tolterodine treatment for children with symptoms of urinary urge incontinence suggestive of detrusor overactivity: results from 2 randomized, placebo controlled trials. *J Urol* 2005;173(4):1334–9.
<http://www.ncbi.nlm.nih.gov/pubmed/15758796>
17. Marschall-Kehrel D, Feustel C, Persson de Geeter C, Stehr M, Radmayr C, Sillén U, Strugala G. Treatment with propiverine in children suffering from nonneurogenic overactive bladder and urinary

incontinence: results of a randomized placebo-controlled phase 3 clinical trial. Eur Urol 2008 May 7 [Epub ahead of print].

<http://www.ncbi.nlm.nih.gov/pubmed/18502028>

18. Kramer SA, Rathbun SR, Elkins D, Karnes RJ, Husmann DA. Double-blind placebo controlled study of alpha-adrenergic receptor antagonists (doxazosin) for treatment of voiding dysfunction in the pediatric population. J Urol 2005;173(6):2121–4;discussion 2124.

<http://www.ncbi.nlm.nih.gov/pubmed/15879863>

19. Hoebeke P, de Caestecker K, van de Walle J, Dehoorne J, Raes A, Verleyen P, van Laecke E. The effect of botulinum-A toxin in incontinent children with therapy resistant overactive detrusor. J Urol 2006;176(1):328–30;discussion 330–1.

<http://www.ncbi.nlm.nih.gov/pubmed/16753434>

11. МОНОСИМПТОМНЫЙ ЭНУРЕЗ

11.1. История вопроса

Энурез – это НМ в течение ночи. У детей этот симптом встречается достаточно часто. К 7 годам его распространенность составляет 5–10%, и это одно из наиболее часто встречающихся заболеваний у детей. Энурез – относительно доброкачественное состояние [1, 2], частота его самостоятельного излечения составляет 15% в год.

Однако у 7 из 100 детей, страдающих энурезом к 7 годам, это заболевание сохранится и во взрослом возрасте. Поскольку энурез вызывает стресс, создающий значительную психологическую нагрузку на ребенка и низкую самооценку, с возраста 6–7 лет и старше рекомендуется проводить лечение. У детей младшего возраста сохраняется вероятность самостоятельного излечения, в связи с чем проводить лечение не требуется. Перед началом лечения необходимо оценить умственное развитие ребенка, ожидания семьи, социальные вопросы и культурный уровень.

11.2. Определение

Энурез – это НМ в ночное время. Любой случай мочеиспускания в постель у людей старше 5 лет считается энурезом. Однако важнее всего, что это – только единичный симптом. У детей с энурезом и другими симптомами со стороны НМП диагностируют **не-моносимптомный энурез**. Перед постановкой такого диагноза необходимо тщательно собрать анамнез и исключить симптомы, появляющиеся в дневное время. Любые сопутствующие симптомы со стороны мочевых путей означают, что следует устанавливать диагноз «заболевание НМП, проявляющееся в дневное время».

Заболевание считают «первичным», если симптом существует постоянно и не выявлено периодов отсутствия энуреза свыше 6 месяцев. Его считают «вторичным», если периоды отсутствия энуреза свыше 6 месяцев выявлены. Генетически энурез представляет собой сложное и неоднородное заболевание. Описаны локусы поражения в хромосомах 12, 13, 22 [3].

С патофизиологической точки зрения важную роль играют 3 фактора:

- большой объем мочи в ночное время;
- низкая емкость мочевого пузыря или повышенная активность детрузора в ночное время;
- нарушение пробуждения

Нарушение соответствия объема мочи и емкости мочевого пузыря в ночное время легко вызывает переполнение мочевого пузыря ночью, после чего ребенок либо проснется, чтобы опорожнить мочевой пузырь, либо, если пробуждение не наступит, у него произойдет мочеиспускание во сне [1–3].

11.3. Диагностика

Диагноз устанавливают по данным анамнеза. При моносимптомном энурезе дополнительного обследования не требуется. Для подбора лечения может быть полезен дневник мочеиспусканий, в котором описываются функция мочеиспускания в течение дня и ночной объем мочи. Оценить ночной объем мочи можно, взвешивая пеленки (памперсы) по утрам, и добавляя объем мочи, выделенной утром. Измерение объема мочеиспускания в течение дня позволяет оценить емкость мочевого пузыря и сопоставить ее с нормальными значениями для данного возраста [4].

У большинства детей мочеиспускание в постель оказывается семейным нарушением, причем в наиболее тяжелых случаях это заболевание удается выявить в семейном анамнезе.

11.4. Лечение

Перед проведением лечебного использования сигнализации или лекарственной терапии следует провести ряд несложных терапевтических вмешательств.

11.4.1. Поддерживающие лечебные мероприятия

Справиться с проблемой помогает подробное разъяснение ее сущности ребенку и родителям. Следует проанализировать диету и питьевой режим, подчеркнуть необходимость нормального потребления жидкости в течение дня и снижения потребления жидкости в течение нескольких часов перед сном. Показано, что эффективно использование графика с отметкой ночей без энуреза и с его появлением.

Вначале следует провести консультирование, предоставить информацию, найти подкрепляющую мотивацию для ребенка. Получены данные с высоким уровнем достоверности, что поддерживающая терапия эффективней бездействия, хотя частота излечения недостаточно высока. Однако назначение поддерживающей терапии в качестве начального лечебного мероприятия стало рекомендацией высокой степени [4].

Если поддерживающие мероприятия оказались неэффективны, следует рассмотреть проведение дополнительных лечебных мероприятий, из которых наибольшее значение имеют фармакологическая терапия и лечебное использование сигнализации.

11.4.2. Использование сигнализации в лечебных целях

Лечебное использование сигнализации – метод выбора при нарушениях пробуждения (уровень доказательности 1, степень рекомендации А). Реально достичь исходной эффективности, равной 80%, при низкой частоте рецидивирования, особенно если ночной диурез не очень велик, а емкость мочевого пузыря не слишком мала [5].

11.4.3. Лекарственная терапия

При значительном ночном диурезе эффективность терапии десмопрессином в таблетках по 200–400 г или перорально принимаемом лиофилизате по 120–240 г под язык достигает 70%. Применять назальный спрей в настоящее время не рекомендуют, учитывая высокий риск передозировки [6] (уровень доказательности 1, степень рекомендации А) [7]. Однако после прекращения введения АДГ отмечена высокая частота рецидивирования заболевания [4].

При небольшой емкости мочевого пузыря возможно проведение лечения спазмолитиками или антихолинергическими препаратами [4]. Однако если эти препараты необходимы, заболевание уже нельзя считать моносимптомным.

Имипрамин, широко используемый при лечении энуреза, обеспечивает только умеренную частоту достижения эффекта, равную 50%, и терапия часто сопровождается рецидивами заболевания. Более того, при передозировке описаны кардиотоксическое действие и случаи смерти. Поэтому его применение не рекомендуется (уровень доказательности 1, степень рекомендации С) [8].

11.5. Литература

1. Lackgren G, Hjalmas K, van Gool J, von Gontard A, de Gennaro M, Lottmann H, Terho P. Nocturnal enuresis: a suggestion for a European treatment strategy. *Acta Paediatr* 1999;88(6):679–90.
<http://www.ncbi.nlm.nih.gov/pubmed/10419258>
2. Neveus T, von Gontard A, Hoebeke P, Hjalmas K, Bauer S, Bower W, Jørgensen TM, Rittig S, Walle JV, Yeung CK, Djurhuus JC. The standardization of terminology of lower urinary tract function in children and adolescents: report from the Standardisation Committee of the International Children's Continence Society. *J Urol* 2006;176(1):314–24.
<http://www.ncbi.nlm.nih.gov/pubmed/16753432>
3. Neveus T, Lackgren G, Tuvemo T, Hetta J, Hjalmas K, Stenberg A. Enuresis—background and treatment. *Scand J Urol Nephrol Suppl* 2000;206:1–44.
<http://www.ncbi.nlm.nih.gov/pubmed/11196246>
4. Hjalmas K, Arnold T, Bower W, Caione P, Chiozza LM, von Gontard A, Han SW, Husman DA, Kawachi A, Lackgren G, Lottmann H, Mark S, Rittig S, Robson L, Walle JV, Yeung CK. Nocturnal enuresis: an international evidence based management strategy. *J Urol* 2004;171(6 Pt 2):2545–61.
<http://www.ncbi.nlm.nih.gov/pubmed/15118418>
5. Glazener CM, Evans JH, Peto RE. Alarm interventions for nocturnal enuresis in children. *Cochrane Database Syst Rev* 2005;(2):CD002911.
<http://www.ncbi.nlm.nih.gov/pubmed/15846643>
6. Dehoorne JL, Raes AM, van Laecke E, Hoebeke P, van de Walle JG. Desmopressin toxicity due to prolonged half-life in 18 patients with nocturnal enuresis. *J Urol* 2006;176(2):754–7;discussion 757–8.
<http://www.ncbi.nlm.nih.gov/pubmed/16813936>
7. Glazener CMA, Evans JH. Desmopressin for nocturnal enuresis. *Cochrane Database Syst Rev* 2002;(3):CD002112.
<http://www.ncbi.nlm.nih.gov/pubmed/12137645>
8. Glazener CMA, Evans JHC, Peto R. Tricyclic and related drugs for nocturnal enuresis in children. *Cochrane Database Syst Rev* 2000;(2):CD002117.
<http://www.ncbi.nlm.nih.gov/pubmed/12917922>

12. ЛЕЧЕНИЕ НЕЙРОГЕННОГО МОЧЕВОГО ПУЗЫРЯ У ДЕТЕЙ

12.1. История вопроса

Нейрогенная дисфункция мочевого пузыря может развиваться в результате поражения на любом уровне нервной системы. Это поражение вносит вклад в любые формы дисфункции мочевых путей и может приводить к НМ, ИМВП, ПМР, рубцеванию почек. Для обеспечения достаточного дренирования мочевого пузыря может потребоваться операция. В отсутствие адекватного лечения нейрогенная дисфункция детрузора-сфинктера может вызывать развитие почечной недостаточности, требующей проведения диализа или трансплантации.

Лечение нейрогенной дисфункции сфинктера мочевого пузыря у детей за последние годы значительно изменилось. Хотя эффективность применения памперсов, постоянных катетеров, внешних устройств, приема Креде и различных форм отведения мочи не вызывает сомнения, в последние годы их используют только в небольшом числе случаев при неэффективности других методов лечения. Внедрение стерильной периодической катетеризации (ПК) произвело революцию в процессах лечения детей с нейрогенным мочевым пузырем. Метод обеспечил высокую эффективность консервативной терапии и позволил считать альтернативным методом лечения хирургическое формирование резервуаров, обеспечивающее благоприятные исходы в отношении качества жизни и защиты функции почек [1–3].

Нейрогенный мочевой пузырь у детей с миелодисплазией проявляется различными вариантами детрузорно-сфинктерной дисфункции различной степени тяжести. Примерно у 15% новорожденных, страдающих миелодисплазией, каких-либо симптомов неврологических нарушений сразу после рождения не выявляют. Однако вероятность прогрессирующих неврологических изменений в динамике остается высокой. Даже при нормальной неврологической функции в период новорожденности, риск развития диссинергии детрузора и сфинктера или денервации к возрасту полового созревания составляет 1:3. При рождении у большинства пациентов состояние ВМП нормальное, но примерно у 60% из них оно ухудшается вследствие инфекций, поражения мочевого пузыря и рефлюкса [4–7].

По мере более полного изучения уродинамики появилась возможность изучить характер и тяжесть возникающих нарушений и проводить лечение более рационально и индивидуализировано.

Несмотря на значительные изменения в последней четверти XX в., основные цели лечения не изменились – это профилактика ухудшения состояния ВМП и устранение НМ в соответствующем возрасте.

12.2. Определение

Наиболее часто заболевание проявляется при рождении миелодисплазией. Термин «миелодисплазия» включает группу аномалий развития, которые возникают в результате нарушения смыкания краев нервного желобка и формирования нервной трубки. К таким аномалиям относятся скрытая spina bifida, менингоцеле, липомиеломенингоцеле, миеломенингоцеле. Миеломенингоцеле встречается значительно чаще других аномалий и протекает более тяжело. Травматические и опухолевые поражения спинного мозга у детей происходят реже. Кроме того, рост тел позвонков и спинного мозга происходит с разной скоростью, что может приводить к изменению поражений в динамике. Рубцовая ткань, окружающая спинной мозг в области сращения менингоцеле, может затруднять рост спинного мозга.

При скрытой миелодисплазии поражения выражены неявно и нередко развиваются в отсутствие четких неврологических симптомов. Однако почти у 90% пациентов над нижней частью позвоночника выявляют аномалию кожи, вследствие чего заболевание легко диагностировать просто при осмотре нижней части спины [8].

Возможно также редкое врожденное заболевание – полная или частичная агенезия крестца, при которой отсутствуют 1 или несколько крестцовых позвонков. Эта аномалия может развиваться в рамках синдрома регрессии конского хвоста, и ее необходимо исключать у всех детей с аномалиями развития аноректальной области. При церебральном параличе также могут развиваться нарушения мочеиспускания различной степени выраженности, обычно в форме подавляемых сокращений мочевого пузыря (нередко вследствие спастичности мышц тазового дна и сфинктерного комплекса) и мочеиспускание в постель.

Дисфункция сфинктера мочевого пузыря слабо коррелирует с типом и уровнем неврологического поражения спинного мозга.

12.3. Классификация

Цель любой системы классификации – ускорить понимание и лечение определенного заболевания. Для нейрогенного мочевого пузыря предложен ряд систем классификации.

Большинство систем классификации были разработаны в основном для описания типов дисфункций, вызванных неврологическими заболеваниями или травмой. Такие системы классифицируют заболева-

ние по локализации неврологического поражения и данным нейро-урологического обследования. Эти классификации более значимы у взрослых, у которых нейрогенные поражения обычно обусловлены травмой и выявляются легче.

У детей уровень спинального поражения и выраженность врожденной аномалии слабо коррелируют с клиническим исходом. Поэтому для определения выраженности патологических изменений и планирования лечения у детей более эффективны уродинамические и функциональные классификации.

Мочевой пузырь и сфинктер – 2 системы, работающие в гармонии и формирующие единую функциональную единицу. Вначале следует оценить состояние каждой из единиц и определить характер дисфункции мочевого пузыря. По характеру неврологического дефицита мочевого пузыря и сфинктер могут находиться либо в гиперактивном, либо в неактивном состоянии:

- мочевой пузырь может быть гиперактивным с повышенной сократимостью, низкой емкостью и растяжимостью, либо неактивным с отсутствием эффективных сокращений;
- выходные отделы (уретра и сфинктер) могут быть независимо гиперактивными, что вызывает функциональную обструкцию, либо парализованными, с отсутствием сопротивления потоку мочи;
- эти состояния могут различным образом сочетаться.

В основном эта классификация основана на уродинамических данных. Понимание патофизиологической основы этих нарушений имеет ключевое значение для рационального планирования терапии у отдельных пациентов. При миеломенингоцеле в большинстве случаев выявляют гиперрефлексию детрузора и диссинергию сфинктера, и это сочетание опасно, поскольку повышает давление мочи и может угрожать состоянию мочевых путей.

12.4. Уродинамические исследования

Уродинамические исследования позволяют клиницистам оценивать функцию НМП и ее отклонения от нормы. Поскольку план лечения в значительной степени определяется четким пониманием характера основного поражения НМП, при обследовании всех детей с нейрогенным мочевым пузырем необходимо выполнять тщательное уродинамическое исследование.

Поскольку уровень костного поражения часто не соответствует выявляемым неврологическим нарушениям, и его влияние на функцию мочевого пузыря по данным рентгенологических исследований или непосредственного обследования полностью определить нельзя, данные уродинамического исследования оказываются очень значимыми (бесценными).

Важно определить ряд уродинамических параметров, в том числе:

- емкость мочевого пузыря;
- внутрипузырное давление наполнения;
- внутрипузырное давление в момент оттока мочи в уретру;
- наличие или отсутствие рефлекторной активности детрузора;
- сохранность механизмов внутреннего и наружного сфинктеров;
- степень координации механизмов детрузора и сфинктера;
- характер мочеиспускания;
- остаточный объем мочи после мочеиспускания.

12.4.1. Метод уродинамического исследования

Сравнительных данных для оценки сложности и инвазивности уродинамического тестирования по поводу нейрогенного мочевого пузыря у детей очень немного.

12.4.2. Урофлоуметрия

Урофлоуметрия – наименее инвазивный из всех методов уродинамического исследования, его можно применять для исходного скринингового обследования. Этот метод позволяет объективно оценить эффективность мочеиспускания, а в сочетании с УЗИ – определить объем остаточной мочи. При нейрогенном мочевом пузыре у детей, в отличие от других причин дисфункции мочеиспускания, урофлоуметрию в качестве единственного метода обследования применяют редко, поскольку этот метод не позволяет получить информацию о накоплении мочи в мочевом пузыре. Однако он может быть очень полезен для контроля опорожнения пузыря при динамическом наблюдении. Основное ограничение уродинамического метода исследования – ребенок должен быть достаточно взрослым, чтобы выполнять инструкции и мочиться по требованию.

Для оценки степени координации детрузора и сфинктера можно провести запись активности мышц тазового дна или брюшной стенки методом электромиографии (ЭМГ) во время урофлоуметрии. Поскольку это также неинвазивный метод, сочетание урофлоуметрии и ЭМГ может оказаться высокоэффективным для оценки активности сфинктера во время мочеиспускания [9–12] (уровень доказательности 3, степень рекомендации C).

12.4.3. Цистометрия

Цистометрия – умеренно инвазивный метод, который позволяет получить значимую информацию о сократимости и растяжимости детрузора. Ее объем напрямую связан со степенью заинтересованности врача в получении результата и активностью ребенка при проведении исследования.

Важно помнить о риске изменений давления детрузора при наполнении и опорожнении по мере изменения скорости вливания в ходе цистометрии. ICCS рекомендует проводить у детей цистометрию с низкой скоростью наполнения (скорость наполнения < 10 мл/мин) [13]. Однако было предложено устанавливать скорость вливания в соответствии с предполагаемой, в зависимости от возраста и емкостью мочевого пузыря, деленной на 10 [14].

В ряде клинических исследований для обследования детей с нейрогенным мочевым пузырем использовали традиционную цистометрию, проводимую с наполнением модели. Было выявлено, что данный метод позволяет получить диагностически значимую и важную для динамического наблюдения информацию [15–20]. Все исследования проведены как ретроспективные наборы клинических наблюдений, и сравнения с реальным наполнением при цистометрии в клинических условиях не проводили, поэтому степень рекомендации по данным модельной цистометрии у детей с нейрогенным мочевым пузырем невелика (уровень доказательности 4). Кроме того, получены данные, что функция реального мочевого пузыря при регулярном проведении его модельного наполнения при цистометрии изменяется [21, 22].

Однако у грудных детей стандартная цистометрия полезна, поскольку позволяет прогнозировать ухудшение течения заболевания в последующем. Уродинамические параметры, например, низкие емкость и растяжимость и высокое давление в момент оттока мочи, свидетельствуют о менее благоприятном прогнозе. Разрешение рефлюкса при таких поражениях мочевого пузыря наблюдается реже [15, 20, 22] (уровень доказательности 4).

Во время истинного наполнения при цистометрии мочевой пузырь заполняется естественным образом, и давление в мочевом пузыре и брюшной полости определяют с помощью катетеров с микродатчиками. Теоретически это позволяет исследовать функцию мочевого пузыря в почти физиологических условиях. В исследованиях истинного наполнения мочевого пузыря при цистометрии у детей описаны результаты, сходные с результатами, выявленными у взрослых. Истинное наполнение при цистометрии сопровождается меньшим повышением давления детрузора при наполнении, а также меньшими объемами и более высокими величинами давления при мочеиспускании. Частота выявления ГАМП во время истинного наполнения при цистометрии выше, чем при стандартной цистометрии с модельным наполнением [21, 23, 24].

Результаты, полученные в ходе немногочисленных исследований с проведением цистометрии с естественным наполнением у детей, страдающих нейрогенным мочевым пузырем, свидетельствуют, что данный метод более информативен, чем диагностика с помощью стандартной цистометрии [21] (уровень доказательности 3). Однако сравнение цистометрии с естественным и модельным наполнением с золотым стандартом не проводили, поэтому сделать выводы, какой из методов отражает истинную функцию мочевого пузыря в естественных условиях, сложно. Данные по взрослым, не страдающим нейрогенным мочевым пузырем, заставляют усомниться в надежности цистометрии с естественным наполнением, поскольку этот метод сопровождается высокой частотой выявления ГАМП без каких-либо клинических проявлений у полностью здоровых добровольцев [25].

Основной недостаток цистометрии с естественным наполнением мочевого пузыря – ее трудоемкость и большая длительность; кроме того, использование в исследовании трансуретрального катетера, дает возможность получения ложноположительных результатов. Регистрировать явления у детей особенно трудно, кроме того, повышен риск выявления артефактов, поэтому оценить большое количество получаемых данных оказывается еще сложнее.

Цистометрия с естественным наполнением остается новым для педиатрии методом исследования. До начала ее широкого использования необходимо получить больше данных с помощью стандартизованных исследований [11].

12.5. Лечение

При лекарственной терапии детей с нейрогенным мочевым пузырем, страдающих миелодисплазией, необходимы постоянное наблюдение и адаптация к появляющимся проблемам. В первые годы жизни почки высокочувствительны к ретроградному давлению и к инфекциям. В этом периоде необходимо определить тип нейрогенной дисфункции детрузора-сфинктера и оценить риск функциональной обструкции и ПМР.

12.5.1. Исследования

Выявить гидронефроз и другие заболевания мочеполовых путей можно при УЗИ органов брюшной полости, проводимом сразу же после рождения. После этого следует провести цистоуретрографию при мочеиспускании, чтобы оценить состояние НМП. Также как при УЗИ, так и при цистографии, необходимо измерить объем остаточной мочи. Эти исследования позволяют исходно оценить строение ВМП и НМП,

ускорить диагностику гидронефроза или ПМР, способствовать выявлению детей с повышенным риском ухудшения состояния верхних отделов мочеполового тракта и нарушения функции почек.

Через несколько недель можно провести уродинамическое обследование, которое необходимо регулярно повторять в сочетании с исследованием ВМП [26–28] (уровень доказательности 3, степень рекомендации В).

12.5.2. Ранние этапы лечения с помощью ПК

Преобладающий опыт, накопленный за много лет раннего лечения нейрогенного мочевого пузыря у грудных детей, позволил прийти к общему мнению, что у детей при раннем лечении ПК и антихолинергическими препаратами состояние ВМП не ухудшается. ПК следует начинать вскоре после рождения всем детям, особенно при наличии симптомов возможной обструкции выходного отдела [26, 29–37] (уровень доказательности 2, степень рекомендации В).

Раннее начало ПК в период новорожденности облегчает освоение процедуры родителями и легче переносится детьми по мере взросления [38, 39].

Раннее лечение приводит к менее выраженным изменениям ВМП, а также более надежной защите мочевого пузыря и меньшей частоте НМ. Предполагают, что повышение давления в мочевом пузыре вследствие диссинергии сфинктера и детрузора вызывает вторичные (фиброзно-пролиферативные) изменения в стенке мочевого пузыря, которые могут способствовать дальнейшему снижению его эластичности и растяжимости, что приводит к формированию мелкого неэластичного пузыря с постепенно повышающимся в нем давлением.

Раннее начало ПК и терапии антихолинергическими препаратами может у некоторых пациентов может предотвратить такой исход [2, 37, 40] (уровень доказательности 3). При ретроспективной оценке также показано статистически значимое снижение частоты обострений на фоне раннего начала ПК [33, 34] (уровень доказательности 4).

12.5.3. Лекарственная терапия

В настоящее время из препаратов чаще всего применяют оксибутинин, толтеродин, троспий и пропиверин, из них наиболее исследовано применение оксибутинина.

У детей с нейрогенным мочевым пузырем изучено применение 2 различных лекарственных форм толтеролина. Форма с замедленным высвобождением толтеролина оказалась не менее эффективной, чем форма с постоянным выделением, но обладает преимуществами возможности назначения 1 раз в сутки и меньшей стоимости. Хотя клинический исход при применении антихолинергических препаратов благоприятен, уровень доказательности низкий, поскольку контролируемых исследований не проводили [40–47] (уровень доказательности 3, степень рекомендации В).

Качественных исследований применения лекарственных препаратов для ускорения опорожнения у детей, страдающих нейрогенным мочевым пузырем, в литературе не описано (уровень доказательности 4, степень рекомендации С).

12.5.3.1. Инъекции ботулотоксина

При нейрогенном мочевом пузыре, сопровождающемся рефрактерностью и сохраняющейся малой емкостью и высоким давлением в пузыре, недавно предложено в качестве альтернативного метода лечения применять инъекции ботулотоксина в детрузор. У взрослых предварительные результаты оказались благоприятными, и начато применение препарата у детей. До настоящего времени исследования клинической эффективности ботулотоксина у детей были открытыми и проспективных контролируемых исследований не проводили. Однако инъекция ботулотоксина при устойчивости мочевого пузыря к терапии оказывается эффективным и безопасным альтернативным методом лечения.

Этот метод лечения оказывается более эффективным при наличии признаков гиперактивности детрузора, в то время как при неэластичности мочевого пузыря без явных сокращений детрузора эффект от этого метода лечения представляется сомнительным [49–52].

Дозу для детей следует определять по массе тела и минимальному возрасту, с осторожностью в отношении общей дозы, если ее также используют для лечения спастичности. В настоящее время неизвестно, сколько раз можно повторять этот вид лечения, хотя у взрослых повторные введения оказались безопасными [53–55] (уровень доказательности 3, степень рекомендации С).

В одном из исследований инъекция ботулотоксина А в сфинктер уретры обеспечивала снижение сопротивления уретры и улучшала мочеиспускание. Доказательных данных для рекомендации ее широкого применения для снижения сопротивления выходного отдела все еще недостаточно, но такой вариант можно рассматривать в качестве альтернативы при устойчивости к лечению [56].

12.5.4. Лечение недержания кала

У детей при нейрогенном мочевом пузыре нарушается не только функция мочеиспускания, но и функция кишечника. Развитие недержания кала у таких детей нередко невозможно спрогнозировать. Оно

связано со скоростью оборота каловых масс в анальной области после выделения, степенью сохранности чувствительности и двигательной функции крестцовой хорды, рефлекторной активностью наружного анального сфинктера [57].

Недержание кала чаще всего лечат легкими слабительными, например, минеральным маслом, в сочетании с клизмами для ускорения выделения содержимого кишечника. Минеральные масла в качестве лекарства от запора не рекомендуются для детей младшего возраста и у детей с гастроэзофагальным рефлюксом по причине риска развития пневмонита при возможной аспирации. Нередко для обеспечения проходимости каловых масс требуется схема с регулярным и эффективным опорожнением кишечника, применение которой можно начинать с очень раннего возраста. При антеградных или ретроградных клизмах у большинства таких детей выраженность запоров снижается, и может развиваться некоторая степень недержания кала [58–62] (уровень доказательности 3).

Программы обучения по принципу биологической обратной связи, предназначенные для повышения мощности наружного анального сфинктера, в отношении нормализации дефекации оказались не более эффективны по сравнению с традиционной программой контроля работы кишечника [63].

У некоторых пациентов иногда удается достичь различных степеней улучшения с помощью электростимуляции кишечника [64] (уровень доказательности 3, степень рекомендации C).

12.5.5. ИМВП

ИМВП у детей с нейрогенным мочевым пузырем встречаются часто. В отсутствие рефлюкса их следует лечить симптоматически. Получены убедительные доказательства в пользу назначения антибиотиков при бактериурии в отсутствие клинических проявлений. Хотя более чем у половины детей при стерильной ПК выявляют бактериурию, при отсутствии клинических проявлений терапии не требуется [65–67] (уровень доказательности 3). При ПМР обычно необходимо проводить антибиотикопрофилактику для снижения частоты развития пиелонефрита, который может приводить к повреждению почек [68, 69].

12.5.6. Сексуальное развитие

Сексуальность, хотя в детском возрасте она не имеет значения, становится все более важным вопросом по мере взросления пациентов. Ранее этот вопрос при миелодисплазии не учитывали. Однако сексуальные контакты происходят и при таком диагнозе. В исследованиях показано, что не менее чем 15–20% мужчин могут стать отцами, и 70% женщин могут забеременеть и выносить беременность в течение полного срока. Поэтому важно консультировать пациентов относительно сексуального развития в раннем подростковом возрасте.

12.5.7. Укрепление стенки мочевого пузыря

Между катетеризациям моча в пузыре может удерживаться у детей с хорошей реакцией на терапию антихолинергическими препаратами и гиперактивным сфинктером.

При гиперактивности детрузора, устойчивой к лечению, либо небольшой емкости и низкой эластичности пузыря обычно требуется лечение с укреплением стенки мочевого пузыря.

Простое укрепление стенки с помощью участка кишечника можно провести, если имеется какое-либо количество ткани мочевого пузыря, достаточно хорошо функционирующие сфинктер и/или шейка мочевого пузыря, и удается катетеризировать уретру. Учитывая сопутствующие осложнения, иногда лоскут ткани для укрепления берут из желудка [70]. Для укрепления мочевого пузыря используют также ткань подвздошной или толстой кишки, причем любой из этих сегментов кишечника имеет одинаковую эффективность. Несмотря на некоторые преимущества (например, избежание образования слизи, снижение частоты развития злокачественных опухолей, меньшее число осложнений), эффективность таких альтернативных методов с сохранением уротелия, как аутоукрепление и серозно-мышечная цистопластика, по сравнению со стандартными методами укрепления тканью кишечника не доказана [71, 72].

На различных стадиях разработки находятся приложения по использованию генно-инженерных тканей мочевого пузыря. Доклинических исследований немного; недавно достигнутые успехи позволяют предполагать, что область их применения в будущем расширится [73].

12.5.8. Процедуры на выходном отделе мочевого пузыря

У детей при гиперактивности детрузора, но недостаточной активности сфинктеров более целесообразным будет обеспечить защиту ВМП, хотя тяжелое НМ может сохраняться. Вначале проводят ПК (поскольку этот метод может снизить выраженность НМ и позволяет значительно лучше контролировать ИМВП) с назначением антихолинергических препаратов. В старшем возрасте сопротивление выходного отдела должно повышаться, чтобы обеспечить функцию удержания мочи. Надежных методов лекарственной терапии для повышения сопротивления выходного отдела мочевого пузыря нет. Показано, что эффективность стимуляции альфа-рецепторов шейки мочевого пузыря низкая [74–79].

При неэффективности консервативных мероприятий для сохранения функции удержания мочи необходимо рассмотреть проведение хирургических процедур. Хотя для большинства случаев при не-

большой емкости и высоком давлении в мочевом пузыре достаточно простого усиления его стенки, при недостаточности и пузыря, и выходного отдела эту процедуру необходимо сочетать с дополнительными вмешательствами на выходном отделе. Они включают реконструкцию шейки мочевого пузыря или другие формы реконструкции уретры.

На шейке мочевого пузыря для повышения ее сопротивления можно проводить различные процедуры, но все они могут усложнять проведение трансуретральной катетеризации. Вначале, либо, в некоторых редких клинических ситуациях, в качестве дополнительного вмешательства может потребоваться усиление с хирургическим ушиванием шейки мочевого пузыря. В этом случае необходимо сформировать стому, удерживающую мочу. Однако большинство хирургов в качестве меры предосторожности предпочитают сохранить проходимость шейки мочевого пузыря и уретры.

12.5.9. Стома, удерживающая мочу

Укрепление с дополнительным формированием стомы, удерживающей мочу, используют в основном после неэффективности ранее проведенных хирургических вмешательств на выходном отделе мочевого пузыря. Также ее рекомендуют формировать при высокой вероятности невозможности трансуретральной катетеризации. Стома брюшной стенки, удерживающая мочу, может оказаться особенно эффективной при spina bifida с парезом нижних конечностей, которая часто сопровождается затруднениями при катетеризации уретры или зависимостью от помощи других лиц при необходимости катетеризировать мочевой пузырь. Для обеспечения способности удерживать мочу при усилении стенки пузыря и формировании стомы на брюшной стенке необходимо наличие адекватного механизма в выходном отделе мочевого пузыря.

12.5.10. Полное замещение мочевого пузыря

Полное замещение мочевого пузыря с целью обеспечить нормальное мочеиспускание у детей проводят очень редко, поскольку у них редко возникают показания к тотальной цистэктомии при сохранении выходного отдела мочевого пузыря и сократительной функции сфинктера уретры. При урологических реконструктивных вмешательствах у взрослых этот тип замещения мочевого пузыря проводят значительно чаще. Любые типы значительной реконструкции мочевого пузыря и его выходного отдела необходимо проводить в центрах, имеющих специалистов с достаточным опытом проведения таких операций, и квалифицированным медперсоналом, обеспечивающим динамическое наблюдение в послеоперационном периоде [80–82].

12.5.11. Пожизненное динамическое наблюдение при нейрогенном мочевом пузыре

При нейрогенном мочевом пузыре необходимо пожизненное наблюдение, и крайне важно мониторингирование функции почек. Обязательно необходимы периодические обследования для выявления изменений в ВМП, оценки функции почек и состояния мочевого пузыря. Поэтому повторное уродинамическое тестирование у детей более младшего возраста приходится проводить чаще (ежегодно), а у более старших детей реже.

С урологической точки зрения повторное уродинамическое исследование требуется при изменении симптоматики или проведении каких-либо нейрохирургических процедур. При появлении явных изменений в ВМП и НМП, либо изменений неврологической симптоматики, показано более подробное обследование, в том числе уродинамическое исследование и МРТ спинного мозга. Почечная недостаточность у таких детей может прогрессировать постепенно или развиваться с огромной скоростью.

После реконструктивных вмешательств с использованием ткани кишечника необходимо регулярно наблюдать за развитием осложнений: появлением инфекций, образованием камней, повреждением резервуара, метаболическими изменениями, образованием злокачественных опухолей [83].

12.6. Литература

1. Bauer SB. The management of the myelodysplastic child: a paradigm shift. *BJU Int* 2003;92(Suppl1):23–8. <http://www.ncbi.nlm.nih.gov/pubmed/12969005>
2. Retik AB, Perlmutter AD, Gross RE. Cutaneous ureteroileostomy in children. *N Eng J Med* 1967;277(5):217–22. <http://www.ncbi.nlm.nih.gov/pubmed/4226464>
3. Lapidus J, Diokno AC, Silber SJ, Lowe BS. Clean, intermittent self-catheterization in the treatment of urinary tract disease. 1972. *J Urol* 2002;167(2 Pt 2):1131–3;discussion 1134. <http://www.ncbi.nlm.nih.gov/pubmed/11905887>
4. Bauer SB. The management of spina bifida from birth onwards. In: Whitaker RH, Woodard JR (eds). *Paediatric urology*. London: Butterworths, 1985, p. 87–112.
5. Bauer SB. Early evaluation and management of children with spina bifida. In: King LR (ed). *Urologic surgery in neonates and young infants*. Philadelphia: WB Saunders, 1988, p. 252–64.
6. Wilcock AR, Emery JL. Deformities of the renal tract in children with meningomyelocele and hydrocephalus,

- compared with those of children showing no such deformities. *Br J Urol* 1970;42(2):152–7.
<http://www.ncbi.nlm.nih.gov/pubmed/5420153>
7. Hunt GM, Whitaker RH. The pattern of congenital renal anomalies associated with neural-tube defects. *Dev Med Child Neurol* 1987;29(1):91–5.
<http://www.ncbi.nlm.nih.gov/pubmed/3556803>
 8. Pierre-Kahn A, Zerah M, Renier D, Cinalli G, Sainte-Rose C, Lellouch-Tubiana A, Brunelle F, Le Merrer M, Giudicelli Y, Pichon J, Kleinknecht B, Nataf F. Congenital lumbosacral lipomas. *Childs Nerv Syst* 1997;13(6):298–334;discussion 335.
<http://www.ncbi.nlm.nih.gov/pubmed/9272285>
 9. Aoki H, Adachi M, Banya Y, Sakuma Y, Seo K, Kubo T, Otori T, Takagane H, Suzuki Y [Evaluation of neurogenic bladder in patients with spinal cord injury using a CMG.EMG study and CMG.UFM.EMG study]. *Hinyokika Kyo* 1985;31(6):937–48 [article in Japanese].
<http://www.ncbi.nlm.nih.gov/pubmed/4061211>
 10. Casado JS, Virseda Chamorro M, Leva Vallejo M, Fernandez Lucas C, Aristizabal Agudelo JM, de la Fuente Trabado M [Urodynamic assessment of the voiding phase in childhood]. *Arch Esp Urol* 2002;55(2):177–89 [article in Spanish].
<http://www.ncbi.nlm.nih.gov/pubmed/12014050>
 11. Wen JG, Yeung CK, Djurhuus JC. Cystometry techniques in female infants and children. *Int Urogynecol J Pelvic Floor Dysfunct* 2000;11(2):103–12.
<http://www.ncbi.nlm.nih.gov/pubmed/10805268>
 12. Bradley CS, Smith KE, Kreder KJ. Urodynamic evaluation of the bladder and pelvic floor. *Gastroenterol Clin North Am* 2008;37(3):539–52.
<http://www.ncbi.nlm.nih.gov/pubmed/18793995>
 13. Norgaard JP, van Gool JD, Hjalmas K, Djurhuus JC, Hellstrom AL. Standardization and definitions in lower urinary tract dysfunction in children. *International Children's Continence Society. Br J Urol* 1998;81(Suppl 3):1–16.
<http://www.ncbi.nlm.nih.gov/pubmed/9634012>
 14. Bauer SB. Pediatric urodynamics: lower tract. In: O'Donnell B, Koff SA (eds). *Pediatric urology*. Oxford: Butterworth-Heinemann, 1998, p. 125–51.
 15. Tanikaze S, Sugita Y [Cystometric examination for neurogenic bladder of neonates and infants]. *Hinyokika Kyo* 1991;37(11):1403–5 [article in Japanese].
<http://www.ncbi.nlm.nih.gov/pubmed/1767767>
 16. Zoller G, Schoner W, Ringert RH. Pre- and postoperative urodynamic findings in children with tethered spinal cord syndrome. *Eur Urol* 1991;19(2):139–41.
<http://www.ncbi.nlm.nih.gov/pubmed/2022217>
 17. Ghoniem GM, Roach MB, Lewis VH, Harmon EP. The value of leak pressure and bladder compliance in the urodynamic evaluation of meningomyelocele patients. *J Urol* 1990;144(6):1440–2.
<http://www.ncbi.nlm.nih.gov/pubmed/2231938>
 18. Ghoniem GM, Shoukry MS, Hassouna ME. Detrusor properties in myelomeningocele patients: in vitro study. *J Urol* 1998;159(6):2193–6.
<http://www.ncbi.nlm.nih.gov/pubmed/9598568>
 19. Palmer LS, Richards I, Kaplan WE. Age related bladder capacity and bladder capacity growth in children with myelomeningocele. *J Urol* 1997;158:1261–4.
<http://www.ncbi.nlm.nih.gov/pubmed/9258190>
 20. Agarwal SK, McLorie GA, Grewal D, Joyner BD, Bagli DJ, Khoury AE. Urodynamic correlates of resolution of reflux in meningomyelocele patients. *J Urol* 1997;158 (3 Pt 2):580–2.
<http://www.ncbi.nlm.nih.gov/pubmed/9224367>
 21. Zermann DH, Lindner H, Huschke T, Schubert J. Diagnostic value of natural fill cystometry in neurogenic bladder in children. *Eur Urol* 1997;32(2):223–8.
<http://www.ncbi.nlm.nih.gov/pubmed/9286658>
 22. Webb RJ, Griffiths CJ, Ramsden PD, Neal DE. Measurement of voiding pressures on ambulatory monitoring: comparison with conventional cystometry. *Br J Urol* 1990;65(2):152–4.
<http://www.ncbi.nlm.nih.gov/pubmed/2317646>
 23. McInerney PD, Vanner TF, Harris SA, Stephenson TP. Ambulatory urodynamics. *Br J Urol* 1991;67(3):272–4.
<http://www.ncbi.nlm.nih.gov/pubmed/2021814>
 24. Yeung CK, Godley ML, Duffy PG, Ransley PG. Natural filling cystometry in infants and children. *Br J Urol* 1995;75(4):531–7.
<http://www.ncbi.nlm.nih.gov/pubmed/7788266>
 25. Swithinbank LV, James M, Shepherd A, Abrams P. Role of ambulatory urodynamic monitoring in clinical urological practice. *Neurourol Urodyn* 1999;18(3):215–22.

- <http://www.ncbi.nlm.nih.gov/pubmed/10338442>
26. McGuire EJ, Woodside JR, Borden TA, Weiss RM. Prognostic value of urodynamic testing in myelodysplastic patients. *J Urol* 2002;167(2 Pt 2):1049–53.
<http://www.ncbi.nlm.nih.gov/pubmed/11905876>
 27. Sillen U, Hansson E, Hermansson G, Hjalmas, Jacobsson B, Jodal U. Development of the urodynamic pattern in infants with myelomeningocele. *Br J Urol* 1996;78(4):596–601.
<http://www.ncbi.nlm.nih.gov/pubmed/8944517>
 28. Tarcan T, Bauer S, Olmedo E, Khoshbin S, Kelly M, Darbey M. Long-term follow-up of newborns with myelodysplasia and normal urodynamic findings: is follow-up necessary? *J Urol* 2001;165(2):564–7.
<http://www.ncbi.nlm.nih.gov/pubmed/11176436>
 29. Kasabian NG, Bauer SB, Dyro FM, Colodny AH, Mandell J, Retik AB. The prophylactic value of clean intermittent catheterization and anticholinergic medication in newborns and infants with myelodysplasia at risk of developing urinary tract deterioration. *Am J Dis Child* 1992;146(7):840–3.
<http://www.ncbi.nlm.nih.gov/pubmed/1496955>
 30. Wang SC, McGuire EJ, Bloom DA. Urethral dilatation in the management of urological complications of myelodysplasia. *J Urol* 1989;142(4):1054–5.
<http://www.ncbi.nlm.nih.gov/pubmed/2795730>
 31. Lin-Dyken DC, Wolraich ML, Hawtrey CE, Doja MS. Follow-up of clean intermittent catheterization for children with neurogenic bladders. *Urology* 1992;40(6):525–9.
<http://www.ncbi.nlm.nih.gov/pubmed/1466106>
 32. Kaufman AM, Ritchey ML, Roberts AC, Rudy DC, McGuire EJ. Decreased bladder compliance in patients with myelomeningocele treated with radiological observation. *J Urol* 1996;156(6):2031–3.
<http://www.ncbi.nlm.nih.gov/pubmed/8965337>
 33. Wu HY, Baskin LS, Kogan BA. Neurogenic bladder dysfunction due to myelomeningocele: neonatal versus childhood treatment. *J Urol* 1997;157(6):2295–7.
<http://www.ncbi.nlm.nih.gov/pubmed/9146656>
 34. Kaefer M, Pabby A, Kelly M, Darbey M, Bauer SB. Improved bladder function after prophylactic treatment of the high risk neurogenic bladder in newborns with myelomeningocele. *J Urol* 1999;162 (3Pt 2):1068–71.
<http://www.ncbi.nlm.nih.gov/pubmed/10458433>
 35. van Gool JD, Dik P, de Jong TP. Bladder-sphincter dysfunction in myelomeningocele. *Eur J Pediatr* 2001;160(7):414–20.
<http://www.ncbi.nlm.nih.gov/pubmed/11475578>
 36. Bauer SB. The argument for early assessment and treatment of infants with spina bifida. *Dialogues in Pediatric Urology* 2000;23:2–3.
 37. Park JM. Early reduction of mechanical load of the bladder improves compliance: experimental and clinical observations. *Dialogues in Pediatric Urology* 2000;23:6–7.
 38. Lindehall B, Moller A, Hjalmas K, Jodal U. Long-term intermittent catheterization: the experience of teenagers and young adults with myelomeningocele. *J Urol* 1994;152(1):187–9.
<http://www.ncbi.nlm.nih.gov/pubmed/8201663>
 39. Joseph DB, Bauer SB, Colodny AH, Mandell J, Retik AB. Clean intermittent catheterization in infants with neurogenic bladder. *Pediatrics* 1989;84(1):72–82.
<http://www.ncbi.nlm.nih.gov/pubmed/2740179>
 40. Baskin LS, Kogan BA, Benard F. Treatment of infants with neurogenic bladder dysfunction using anticholinergic drugs and intermittent catheterization. *Br J Urol* 1990;66(5):532–4.
<http://www.ncbi.nlm.nih.gov/pubmed/2249125>
 41. Connor JP, Betrus G, Fleming P, Perlmutter AD, Reitelman C. Early cystometrograms can predict the response to intravesical instillation of oxybutynin chloride in myelomeningocele patients. *J Urol* 1994;151(4):1045–7.
<http://www.ncbi.nlm.nih.gov/pubmed/8126787>
 42. Goessel C, Knispel HH, Fiedler U, Harle B, Steffen-Wilke K, Miller K. Urodynamic effects of oral oxybutynin chloride in children with myelomeningocele and detrusor hyperreflexia. *Urology* 1998;51(1):94–8.
<http://www.ncbi.nlm.nih.gov/pubmed/9457296>
 43. Haferkamp A, Staehler G, Gerner HJ, Dorsam J. Dosage escalation of intravesical oxybutynin in the treatment of neurogenic bladder patients. *Spinal Cord* 2000;38(4):250–4.
<http://www.ncbi.nlm.nih.gov/pubmed/10822396>
 44. Ferrara P, D'Aleo CM, Tarquini E, Salvatore S, Salvaggio E. Side-effects of oral or intravesical oxybutynin chloride in children with spina bifida. *BJU Int* 2001;87(7):674–8.
<http://www.ncbi.nlm.nih.gov/pubmed/11350411>
 45. Ellsworth PI, Borgstein NG, Nijman RJ, Reddy PP. Use of tolterodine in children with neurogenic detrusor overactivity: relationship between dose and urodynamic response. *J Urol*. 2005 Oct;174(4 Pt 2):1647–51.
<http://www.ncbi.nlm.nih.gov/pubmed/16148673>
 46. Mahanta K, Medhi B, Kaur B, Narasimhan KL. Comparative efficacy and safety of extended-release and

- instant-release tolterodine in children with neural tube defects having cystometric abnormalities. *J Pediatr Urol* 2008;4(2):118–23.
<http://www.ncbi.nlm.nih.gov/pubmed/18631906>
47. Franco I. Overactive bladder in children. Part 2: Management. *J Urol* 2007;178(3 Pt 1):769–74; discussion 774.
<http://www.ncbi.nlm.nih.gov/pubmed/17631332>
 48. Austin PF, Homsy YL, Masel JL, Cain MP, Casale AJ, Rink RC. Alpha-adrenergic blockade in children with neuropathic and nonneuropathic voiding dysfunction. *J Urol* 1999;162(3 Pt 2):1064–7.
<http://www.ncbi.nlm.nih.gov/pubmed/10458432>
 49. Smith CP, Somogyi GT, Chancellor MB. Emerging role of botulinum toxin in the treatment of neurogenic and non-neurogenic voiding dysfunction. *Curr Urol Rep* 2002;3(5):382–7.
<http://www.ncbi.nlm.nih.gov/pubmed/12354347>
 50. Leippold T, Reitz A, Schurch B. Botulinum toxin as a new therapy option for voiding disorders: current state of the art. *Eur Urol* 2003;44(2):165–74.
<http://www.ncbi.nlm.nih.gov/pubmed/12875934>
 51. Schulte-Baukloh H, Knispel HH, Michael T. Botulinum-A toxin in the treatment of neurogenic bladder in children. *Paediatrics* 2002;110(2 Pt 1):420–1.
<http://www.ncbi.nlm.nih.gov/pubmed/12165609>
 52. Lusuardi L, Nader A, Koen M, Schrey A, Schindler M, Riccabona M [Minimally invasive, safe treatment of the neurogenic bladder with botulinum-A-toxin in children with myelomeningocele]. *Aktuelle Urol* 2004;35(1):49–53 [article in German].
<http://www.ncbi.nlm.nih.gov/pubmed/14997415>
 53. Hoebeke P, de Caestecker K, van de Walle J, Dehoorne J, Raes A, Verleyen P, van Laecke E. The effect of botulinum-A toxin in incontinent children with therapy resistant overactive detrusor. *J Urol* 2006;176(1):328–30.
<http://www.ncbi.nlm.nih.gov/pubmed/16753434>
 54. Kajbafzadeh AM, Moosavi S, Tajik P, Arshadi H, Payabvash S, Salmasi AH, Akbari HR, Nejat F. Intravesical injection of botulinum toxin type A: management of neuropathic bladder and bowel dysfunction in children with myelomeningocele. *Urology* 2006;68(5):1091–6.
<http://www.ncbi.nlm.nih.gov/pubmed/17113899>
 55. Akbar M, Abel R, Seyler TM, Bedke J, Haferkamp A, Gerner HJ, Möhring K. Repeated botulinum-A toxin injections in the treatment of myelodysplastic children and patients with spinal cord injuries with neurogenic bladder dysfunction. *BJU Int* 2007;100(3):639–45. Erratum in: *BJU Int* 2007;100(3):719.
<http://www.ncbi.nlm.nih.gov/pubmed/17532858>
 56. Mokhless I, Gaafar S, Fouda K, Shafik M, Assem A. Botulinum A toxin urethral sphincter injection in children with nonneurogenic neurogenic bladder. *J Urol* 2006 Oct;176(4 Pt 2):1767–70.
<http://www.ncbi.nlm.nih.gov/pubmed/16945643>
 57. Younoszai MK. Stooling problems in patients with myelomeningocele. *South Med J* 1992;85(7):8–24.
<http://www.ncbi.nlm.nih.gov/pubmed/1631686>
 58. Squire R, Kiely EM, Carr B, Ransley PG, Duffy PG. The clinical application of the Malone antegrade colonic enema. *J Pediatr Surg* 1993;28(8):1012–5.
<http://www.ncbi.nlm.nih.gov/pubmed/8229586>
 59. Whitehead WE, Wald A, Norton NJ. Treatment options for fecal incontinence. *Dis Colon Rectum* 2001;44(1):131–42; discussion 142–4.
<http://www.ncbi.nlm.nih.gov/pubmed/11805574>
 60. Krogh K, Kvitzau B, Jorgensen TM, Laurberg S [Treatment of anal incontinence and constipation with transanal irrigation]. *Ugeskr Laeger* 1999;161(3):253–6 [article in Danish].
<http://www.ncbi.nlm.nih.gov/pubmed/10025223>
 61. Van Savage JG, Yohannes P. Laparoscopic antegrade continence enema in situ appendix procedure for refractory constipation and overflow fecal incontinence in children with spina bifida. *J Urol* 2000;164(3 Pt 2):1084–7.
<http://www.ncbi.nlm.nih.gov/pubmed/10958747>
 62. Aksnes G, Diseth TH, Helseth A, Edwin B, Stange M, Aafos G, Emblem R. Appendicostomy for antegrade enema: effects on somatic and psychosocial functioning in children with myelomeningocele. *Pediatrics* 2002;109(3):484–9.
<http://www.ncbi.nlm.nih.gov/pubmed/11875145>
 63. Loening-Baucke V, Desch L, Wolraich M. Biofeedback training for patients with myelomeningocele and fecal incontinence. *Dev Med Child Neurol* 1988;30(6):781–90.
<http://www.ncbi.nlm.nih.gov/pubmed/3234607>
 64. Marshall DF, Boston VE. Altered bladder and bowel function following cutaneous electrical field stimulation in children with spina bifida—interim results of a randomized double-blind placebocontrolled trial. *Eur J*

- Pediatr Surg 1997;7(Suppl 1):41–3.
<http://www.ncbi.nlm.nih.gov/pubmed/9497117>
65. Hansson S, Caugant D, Jodal U, Svanborg-Eden C. Untreated asymptomatic bacteriuria in girls: I -Stability of urinary isolates. *BMJ* 1989;298(6677):853–5.
<http://www.ncbi.nlm.nih.gov/pubmed/2497822>
 66. Hansson S, Jodal U, Lincoln K, Svanborg-Eden C. Untreated asymptomatic bacteriuria in girls: II - Effect of phenoxymethylpenicillin and erythromycin given for intercurrent infections. *BMJ* 1989;298(6677):856–9.
<http://www.ncbi.nlm.nih.gov/pubmed/2497823>
 67. Hansson S, Jodal U, Noren L, Bjure J. Untreated bacteriuria in asymptomatic girls with renal scarring. *Pediatrics* 1989;84(6):964–8.
<http://www.ncbi.nlm.nih.gov/pubmed/2587151>
 68. Johnson HW, Anderson JD, Chambers GK, Arnold WJ, Irwin WJ, Brinton JR. A short-term study of nitrofurantoin prophylaxis in children managed with clean intermittent catheterization. *Pediatrics* 1994;93(5):752–5.
<http://www.ncbi.nlm.nih.gov/pubmed/8165073>
 69. Schlager TA, Anderson S, Trudell J, Hendley JO. Nitrofurantoin prophylaxis for bacteriuria and urinary tract infection in children with neurogenic bladder on intermittent catheterization. *J Pediatr* 1998;132(4):704–8.
<http://www.ncbi.nlm.nih.gov/pubmed/9580774>
 70. Nguyen DH, Mitchell ME. Gastric bladder reconstruction. *Urol Clin North Am* 1991;18(4):649–57.
<http://www.ncbi.nlm.nih.gov/pubmed/1949398>
 71. Duel BP, Gonzalez R, Barthold JS. Alternative techniques for augmentation cystoplasty. *J Urol* 1998;159(3):998–1005.
<http://www.ncbi.nlm.nih.gov/pubmed/9474216>
 72. Bandi G, Al-Omar O, McLorie GA. Comparison of traditional enterocystoplasty and seromuscular colocolocystoplasty lined with urothelium. *J Pediatr Urol* 2007;3(6):484–9.
<http://www.ncbi.nlm.nih.gov/pubmed/18947800>
 73. Atala A, Bauer SB, Soker S, Yoo JJ, Retik AB. Tissue-engineered autologous bladders for patients needing cystoplasty. *Lancet* 2006;367(9518):1241–6.
<http://www.ncbi.nlm.nih.gov/pubmed/16631879>
 74. Naglo AS. Continence training of children with neurogenic bladder and detrusor hyperactivity: effect of atropine. *Scan J Urol Nephrol* 1982;16(3):211–5.
<http://www.ncbi.nlm.nih.gov/pubmed/7163785>
 75. Austin PF, Westney OL, Leng WW, McGuire EJ, Ritchey ML. Advantages of rectus fascial slings for urinary incontinence in children with neuropathic bladders. *J Urol* 2001;165(6 Pt 2):2369–71.
<http://www.ncbi.nlm.nih.gov/pubmed/11398778>
 76. Guys JM, Fakhro A, Louis-Borrione C, Prost J, Hautier A. Endoscopic treatment of urinary incontinence: long-term evaluation of the results. *J Urol* 2001;165(6 Pt 2):2389–91.
<http://www.ncbi.nlm.nih.gov/pubmed/11371983>
 77. Kassouf W, Capolicchio G, Bernardinucci G, Corcos J. Collagen injection for treatment of urinary incontinence in children. *J Urol* 2001;165(5):1666–8.
<http://www.ncbi.nlm.nih.gov/pubmed/11342951>
 78. Kryger JV, Levenson G, Gonzalez R. Long-term results of artificial urinary sphincters in children are independent of age at implantation. *J Urol* 2001;165(6 Pt 2):2377–9.
<http://www.ncbi.nlm.nih.gov/pubmed/11371981>
 79. Holmes NM, Kogan BA, Baskin LS. Placement of artificial urinary sphincter in children and simultaneous gastrocystoplasty. *J Urol* 2001;165(6 Pt 2):2366–8.
<http://www.ncbi.nlm.nih.gov/pubmed/11371944>
 80. Mitchell ME, Piser JA. Intestinocystoplasty and total bladder replacement in children and young adults: follow up in 129 cases. *J Urol* 1987;138(3):579–84.
<http://www.ncbi.nlm.nih.gov/pubmed/3625861>
 81. Shekarriz B, Upadhyay J, Demirbilek S, Barthold JS, Gonzalez R. Surgical complications of bladder augmentation: comparison between various enterocystoplasties in 133 patients. *Urology* 2000;55(1):123–8.
<http://www.ncbi.nlm.nih.gov/pubmed/10654908>
 82. Medel R, Ruarte AC, Herrera M, Castera R, Podesta ML. Urinary continence outcome after augmentation ileocystoplasty as a single surgical procedure in patients with myelodysplasia. *J Urol* 2002;168(4 Pt 2):1849–52.
<http://www.ncbi.nlm.nih.gov/pubmed/12352374>
 83. Metcalfe PD, Rink RC. Bladder augmentation: complications in the pediatric population. *Curr Urol Rep*. 2007 Mar;8(2):152–6.
<http://www.ncbi.nlm.nih.gov/pubmed/17303021>

13. РАСШИРЕНИЕ ВМП (ОБСТРУКЦИЯ ЛОХАНОЧНО-МОЧЕТОЧНИКОВОГО СЕГМЕНТА ИЛИ УРЕТЕРОВЕЗИКАЛЬНОГО СОУСТЬЯ)

13.1. История вопроса

При дилатации ВМП значительной клинической проблемой служит определение целесообразности проведения терапии в различных случаях.

Обструкцией лоханочно-мочеточникового сегмента (ЛМС) называют нарушение оттока мочи от лоханки в проксимальную часть мочеточника с последующим расширением собирательной системы и риском повреждения почки. Это состояние оказывается наиболее частой причиной гидронефроза у новорожденных [1]. Общая частота его развития составляет 1 : 1500, а соотношение новорожденных мальчиков и девочек – 2 : 1.

Обструкция уретеровезикального соустья (УВС) – это обструктивное поражение дистальных отделов мочеточника в области его входа в мочевой пузырь, часто называемое первичным обструктивным мегауретером. В дифференциальной диагностике гидронефроза у новорожденных мегауретер занимает 2-е место. Чаще это заболевание развивается у мальчиков, и более вероятно повреждение левой стороны [2].

Значительно трудней определить обструкцию. Однозначно различить обструкцию мочевых путей и ее отсутствие, как черное и белое, невозможно. В настоящее время чаще всего пользуются следующим определением: обструкция – это любое ограничение оттока мочи, которое без лечения вызовет прогрессирующее поражение почек [3].

13.2. Диагностика

Благодаря широкому распространению проведения УЗИ при беременности гидронефроз во внутриутробном периоде выявляют все чаще [4]. Сложность выбора между наблюдением, лекарственной и хирургической терапией при расширении ВМП связана с тем, что какого-либо единственного метода исследования, позволяющего окончательно различить обструктивное и необструктивное поражения, нет (рис. 1).

13.2.1. УЗИ во внутриутробном периоде

Обычно его проводят на 16–18 неделях беременности, с обязательной визуализацией почек, когда почти вся амниотическая жидкость представлена мочой. Наиболее чувствительным для исследования мочевых путей считают 28-ю неделю беременности. Если выявлено расширение мочевых путей, при УЗИ в основном уточняют сторону локализации, тяжесть дилатации, экзогенность почек, наличие гидронефроза или гидро-уретеронефроза, объем мочевого пузыря и его опорожнение, пол ребенка, объем амниотической жидкости [5].

13.2.2. УЗИ в послеродовом периоде

Поскольку преходящая дегидратация у новорожденных продолжается около 48 часов, визуализацию следует проводить после этого периода послеродовой олигурии. При тяжелых поражениях (двусторонняя дилатация, единственная почка, олигогидрамнион) рекомендуется немедленно провести послеродовое УЗИ [6]. При УЗИ оценивают передне-задний размер лоханки почки, расширение чашечек, размер почек, толщину паренхимы, экзогенность коркового слоя, мочеточники, стенку мочевого пузыря, остаточный объем мочи.

13.2.3. Микционная цистоуретрография

У новорожденных с доказанной дилатацией ВМП к первичным или значимым сопутствующим факторам, которые следует выявить, относятся ПМР почти у 25% больных детей [15], клапаны уретры, уретероцеле, дивертикулы, нейрогенный мочевой пузырь. Методом выбора для первичной диагностики считают традиционную микционную цистоуретрографию (МЦУГ) [7].

13.2.4. Ренография с диуретической нагрузкой

Ренографию с диуретической нагрузкой наиболее часто используют для диагностической оценки тяжести и функциональной значимости нарушений оттока мочи. Радионуклидом выбора считают ^{99m}Tc-МАГЗ. Важно провести исследование в стандартных условиях (гидратация, трансуретральный катетер) в возрасте от 4 до 6 недель [8].

Перед исследованием рекомендуют принимать жидкость внутрь. За 15 минут до введения радионуклида обязательно назначение внутривенного вливания физраствора со скоростью 15 мл/кг в течение 30 минут, а затем с поддерживающей скоростью 4 мл/кг/ч в течение всего срока исследования [9]. Фуросемид рекомендуется вводить в дозе 1 мг/кг для грудных детей первого года жизни и 0,5 мг/кг для детей в возрасте 1–16 лет до максимальной дозы 40 мг.

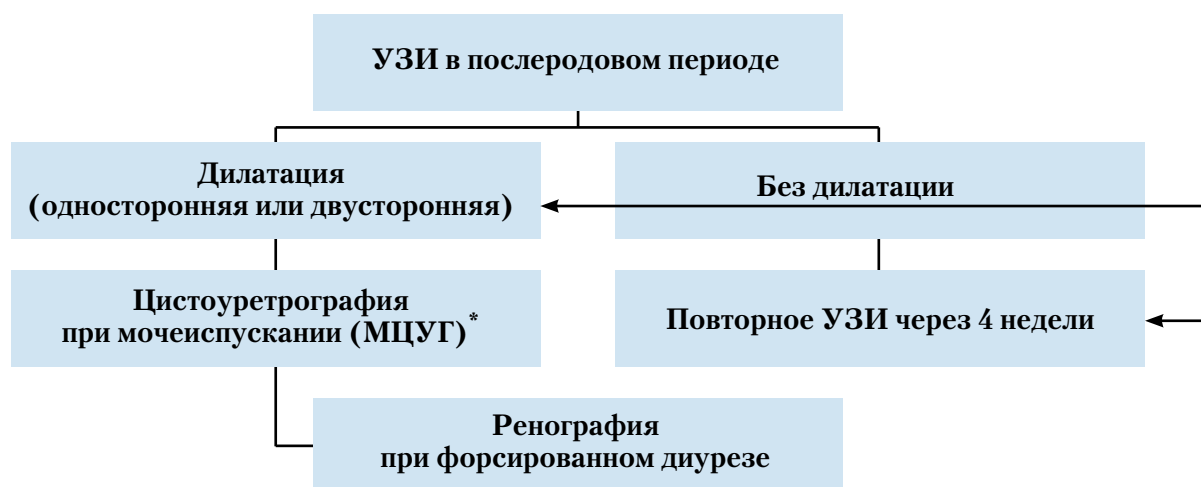


Рис. 2. Диагностический алгоритм при расширении ВМП

*Диагностическое исследование, включая МЦУГ, необходимо обсудить с родителями, так как возможное выявление рефлюкса может иметь клиническое значение. С другой стороны, в литературе описано, что частота возникновения рефлюкса достигает 25% в случаях выявленного в пренатальном периоде и подтвержденного после рождения гидронефроза [15], и поэтому клинически рефлюкс может проявиться впоследствии.

13.3. Лечение

13.3.1. Лечение во внутриутробном периоде

Один из важнейших аспектов лечения – проконсультировать родителей. Прогноз при гидронефрозе почки, даже тяжелом, благоприятный. Почка при гидронефрозе может сохранять способность обеспечивать достаточную функцию, в то время как прогноз при гипоплазии или дисплазии почки неблагоприятный. Важно объяснить родителям сроки и точность установления у их ребенка окончательного диагноза. В некоторых случаях имеется четкое указание на тяжесть, включая массивную двустороннюю дилатацию, двусторонние признаки гипопластической дисплазии, прогрессирующую двустороннюю дилатацию с олигогидрамнионом, гипоплазию легких.

Внутриматочное вмешательство показано редко, и его следует проводить только в центрах, накопивших достаточный опыт подобных операций [10].

13.3.2. Обструкция ЛМС

Важнее всего принимать решение на основе серийных исследований, применяя одну и ту же методику в одном и том же учреждении при стандартизованных условиях. При обструкции, сопровождающейся клиническими проявлениями (рецидивирующая боль в боку, ИМВП), необходима хирургическая коррекция с помощью пиелопластики, в соответствии со стандартизованной открытой методикой Hynes и Anderson [11]. Недавно появились и начали накапливаться данные в пользу применения лапароскопического или ретроперитонеоскопического подхода для обеспечения разделяющей пиелопластики.

Кроме того, лапароскопическое наложение усовершенствовано возможностью проведения робот-ассистированных операций [16]. Однако данных об очень отдаленных результатах применения этих методов нет, и для их окончательной проверки потребуется время. При бессимптомном течении методом выбора может быть консервативное динамическое наблюдение.

Показания к хирургическому лечению – нарушение раздельной функции почек (до уровня < 40%), снижение раздельной функции почек на более чем 10% при исследованиях в динамике, увеличение переднезаднего диаметра при УЗИ, дилатация степеней III и IV, согласно определению Общества фетальной урологии.

13.4. Мегауретер

В отношении вариантов лечения вторичного мегауретера см. разд. 14. Если при функциональном исследовании будет выявлен и подтвержден адекватный дренаж мочеточника, консервативное лечение наиболее оправдано. Изначально, в течение первого года жизни, рекомендуют провести профилактику ИМВП низкими дозами антибиотиков, хотя проспективных рандомизированных исследований этой схемы лечения не проводили [12].

При частоте самостоятельных ремиссий первичного мегауретера, достигающей 85%, хирургическое лечение более не рекомендуют, за исключением случаев развития мегауретера с рецидивирующими ИМВП, ухудшением раздельной функции почек, выраженной обструкцией [13].

В первую очередь к мочеточнику можно организовать внутривузырный, вневузырный, либо комбинированный доступ. Выпрямление мочеточника следует проводить без деваскуляризации. Сужение мочеточника должно привести к увеличению притока мочи в мочевой пузырь. Мочеточник следует сужать до диаметра, обеспечивающего нормальный поток, при сохранении антирефлюксных свойств. Существует несколько методик реимплантации, например, черепицеобразное наложение или репарация с иссечением [14].

13.5. Выводы

Стандартное применение УЗИ в перинатальном периоде позволяет все чаще диагностировать гидронефроз, вызываемый обструкцией ЛМС или УВС. Попытки выявить какие-либо случаи обструкции, сопровождающиеся риском ухудшения функции почек и требующие хирургической реконструкции, возможны только при тщательном и неоднократном обследовании в послеродовом периоде. Хирургические методы лечения четко стандартизованы и обеспечивают благоприятный клинический исход.

13.6. Литература

1. Lebowitz RL, Griscom NT. Neonatal hydronephrosis: 146 cases. *Radiol Clin North Am* 1977;15(1):49–59.
<http://www.ncbi.nlm.nih.gov/pubmed/139634>
2. Brown T, Mandell J, Lebowitz RL. Neonatal hydronephrosis in the era of sonography. *Am J Roentgenol* 1987;148(5):959–63.
<http://www.ncbi.nlm.nih.gov/pubmed/3034009>
3. Koff SA. Problematic ureteropelvic junction obstruction. *J Urol* 1987;138(2):390.
<http://www.ncbi.nlm.nih.gov/pubmed/3599261>
4. Gunn TR, Mora JD, Pease P. Antenatal diagnosis of urinary tract abnormalities by ultrasonography after 28 weeks' gestation: incidence and outcome. *Am J Obstet Gynecol* 1995;172(2 Pt 1):479–86.
<http://www.ncbi.nlm.nih.gov/pubmed/7856673>
5. Grignon A, Filiatrault D, Homsy Y, Robitaille P, Filion R, Boutin H, Leblond R. Ureteropelvic junction stenosis: antenatal ultrasonographic diagnosis, postnatal investigation, and follow-up. *Radiology* 1986;160:649–51.
<http://www.ncbi.nlm.nih.gov/pubmed/3526403>
6. Flashner SC, King LR. Ureteropelvic junction. In: *Clinical Pediatric Urology*. Philadelphia: WB Saunders, 1976, p. 693.
7. Ebel KD. Uroradiology in the fetus and newborn: diagnosis and follow-up of congenital obstruction of the urinary tract. *Pediatr Radiol* 1998;28(8):630–5.
<http://www.ncbi.nlm.nih.gov/pubmed/9716640>
8. O'Reilly P, Aurell M, Britton K, Kletter K, Rosenthal L, Testa T. Consensus on diuresis renography for investigating the dilated upper urinary tract. Radionuclides in Nephrourology Group. Consensus Committee on Diuresis Renography. *J Nucl Med* 1996;37(11):1872–6.
<http://www.ncbi.nlm.nih.gov/pubmed/8917195>
9. Choong KK, Gruenewald SM, Hodson EM, Antico VF, Farlow DC, Cohen RC. Volume expanded diuretic renography in the postnatal assessment of suspected uretero-pelvic junction obstruction. *J Nucl Med* 1992;33:2094–8.
<http://www.ncbi.nlm.nih.gov/pubmed/1460498>
10. Reddy PP, Mandell J. Prenatal diagnosis. Therapeutic implications. *Urol Clin North Am* 1998;25(2):171–80.
<http://www.ncbi.nlm.nih.gov/pubmed/9633572>
11. Novick AC, Stroom AB. Surgery of the kidney. In: Walsh PC, Retik AB, Vaughan ED, Wein AJ (eds). *Campbell's Urology*. Philadelphia: WB Saunders, 1998, p. 3044.
12. Arena F, Baldari S, Proietto F, Centorrino A, Scalfari G, Romeo G. Conservative treatment in primary neonatal megaureter. *Eur J Pediatr Surg* 1998;8(6):347–51.
<http://www.ncbi.nlm.nih.gov/pubmed/9926303>
13. Peters CA, Mandell J, Lebowitz RL, Colodny AH, Bauer SB, Hendren WH, Retik AB. Congenital obstructed megaureters in early infancy: diagnosis and treatment. *J Urol* 1989;142(2 Pt 2):641–5.
<http://www.ncbi.nlm.nih.gov/pubmed/2746792>
14. Sripathi V, King PA, Thomson MR, Bogle MS. Primary obstructive megaureter. *J Pediatr Surg* 1991;26(7):826–9.
<http://www.ncbi.nlm.nih.gov/pubmed/1895193>
15. Thomas DF. Prenatally detected uropathy: epidemiological considerations. *Br J Urol* 1998;81(Suppl 2):8–12.
<http://www.ncbi.nlm.nih.gov/pubmed/9602790>
16. Olsen LH, Rawashdeh YF, Jorgensen TM. Pediatric robot assisted retroperitoneoscopic pyeloplasty: a 5-year experience. *J Urol* 2007;178(5):2137–41.
<http://www.ncbi.nlm.nih.gov/pubmed/17870122>

14. ПМР

14.1. История вопроса

ПМР – урологическая аномалия, очень часто встречающаяся у детей и это, вероятно, один из наиболее противоречивых вопросов в педиатрии [1]. ПМР определяют как нефизиологический обратный поток мочи из мочевого пузыря в мочеточник или в почечные лоханку и чашечки. Первичный ПМР – это врожденная аномалия пузырно-мочеточникового сочленения, развивающаяся по генетическим причинам [2], а вторичный рефлюкс вызывает анатомическая или функциональная обструкция выходного отдела мочевого пузыря, вызывающая повышение давления или воспалительные осложнения. Первичный ПМР может сопровождаться другими морфологическими и/или функциональными нарушениями со стороны НМП.

ПМР выявляют примерно у 1–2% всех детей, в то же время у детей, страдающих острым пиелонефритом, его выявляют в 25–40% случаев [1]. Среди новорожденных частота развития рефлюкса выше у мальчиков, чем у девочек, но в более старшем возрасте частота у девочек оказывается в 4–6 раз выше, чем у мальчиков. Частота диагностики гидронефроза, вызванного ПМР, во внутриутробном периоде составляет 17–37% [3, 4]. Примерно у 30–50% детей, ПМР у которых сопровождается клиническими проявлениями, при радиологических исследованиях выявляют данные о рубцевании ткани почек, обусловленном врожденной дисплазией и/или приобретенными постинфекционными повреждениями. Основной причиной повреждения почек оказывается внутривнутрипочечный рефлюкс инфицированной мочи.

Рефлюкс-нефропатия (РН) может оказаться наиболее частой причиной гипертонии в детском возрасте. В исследованиях с динамическим наблюдением показано, что примерно у 10–20% детей, страдающих РН, развиваются гипертония или терминальная почечная недостаточность [5]. В ранее проведенных исследованиях 15–30% случаев хронической недостаточности у детей и молодых взрослых постоянно относили на счет хронического пиелонефрита и РН [6]. Однако осторожность в отношении осложнений ПМР привела к более развернутой диагностике и лечению, что обеспечило снижение числа таких больных с РН. При этом диагностика и лечение ПМР повлияли на эпидемиологию гипертонии и почечной недостаточности у детей и молодых взрослых. В недавно проведенном наборе исследований в группах пациентов, перенесших трансплантацию почки, примерно 2–3% наблюдений были связаны с хроническим пиелонефритом [7].

В исследованиях близнецов и семейных наблюдениях выявлено, что ПМР имеет наследственную основу [2]. У сиблингов больных с доказанным рефлюксом частота его выявления составила около 30%, причем наиболее высоким риск был у молодых сиблингов. У потомков больных, страдающих рефлюксом, риск его развития составил почти 70%. Поскольку сиблинги и потомки больных в основном не страдали клиническими проявлениями, у таких пациентов рекомендуется в обязательном порядке проводить скрининговое обследование для выявления рефлюкса [8, 9].

Лечение больных детей направлено на профилактику инфекций и постоянного повреждения паренхимы почек, а также на его поздние осложнения, и включает профилактику антибиотиками и/или хирургическую коррекцию рефлюкса. Однако относительно оптимальных стратегий лечения детей с первичным ПМР единого мнения у специалистов нет [10–12].

14.2. Классификация

В 1985 г. Международный комитет по изучению рефлюкса предложил унифицированную систему классификации ПМР [13] (табл. 1). В балльной системе объединены 2 ранее использовавшиеся классификации; она основана на выраженности ретроградного заполнения и дилатации мочеточника, почечных лоханки и чашечек при МЦУГ. Комитет также описал стандартизованную методику проведения МЦУГ, позволяющую получать сопоставимые результаты.

Таблица 1. Балльная система классификации ПМР, предложенная Международным комитетом по изучению рефлюкса [13]

Степень I	Рефлюкс не достигает почечной лоханки; различные степени расширения мочеточника
Степень II	Рефлюкс достигает почечной лоханки; расширения собирательной системы нет; нормальные форниксы
Степень III	Умеренное или мягкое расширение мочеточника, с изгибом или без; умеренное расширение собирательной системы; нормальные или минимально деформированные форниксы
Степень IV	Умеренное расширение мочеточника с изгибом или без; умеренное расширение собирательной системы
Степень V	Сильное расширение и изгиб мочеточника, интрапаренхиматозный рефлюкс

14.3. Диагностический поиск

Основу диагностического поиска составляют подробный сбор анамнеза (в том числе семейного), непосредственное обследование, клинический анализ мочи, посев мочи и, если необходимо оценить функцию почек, определение уровня креатинина в сыворотке. Диагностическая визуализация включает как радиологические методы, так и УЗИ [14]. К радиологическим методам относят МЦУГ, наиболее часто применяемый метод обследования на наличие рефлюкса, и радиоизотопную цистографию (РИЦ).

При РИЦ облучение оказывается значительно меньшим, чем при МЦУГ с непрерывной рентгеноскопией, но анатомическая детализация оказывается значительно менее подробной. После внедрения пульсовой рентгеноскопии облучение при МЦУГ удалось значительно уменьшить. Использование МЦУГ позволяет определить степень рефлюкса (в одной или в обеих почках) и оценить конфигурацию мочевого пузыря и мочеточников. Более того, МЦУГ — метод выбора для визуализации уретры. Среди основных методов обследования при рефлюксе у девочек и при динамическом наблюдении наиболее часто используется УЗИ-диагностика ПМР с помощью назначения веществ, контрастируемых при УЗИ (УЗИ с оценкой мочеиспускания).

В сложных случаях для оценки состояния ВМП может потребоваться проведение магнитно-резонансной урографии.

Из радиоизотопов для визуализации ткани коры почек, оценки состояния паренхимы почек, документального доказательства наличия в почках рубцов наиболее эффективна димеркаптоэтантарная кислота (DMSA) (статическая нефросцинтиграфия). У детей с нормальным накоплением DMSA при острых ИМВП риск повреждения почек низкий. У детей с нормальным накоплением DMSA при динамическом наблюдении и низкой степени ПМР чаще наблюдается самостоятельное разрешение ПМР [15].

При НМ или сохранении остаточной мочи можно провести уродинамические исследования, чтобы выявить функциональные нарушения в НМП. Такие исследования наиболее значимы при подозрении на вторичный рефлюкс, поскольку при spina bifida, а также у мальчиков с подозрением на клапаны задней уретры по данным МЦУГ диагностику и динамическое наблюдение можно полностью провести с помощью неинвазивных методов (графиков мочеиспускания, УЗИ, урофлоуметрии). У небольшого остающегося числа детей с недостаточно информативными данными и с устойчивостью к лечению необходимо проводить уродинамическое исследование. Адекватное лечение дисфункции мочеиспускания нередко приводит к разрешению рефлюкса [16].

В прошлом большое значение при обследовании по поводу ПМР отводили цистоскопии. Считали, что расположение и поверхность устьев мочеточников коррелируют со степенью и прогнозом поражения. Полученные в последующем данные показали, что результаты цистоскопии не вносят значимого вклада в исходы лечения [17]. Цистоскопию можно проводить во время полостных операций для выявления дополнительных анатомических аномалий, например, дубликации мочеточника и эктопии мочеточника.

14.4. Лечение

Основой лечения остаются ранняя диагностика и тщательное наблюдение (табл. 2). Конечная цель лечения – обеспечить нормальный рост почек и предотвратить необратимое повреждение паренхимы почек и его поздние осложнения, например, РН (см. выше). Какой-либо одной стратегии лечения для всех клинических вариантов ПМР нет.

Возможны консервативное (медикаментозное) лечение, в том числе антибиотикопрофилактика и/или проведение вмешательств (эндоскопические субуретральные инъекции, лапароскопическая или полостная хирургическая коррекция рефлюкса).

Выбор метода лечения проводят на основании наличия рубцов в почке, течения заболевания, степени выраженности рефлюкса, функции второй почки, сторон поражения, емкости и функции мочевого пузыря, сопутствующих аномалий мочевых путей, возраста, соблюдения больным режима и предпочтений родителей.

Хирургическая коррекция показана при рецидивирующих инфекциях, сопровождающихся лихорадкой, несмотря на профилактику антибиотиками (непрерывные инфекции), несоблюдении режима лекарственной терапии, появлении новых рубцов, наличии сопутствующих аномалий развития (например, удвоения мочевых путей, крупном дивертикуле, эктопии мочеточника).

При вторичном ПМР цель лечения – это коррекция основного заболевания. Если ПМР после эффективной коррекции основного заболевания сохраняется, дальнейшее лечение подбирают в каждом случае индивидуально.

Таблица 2. Лечение рефлюкса

Возраст пациента	Степень рефлюкса/пол	Лечение
< 1 года		Консервативное
1–5 лет	Степень I–III	Консервативное

	Степень IV–V	Хирургическая коррекция
> 5 лет	Мальчики	Показания к операции встречаются редко
	Девочки	Хирургическая коррекция

14.4.1. Консервативное лечение

Консервативное лечение проводят, поскольку выявлено, что ПМР может со временем разрешаться самостоятельно, в основном у молодых пациентов с рефлюксом низких степеней (в 81% и 48% случаев ПМР степеней I–II и III–V, соответственно) [18,19]. Цель консервативного лечения – предотвратить развитие ИМВП с лихорадкой.

Ключевые аспекты консервативного лечения – обучение и непрерывное динамическое наблюдение за пациентом и его родителями, прием большого количества жидкости, регулярное и полное опорожнение мочевого пузыря (при необходимости – с двукратным мочеиспусканием), профилактика низкими дозами антибиотиков. У мальчиков с низкими степенями ПМР можно рекомендовать провести обрезание.

Хирургическое вмешательство вместо консервативного лечения следует предпочесть во всех случаях непрерывных инфекций с лихорадкой, а также у девочек с сохранением ПМР до возраста, в котором его самостоятельного разрешения уже ожидать не приходится. У мальчиков 5 лет и старше профилактику антибиотиками можно прекратить, а показания к хирургической коррекции рефлюкса возникают редко.

14.4.2. Хирургические вмешательства

14.4.2.1. Полостные хирургические вмешательства

Для хирургической коррекции рефлюкса предложен ряд внутри- и внепузырных методов. Хотя отдельным методам свойственны определенные преимущества и осложнения, все они основаны на общем принципе удлинения интрамуральной части мочеточника путем его имплантации под слизистую оболочку мочевого пузыря. Показано, что все эти методы безопасны и редко сопровождаются осложнениями, а их эффективность достаточно высока (92–98%). В настоящее время наиболее широко используют метод уретероцистостомии по Lich-Gregoir, Politano-Leadbetter, Cohen, а также по Psoas-Hitch (с использованием поясничной мышцы) [20, 21].

Хирургическое лечение в раннем младенческом возрасте сопровождается высоким риском тяжелого нарушения функции мочевого пузыря. Если планируется внепузырное вмешательство, до операции следует провести цистоскопию для оценки состояния слизистой пузыря и расположения и конфигурации устьев мочеточников. При двустороннем рефлюксе можно рассмотреть проведение интрапузырных антирефлюксных вмешательств, поскольку одновременная двусторонняя внепузырная репарация рефлюкса сопровождается повышенным риском временной задержки мочи в послеоперационном периоде [22].

14.4.2.2. Лапароскопическая коррекция рефлюкса

У небольшой части детей ПМР корригируют лапароскопически. Хотя по эффективности это вмешательство сопоставимо с полостной операцией, оно продолжается значительно дольше, и поэтому явных преимуществ у него нет [23]. В настоящее время лапароскопический доступ в качестве стандартного метода не рекомендуется [24].

14.4.2.3. Эндоскопическая терапия

Хотя в основном она остается экспериментальным методом лечения ПМР, эндоскопическая терапия обеспечивает благоприятную возможность лечения основного анатомического дефекта без развития осложнений, свойственных полостным операциям [25].

После разработки биологически разрушающихся веществ эндоскопическая субуретральная инъекция веществ, увеличивающих объем ткани, стала при лечении ПМР у детей альтернативой длительной антибиотикопрофилактике и хирургическому вмешательству [26]. Хотя проспективных исследований, показывающих сходную эффективность эндоскопической терапии с консервативным лечением, не проведено, в настоящее время в некоторых центрах лечение рефлюкса начинают с эндоскопической терапии. Возможности обоснованной клинической достоверности ее эффективности в настоящее время затруднены отсутствием методологически приемлемых исследований. В недавно проведенном метаанализе [27] с участием 5 527 пациентов и 8 101 почечных единиц частота разрешения рефлюкса (по мочеточникам) после одного сеанса лечения составила для рефлюкса I и II степеней 78,5%, для степени III – 72%, для степени IV – 63%, и для степени V – 51%. Если первая инъекция оказалась неэффективной, эффективность второго сеанса лечения составила 68%, а третьего – 34%. Совокупная эффективность одной или нескольких инъекций составила 85%. Эффективность была значительно ниже при поражении удвоенных почек (50%) по сравнению с правильно развитыми (73%), и при нейрогенном (62%) по сравнению с нормальным мочевым пузырем (74%).

14.5. Динамическое наблюдение

Вопрос о динамическом наблюдении после хирургической коррекции ПМР неоднозначный. В недавно представленном обновлении «Международного исследования рефлюкса» опубликованы результаты урографии, проведенной спустя 10 лет после лекарственной или хирургической терапии ПМР. Был сделан вывод, что при тщательном лечении новые рубцы образовались только у небольшой части детей с тяжелым рефлюксом, они редко появлялись после первых 5 лет динамического наблюдения; различий между лекарственной и хирургической терапией не наблюдалось [28]. Поэтому обязательное проведение радиоизотопных исследований не рекомендуется.

Поскольку МЦУГ в послеоперационном периоде не позволяет выявлять среди детей группу риска развития ИМВП с лихорадкой, вопрос о проведении этого исследования следует решать индивидуально. Хотя в случае отсутствия клинических проявлений после проведения полостной операции, проведение МЦУГ может быть необязательным [29], его необходимо проводить после эндоскопического лечения.

Обструкцию ВМП исключают проведением УЗИ при выписке и через 3 месяца после операции. В протокол динамического наблюдения следует включить измерение артериального давления и клинический анализ мочи.

14.6. Литература

1. Fanos V, Cataldi L. Antibiotics or surgery for vesicoureteric reflux in children. *Lancet* 2004;364(9446):1720–2.
<http://www.ncbi.nlm.nih.gov/pubmed/15530633>
2. Murawski IJ, Gupta IR. Vesicoureteric reflux and renal malformations: a developmental problem. *Clin Genet* 2006;69(2):105–17.
<http://www.ncbi.nlm.nih.gov/pubmed/16433689>
3. Anderson NG, Wright S, Abbott GD, Wells JE, Mogridge N. Fetal renal pelvic dilatation – poor predictor of familial vesicoureteric reflux. *Pediatr Nephrol* 2003;18(9):902–5.
<http://www.ncbi.nlm.nih.gov/pubmed/12883970>
4. Phan V, Traubici J, Hershenfield B, Stephens D, Rosenblum ND, Geary DF. Vesicoureteral reflux in infants with isolated antenatal hydronephrosis. *Pediatr Nephrol* 2003;18(12):1224–8.
<http://www.ncbi.nlm.nih.gov/pubmed/14586679>
5. Blumenthal I. Vesicoureteric reflux and urinary tract infection in children. *Postgrad Med J* 2006;82(963):31–5.
<http://www.ncbi.nlm.nih.gov/pubmed/16397077>
6. Ardissino G, Avolio L, Dacco V, Testa S, Marra G, Vigano S, Loi S, Caione P, de Castro R, de Pascale S, Marras E, Riccipettoni G, Selvaggio G, Pedotti P, Claris-Appiani A, Ciofani A, Dello Strologo L, Lama G, Montini G, Verrina E; ItalKid Project. Long-term outcome of vesicoureteral reflux associated chronic renal failure in children. Data from the ItalKid Project. *J Urol* 2004;172(1):305–10.
<http://www.ncbi.nlm.nih.gov/pubmed/15201801>
7. Vallee JP, Vallee MP, Greenfield SP, Wan J, Springate J. Contemporary incidence of morbidity related to vesicoureteral reflux. *Urology* 1999;53(4):812–5.
<http://www.ncbi.nlm.nih.gov/pubmed/10197863>
8. Hollowell JG, Greenfield SP. Screening siblings for vesicoureteral reflux. *J Urol* 2002;168(5):2138–41.
<http://www.ncbi.nlm.nih.gov/pubmed/12394743>
9. Giel DW, Noe HN, Williams MA. Ultrasound screening of asymptomatic siblings of children with vesicoureteral reflux: a long-term followup study. *J Urol* 2005;174(4 Pt 2):1602–4.
<http://www.ncbi.nlm.nih.gov/pubmed/16148662>
10. Elder JS, Peters CA, Arant BS Jr, Ewalt DH, Hawtrey CE, Hurwitz RS, Parrott TS, Snyder HM 3rd, Weiss RA, Woolf SH, Hasselblad V. Pediatric Vesicoureteral Reflux Guidelines Panel summary report on the management of primary vesicoureteral reflux in children. *J Urol* 1997;157(5):1846–51.
<http://www.ncbi.nlm.nih.gov/pubmed/9112544>
11. Smellie JM, Barratt TM, Chantler C, Gordon I, Prescod NP, Ransley PG, Woolf AS. Medical versus surgical treatment in children with severe bilateral vesicoureteric reflux and bilateral nephropathy: a randomised trial. *Lancet* 2001;357(9265):1329–33.
<http://www.ncbi.nlm.nih.gov/pubmed/11343739>
12. Wheeler DM, Vimalachandra D, Hodson EM, Roy LP, Smith GH, Craig JC. Interventions for primary vesicoureteric reflux. *Cochrane Database Syst Rev* 2004;(3):CD001532.
<http://www.ncbi.nlm.nih.gov/pubmed/15266449>
13. Lebowitz RL, Olbing H, Parkkulainen KV, Smellie JM, Tamminen-Mobius TE. International Reflux Study in Children: international system of radiographic grading of vesicoureteric reflux. *Pediatr Radiol* 1985;15(2):105–9.
<http://www.ncbi.nlm.nih.gov/pubmed/3975102>

14. Darge K, Riedmiller H. Current status of vesicoureteral reflux diagnosis. *World J Urol* 2004;22:88–95.
<http://www.ncbi.nlm.nih.gov/pubmed/15173954>
15. Camacho V, Estorch M, Fraga G, Mena E, Fuertes J, Hernandez MA, Flotats A, Carrio I. DMSA study performed during febrile urinary tract infection: a predictor of patient outcome? *Eur J Nucl Med Mol Imaging* 2004;31(6):862–6.
<http://www.ncbi.nlm.nih.gov/pubmed/14758509>
16. Koff SA, Wagner TT, Jayanthi VR. The relationship among dysfunctional elimination syndromes, primary vesicoureteral reflux and urinary tract infections in children. *J Urol* 1998;160(3 Pt 2):1019–22.
<http://www.ncbi.nlm.nih.gov/pubmed/9719268>
17. Elder JS. Guidelines for consideration for surgical repair of vesicoureteric reflux. *Curr Opin Urol* 2000;10(6):579–85.
<http://www.ncbi.nlm.nih.gov/pubmed/11148729>
18. Arant BS Jr. Medical management of mild and moderate vesicoureteral reflux: followup studies of infants and young children. A preliminary report of the Southwest Pediatric Nephrology Study Group. *J Urol* 1992;148(5 Pt 2):1683–7.
<http://www.ncbi.nlm.nih.gov/pubmed/1433588>
19. Smellie JM, Jodal U, Lax H, Mobius TT, Hirche H, Olbing H; Writing Committee, International Reflux Study in Children (European Branch). Outcome at 10 years of severe vesicoureteric reflux managed medically: report of the International Reflux Study in Children. *J Pediatr* 2001;139:656–63.
<http://www.ncbi.nlm.nih.gov/pubmed/11713442>
20. Austin JC, Cooper CS. Vesicoureteral reflux: surgical approaches. *Urol Clin North Am* 2004;31(3):543–57.
<http://www.ncbi.nlm.nih.gov/pubmed/15313064>
21. Heidenreich A, Ozgur E, Becker T, Haupt G. Surgical management of vesicoureteral reflux in pediatric patients. *World J Urol* 2004;22(2):96–106.
<http://www.ncbi.nlm.nih.gov/pubmed/15221260>
22. Lipski BA, Mitchell ME, Burns MW. Voiding dysfunction after bilateral extravesical ureteral reimplantation. *J Urol* 1998;159(3):1019–21.
<http://www.ncbi.nlm.nih.gov/pubmed/9474222>
23. Janetschek G, Radmayr C, Bartsch G. Laparoscopic ureteral anti-reflux plasty reimplantation. First clinical experience. *Ann Urol (Paris)* 1995;29:101–5.
<http://www.ncbi.nlm.nih.gov/pubmed/7645993>
24. El-Ghoneimi A. Paediatric laparoscopic surgery. *Curr Opin Urol* 2003;13(4):329–35.
<http://www.ncbi.nlm.nih.gov/pubmed/12811298>
25. Chertin B, Puri P. Endoscopic management of vesicoureteral reflux: does it stand the test of time? *Eur Urol* 2002;42(6):598–606.
<http://www.ncbi.nlm.nih.gov/pubmed/12477657>
26. Lightner DJ. Review of the available urethral bulking agents. *Curr Opin Urol* 2002;12:333–8.
<http://www.ncbi.nlm.nih.gov/pubmed/12072655>
27. Elder JS, Diaz M, Caldamone AA, Cendron M, Greenfield S, Hurwitz R, Kirsch A, Koyle MA, Pope J, Shapiro E. Endoscopic therapy for vesicoureteral reflux: a meta-analysis. I. Reflux resolution and urinary tract infection. *J Urol* 2006;175(2):716–22.
<http://www.ncbi.nlm.nih.gov/pubmed/16407037>
28. Olbing H, Smellie JM, Jodal U, Lax H. New renal scars in children with severe VUR: a 10-year study of randomized treatment. *Pediatr Nephrol* 2003(11);18:1128–31.
<http://www.ncbi.nlm.nih.gov/pubmed/14523634>
29. Barrieras D, Lapointe S, Reddy PP, Williot P, McLorie GA, Bigli D, Khoury AE, Merguerian PA. Are postoperative studies justified after extravesical ureteral reimplantation? *J Urol* 2000;164(3 Pt 2):1064–6.
<http://www.ncbi.nlm.nih.gov/pubmed/10958758>

15. МОЧЕКАМЕННАЯ БОЛЕЗНЬ

15.1. История вопроса

Мочекаменная болезнь у детей составляет значимую часть урологической педиатрической практики. Поскольку она рецидивирует, следует приложить все усилия, чтобы выявить вызывающее ее основное метаболическое нарушение, для обеспечения адекватного лечения. Крайне важно с помощью вмешательств и тщательного динамического наблюдения обеспечить удаление камней.

Мочекаменной болезни у детей свойствен ряд уникальных черт, по клиническим проявлениям и лечению отличающих ее от мочекаменной болезни у взрослых. Частота развития заболевания у мальчиков и девочек почти одинаковая, у взрослых мочевые камни чаще образуются у мужчин. Большинство

камней у детей расположены в ВМП. Однако в промышленно слабо развитых регионах мира также пока еще встречаются камни в мочевом пузыре, обычно ураты аммония и мочекислые камни, что убедительно свидетельствует о роли диетических факторов [1].

Частота развития и свойства камней у детей в различных географических регионах значительно разнятся. Хотя мочекаменную болезнь обычно считают относительно редкой, в некоторых регионах мира она встречается довольно часто, например в Турции, Пакистане, ряде южноазиатских стран, странах Африки и Южной Америки. В Великобритании и других европейских странах 75% камней у детей состоят из органического матрикса и струвита и во многих случаях сочетаются с инфекцией протеем и аномалиями строения мочевых путей [2].

15.2. Механизмы образования камней, диагностика их причин и лекарственная терапия отдельных типов камней

Мочевые камни образуются в результате сложного процесса с участием метаболических и анатомических факторов и при наличии инфекции.

Камни могут образоваться при перенасыщении мочи кальцием, оксалатами, мочевой кислотой и молекулами цистина. В некоторых случаях единственным фактором, приводящим к образованию мочевых камней, может оказаться снижение концентрации ингибиторов кристаллизации (цитрата, магния, пирофосфата, макромолекул, гликозаминогликанов). Изменение уровня pH в моче может также вызвать формирование камней.

Нарушение оттока мочи при морфологических аномалиях может стимулировать стаз и приводить к повышению концентрации веществ, из которых образуются камни.

15.2.1. Кальциевые камни

Кальциевые камни обычно состоят из оксалата или фосфата кальция. Основную роль в образовании камней оксалата кальция играет либо перенасыщение кальцием (гиперкальциурия) и оксалатом (гипероксалатурия), либо снижение концентрации ингибиторов, например, цитрата (гипоцитратурия).

Гиперкальциурией называют суточную экскрецию более чем 4 мг/кг/сут кальция у ребенка весом менее 60 кг. У грудных детей младше 3 месяцев верхним пределом нормальной экскреции кальция считают 5 мг/кг/сут [3].

Выделяют идиопатическую и вторичную гиперкальциурию. Идиопатическую гиперкальциурию диагностируют, если при клиническом, лабораторном, рентгенологическом исследованиях выявить ее причину не удалось. Вторичная гиперкальциурия – это избыточное выведение кальция с мочой, вызванное каким-либо выявленным процессом. При вторичной (гиперкальциемической) гиперкальциурии высокий уровень кальция в сыворотке может быть обусловлен повышением резорбции костной ткани (гиперпаратиреоз, гипертиреоз, иммобилизация, ацидоз, метастазы опухолей) или избыточным всасыванием в желудочно-кишечном тракте (гипервитаминоз Д) [4].

При скрининговом обследовании для выявления гиперкальциурии полезно сравнить соотношение содержания кальция и креатинина в моче. В норме соотношение кальций/креатинин < 0,2. Если расчетное соотношение > 0,2, показано повторное исследование. У новорожденных и грудных детей экскреция кальция повышена, а экскреция креатинина ниже, чем у детей более старшего возраста [3, 4]. Если при динамическом наблюдении соотношения нормальны, дополнительного обследования по поводу гиперкальциурии не требуется. Однако если это соотношение остается повышенным, следует провести сбор суточной мочи и рассчитать экскрецию кальция.

Проба на суточную экскрецию кальция – стандартный критерий диагностики гиперкальциурии. Если экскреция кальция > 4 мг/кг/сут (0,1 ммоль/кг/сут), то диагноз гиперкальциурии считают доказанным и проводят дополнительное обследование, в котором в сыворотке определяют содержание бикарбоната, креатинина, щелочной фосфатазы, кальция, магния, pH, содержание паратгормона. Следует также определить pH свежесобранной мочи [3–6].

Далее необходимо собрать суточную мочу для определения в ней содержания кальция, фосфора, натрия, магния, цитрата, оксалата. Одновременно следует скорректировать диету, чтобы нормализовать содержание кальция в моче [6].

Начальное лечение во всех случаях направлено на повышение потребления жидкости и увеличение диуреза. Для обеспечения эффективности лечения обязательно следует скорректировать диету. Для этого ребенка направляют к диетологу, чтобы точно оценить суточный уровень потребления кальция, животного белка, натрия. Рекомендуется ограничение содержания натрия в пище, а также обеспечение суточного потребления кальция в соответствии с потребностями организма ребенка [7].

Следует кратковременно назначить пробную диету с низким содержанием кальция, чтобы определить, не вносит ли потребление экзогенного кальция вклад в высокий уровень кальция в моче. Однако попытки длительного ограничения потребления кальция проводят очень осторожно (уровень доказательности 3, степень рекомендации В).

Для лечения гиперкальциурии можно назначить гидрохлоротиазид и другие тиазидные диуретики в дозе 1–2 мг/кг/сут [2, 8] (уровень доказательности 3, степень рекомендации С). Также при низких уровнях цитрата или при сохранении гиперкальциурии, несмотря на лечение эффективно назначение цитрата [2, 9] (уровень доказательности 4, степень рекомендации С).

Гипероксалурия. Щавелевая кислота – это метаболит, выводимый почками. Только 10–15% оксалата поступает с пищей. В норме из организма детей школьного возраста выводится менее 50 мг (0,57 ммоль)/1,73 м²/сут этого вещества [2, 10], в то время как у грудных детей его выводится в 4 раза больше. Гипероксалурия может развиваться при избыточном приеме щавелевой кислоты с пищей, избыточном всасывании в кишечнике (например, при синдроме короткой кишки), либо вследствие врожденного нарушения обмена веществ.

При первичной гипероксалурии может образоваться дефицит одного из двух ферментов печени, участвующих в метаболизации оксалата. При избыточном отложении оксалата кальция в почках может развиваться почечная недостаточность, что приведет к отложению оксалата кальция и в других тканях. Заболевание диагностируют по лабораторным данным – тяжелой гипероксалурии и по клиническим проявлениям. Для установления окончательного диагноза требуется биопсия печени с количественной оценкой активности ферментов.

Другие формы гипероксалурии, как отмечено выше, могут быть обусловлены избыточным всасыванием оксалата при воспалительном заболевании кишечника, панкреатите, синдроме короткой кишки. Однако во многих случаях доказанного высокого уровня экскреции оксалата с мочой каких-либо нарушений обмена веществ или каких-либо диетических причин у детей выявить не удастся. Такую гипероксалурию называют идиопатической «мягкой», поскольку в этих случаях уровни оксалата в моче повышаются только незначительно. Для лечения гипероксалурии обеспечивают высокий диурез, ограничение поступления оксалата с пищей и регулярный прием в пищу кальция. Для снижения уровня оксалата в моче, особенно при первичной гипероксалурии, эффективен пиридоксин [2, 10] (уровень доказательности 4, степень рекомендации С).

Гипоцитратурия. Цитрат – ингибитор образования камней в почках. Он связывает кальций и непосредственно подавляет рост и агрегацию кристаллов оксалата кальция, а также фосфата кальция. Таким образом, низкий уровень цитрата в моче может оказаться важной причиной развития кальциевых камней. У взрослых гипоцитратурией считают экскрецию в мочу менее 320 мг/сут (1,5 ммоль/сут) цитрата; у детей это значение корректируют по размерам тела [11, 12].

Гипоцитратурия обычно развивается в отсутствие каких-либо сопутствующих симптомов или метаболических нарушений. Также она возможна при метаболическом ацидозе, дистальном канальцевом ацидозе или диарее любого генеза.

Из факторов внешней среды содержание цитрата в моче снижает потребление большого количества белка и соли. Во многих публикациях подчеркивается значение гипоцитратурии при образовании кальциевых камней. У детей с кальциевыми камнями ее выявляют в 30–60% случаев.

Повышение риска образования камней при гипоцитратурии стало причиной рекомендовать восстановление нормального уровня цитрата для снижения вероятности образования камней. Хотя в ряде исследований показано, что у взрослых заместительная терапия цитратом снижает риск образования камней, у детей соответствующих исследований проведено немного. Гипоцитратурию лечат назначением калия цитрата в начальной дозе 1 мэкв/кг на 2 приема [12] (уровень доказательности 3, степень рекомендации В).

15.2.2. Мочекислые камни

Мочекислые камни выявляют у детей в 4–8% всех случаев мочекаменной болезни. Мочевая кислота образуется при метаболизации уратов. Основной причиной появления мочекислых камней у детей оказывается гиперурикозурия. Гиперурикозурией называют выведение с мочой более 10 мг/кг/сут мочевой кислоты [2].

Образование мочекислых камней зависит в основном от кислой среды в моче. Степень диссоциации и растворимость мочевой кислоты значительно снижаются при pH < 5,8. По мере сдвига pH в щелочную сторону, растворимость кристаллов мочевой кислоты повышается, а риск образования мочекислых камней снижается.

При семейной или идиопатической форме гиперурикозурии уровень мочевой кислоты в сыворотке детей обычно нормален. У других детей она может быть вызвана избыточной выработкой мочевой кислоты вследствие врожденных нарушений обмена веществ, миелопролиферативных заболеваний или других причин разрушения клеток. Также гиперурикозурию вызывает потребление большого количества пуринов и белка. Хотя у взрослых гиперурикозурия повышает риск образования кальциевых оксалатных камней, у детей этот фактор риска незначим.

Мочекислые камни рентгенопрозрачны. Для их выявления недостаточно обзорной рентгенографии; необходима диагностика с помощью УЗИ почек и спиральной КТ.

Основной метод лечения и профилактики мочекислых камней – подщелачивание мочи, для чего особенно эффективны препараты цитрата. Для профилактики образования мочекислых камней достаточно поддерживать рН мочи на уровне от 6 до 6,5 [2].

15.2.3. Цистиновые камни

Цистинурия вызывает образование цистиновых камней; ее выявляют в 2–6% всех случаев мочевых камней у детей. Цистинурия наследуется по неполному рецессивному аутосомному типу и проявляется невозможностью реабсорбировать 4 основные аминокислоты: цистин, орнитин, лизин, аргинин в канальцах почек.

Из этих 4 аминокислот только цистин плохо растворяется в моче, поэтому при их избыточной экскреции с мочой могут образовываться только цистиновые камни. Растворимость цистина зависит от рН, и его преципитация начинается при уровне рН < 7,0. Способствовать развитию цистинурии могут и другие метаболические нарушения, например, гиперкальциурия, гипоцитратурия, гиперурикозурия, что приводит к формированию смешанных камней.

Цистиновые камни при рентгенографии контрастируются слабо и выявить их при регулярных рентгенологических исследованиях сложно. Кроме того по структуре они плотные и при экстракорпоральной ударно-волновой литотрипсии (ЭУВЛ) разрушаются плохо.

Лекарственная терапия при цистиновых камнях направлена на снижение степени насыщения цистина в моче и повышение его растворимости. Исходное лечение состоит в обеспечении высокого диуреза и использовании подщелачивающих веществ, например, натрия цитрата, для поддержания рН мочи на уровне > 7,0. Если эти методы лечения окажутся неэффективны, то для снижения содержания цистина в моче и предотвращения образования камней можно назначить меркаптопропионилглицин или D-пеницилламин. Использование этих препаратов может сопровождаться тяжелыми побочными эффектами, например, подавлением активности костного мозга и нефротическим синдромом [13] (уровень доказательности 4, степень рекомендации С).

15.2.4. Инфекционные камни (струвитные камни)

Инфекционные камни составляют примерно 5% всех мочевых камней у детей. Их образование обусловлено активностью бактерий, вырабатывающих фермент уреазу (типы *Proteus*, *Klebsiella*, *Pseudomonas*).

Уреаза превращает мочевины в аммиак и бикарбонат, тем самым подщелачивая мочу, далее превращая бикарбонат в карбонат. В щелочной среде тройные фосфаты, постепенно образующиеся в сверхнасыщенной среде из магния аммония фосфата и карбонат-апатита, приводят к образованию камней.

Для лечения, кроме удаления бактерий, важно также удалить камни, поскольку они стимулируют развитие инфекции, а терапия антибиотиками оказывается неэффективной. Следует рассмотреть проведение обследования для выявления каких-либо врожденных нарушений, вызывающих стаз мочи и инфекцию. К образованию камней также предрасполагают аномалии строения мочеполовой системы.

15.3. Клинические проявления

Обычно клинические проявления различаются в зависимости от возраста, причем у детей более старшего возраста чаще появляются боли в поясничной области и гематурия. У детей младшего возраста чаще проявляются неспецифичные симптомы (например, возбудимость, рвота). Гематурия, обычно макрогематурия, в сочетании с болью или безболевая у детей развивается реже. Однако микрогематурия может оказаться единственным симптомом и встречается у детей достаточно часто. В некоторых случаях единственным симптомом, на основании которого проводят рентгенологическое исследование и выявляют камни, может оказаться мочевиная инфекция [14, 15].

15.4. Диагностика

15.4.1. Визуализация

В целом обследование следует начинать с УЗИ. Ультрасонография почек высокоэффективна для выявления в них камней. Во многих случаях рентгеннегативные камни удается выявить при обычном обзорном исследовании органов брюшной полости.

Если камней не выявлено, но симптомы сохраняются, показано проведение спиральной КТ, которую считают наиболее чувствительным из не-контрастных методов выявления камней в мочевой системе. Исследование безопасное и быстрое, его чувствительность составляет 97%, а специфичность – 96% [16–18] (уровень доказательности 2, степень рекомендации В). Внутривенную пиелографию у детей проводят редко, но она может потребоваться для оценки анатомии чашечек перед проведением чрескожных или полостных операций.

15.4.2. Исследование обмена веществ

Учитывая широкую распространенность предрасполагающих факторов к уролитиазу у детей и высокую частоту рецидивирования камней, всем детям с мочевыми камнями необходимо провести комплексное метаболическое обследование [1, 19, 20].

В рамках метаболического обследования оценивают:

- семейный и персональный анамнез метаболических заболеваний;
- анализ состава камней (после анализа состава камней метаболическое обследование можно скорректировать в соответствии с их выявленным типом);
- определение уровня электролитов, азота мочевины крови, креатинина, кальция, фосфора, щелочной фосфатазы, мочевой кислоты, общего белка, карбоната, альбумина, паратгормона (при наличии гиперкальциемии);
- данные планового анализа мочи и посева мочи, в том числе с определением соотношения содержания кальция и креатинина;
- данные исследования мочи, в том числе содержание кальция, фосфора, магния, оксалатов, цитрата мочевой кислоты, цистина, белка в суточной моче, а также клиренс креатинина.

На рис. 3 представлен алгоритм проведения метаболического обследования при мочекаменной болезни у детей и соответствующего планирования лекарственной терапии.

15.5. Лечение

По мере развития методов лечения мочекаменной болезни от полостных хирургических вмешательств переходят к менее инвазивным эндоскопическим. Метод лечения выбирают по размеру, числу, локализации, составу камней, с учетом анатомии мочевых путей [19, 21, 22]. В настоящее время в большинстве случаев камни у детей можно удалить с помощью ЭУВЛ. Эндоскопический метод легко применять в отношении камней в мочеточниках и мочевом пузыре. Также у детей возможно чрескожное удаление камней. Полостную операцию у детей приходится проводить только в небольшой части случаев.

15.5.1. ЭУВЛ

Возможность проведения ударно-волновой литотрипсии (УВЛ) у детей без повышения риска развития поражений почек в отдаленном периоде подтверждена в большом числе исследований [23–28].

В среднем при каждом сеансе лечения назначают около 1800–2000 ударных волн (при необходимости — до 4000), а их средняя мощность составляет от 14 до 21 кВ. Использование УЗИ и цифровой рентгенографии позволило значительно снизить дозу облучения; показано, что радиоактивное облучение детей оказывается статистически значимо меньшим, чем взрослых [21, 29, 30]. Анестезия, даже у грудных детей, в настоящее время проблемы не составляет, учитывая технологические и лекарственные достижения. У детей до 10 лет следует проводить общую или диссоциативную анестезию, а у детей более старшего возраста, с которыми возможно обеспечить взаимодействие, допустимо использовать традиционную внутривенную седацию или обезболивание [31] (уровень доказательности 2b).

На частоту полного удаления камней влияет ряд факторов. По мере увеличения размеров камней, независимо от локализации, частота их полного удаления снижается, и необходимость в повторных сеансах лечения увеличивается. Частота полного удаления для камней, диаметры которых < 1 см, 1–2 см, > 2 см, а также общие показатели оказались следующими: 90, 80, 60 и 80% соответственно. По мере увеличения размеров камней повышается частота проведения дополнительных операций [21, 29, 30, 32–36].

Значимое влияние на эффективность в различных исследованиях оказывала локализация камней. УВЛ более эффективна в отношении камней в лоханке и верхней части мочеточника. В упомянутых исследованиях частота удаления камней составила около 90%. Однако выявлено, что при камнях в чашечках, особенно нижних, УВЛ менее эффективна. В различных исследованиях частота полного удаления изолированных камней из нижних чашечек составила от 50 до 62% [37–40].

Метод ЭУВЛ можно также применять для лечения камней в мочеточниках. Однако этот вопрос более сложен и не лишен противоречий. Эффективность ЭУВЛ при камнях в дистальных отделах мочеточников ниже. Также у детей возможны технические проблемы в отношении локализации и фокусировки камней в мочеточниках [37, 39–42].

Эффективность и частота развития осложнений во многом зависят от типа устройства. Устройства первого поколения обеспечивают большее поступление энергии в крупные зоны, что приводит к высокой частоте фрагментации при отдельном сеансе. Однако при этом необходима общая анестезия, учитывая образующийся при воздействии этих устройств непереносимый дискомфорт. Устройства следующего поколения обеспечивают фокусировку в меньшей зоне и поступление малого количества энергии, что реже вызывает повреждение легких. Однако при их использовании могут потребоваться дополнительные сеансы лечения. Эффективность лечения выше у детей младшего возраста [35].

Хотя установка стентов не влияет на удаление камней, в отсутствие стентирования общая частота развития осложнений и продолжительность госпитализации оказываются выше [34, 35]. Стентирование важно проводить при ЭУВЛ в единственной почке. У детей с большим объемом поражения в рамках мочекаменной болезни существует повышенный риск образования фрагментов камней после ЭУВЛ дорожки и обструкции мочевых путей, поэтому после ЭУВЛ следует более активно проводить динамическое наблюдение в отношении риска длительной обструкции мочевых путей. При длительной обструкции после ЭУВЛ может потребоваться стентирование или установка нефростомической трубки [20, 36].

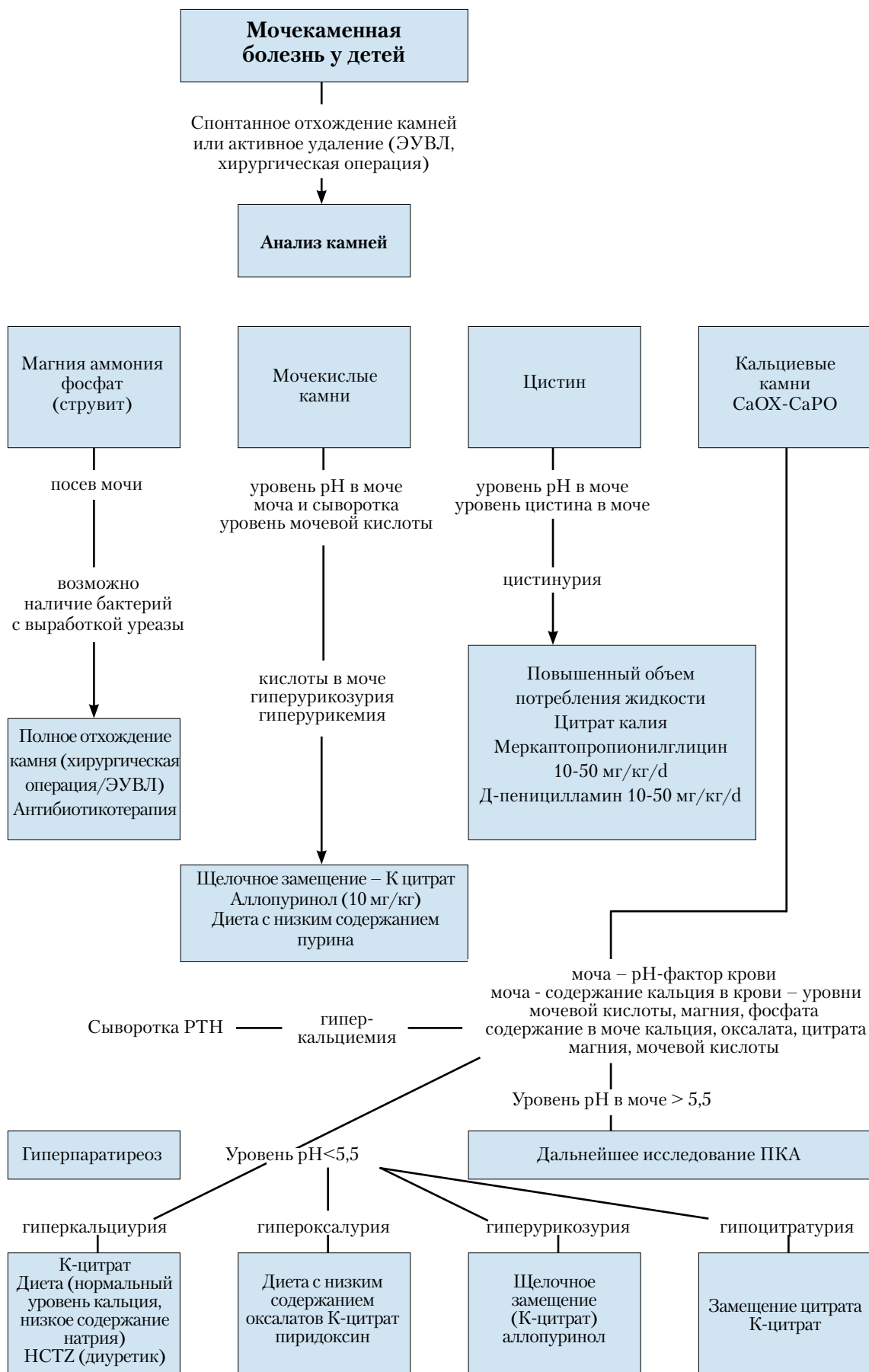


Рис. 3. Алгоритм проведения метаболического обследования и соответствующего планирования лекарственной терапии при мочекаменной болезни у детей

HCTZ – гипотиазид; РТН – паратиреоидный гормон; ПКА - канальцевый ацидоз.

Проведение ЭУВЛ у детей может сопровождаться осложнениями, однако, они небольшие и преходящие.

Наиболее часто встречающиеся осложнения:

- почечная колика;
- преходящий гидронефроз ;
- ИМВП;
- образование дорожки (каменной);
- сепсис;
- кровохарканье (редко).

Антибиотикопрофилактика для уменьшения осложнений на фоне инфекции не рекомендована детям со стерильными предоперационными посевами мочи [43]. Однако, перед каждым проведением ЭУВЛ, уретероскопии (УРС) или чрескожной нефролитотомии необходимо обеспечить стерильность мочи.

15.5.2. Чрескожная нефролитотомия

При лечении большинства почечных камней у детей метод выбора – ЭУВЛ. Однако при более крупных и сложных камнях можно провести чрескожное хирургическое нефрологическое вмешательство. Предоперационное обследование, оценка показаний и методика операций у детей сходны с процедурами, проводимыми у взрослых. В большинстве случаев в качестве монотерапии выполняют перкутанную нефролитотомию (ПНЛ); ее также можно проводить в качестве дополнительной процедуры при других методах лечения.

Использование инструментов для взрослых, а также повышение числа проколов и размера кожных разрезов для доступа в мочеточник сопровождается увеличением кровопотери. Выявлен ряд преимуществ разработанных в последнее время инструментов небольшого калибра, используемых при ПНЛ у детей (особенно младшего возраста). Они включают: меньший размер разреза на коже, одноэтапное проведение расширения и установки кожуха, удобный рабочий доступ для педиатрических инструментов, возможность использовать их на различной глубине, меньшая стоимость [43, 44]. В настоящее время, с появлением инструментов соответствующего размера, возраст перестал быть ограничивающим фактором для проведения ПНЛ.

В качестве монотерапии ПНЛ обеспечивает достаточные эффективность и безопасность. В последних работах описана частота полного удаления камней после 1 сеанса, составляющая 86,9–98,5%. Эти значения увеличиваются при проведении дополнительных мероприятий, например, ПНЛ с повторным осмотром, ЭУВЛ, УРС. Даже при полностью коралловидных камнях частота их удаления после 1 процедуры достигала 89% [45–48, 50, 51].

Из осложнений после ПНЛ у детей чаще всего выявляли кровотечение, лихорадку или инфекцию в послеоперационном периоде, стойкое подтекание мочи. Частота развития кровотечения, требующего переливания крови, составляла 0,4–23,9%, и была тесно связана с объемом поражения в рамках мочекаменной болезни, продолжительностью операции, размером кожуха и числом проколов кожи. Частота выявления лихорадки и инфекции в послеоперационном периоде составила 29,3% и 5,5% соответственно; причем инфекцию в качестве причины лихорадки исключали [49–56].

Средняя продолжительность госпитализации сходна с выявленной у взрослых. Во всех вышеупомянутых исследованиях она составила 3–4 дня, и была значительно меньше, чем после полостных операций. Менее инвазивный характер этого метода позволяет считать его при лечении мочекаменной болезни у детей перспективной альтернативой полостным операциям (уровень доказательности 2, степень рекомендации В).

15.5.3. Уретероскопия

Повышение доступности эндоскопического урологического оборудования небольшого размера позволило лечить мочекаменную болезнь у детей эндоскопическими методами.

У детей применяют те же методы, что и у взрослых. Настоятельно рекомендуется использовать гибкие проводники и проводить процедуру под непосредственным визуальным контролем. Данные о необходимости обязательного применения баллонной дилатации пузырно-мочеточникового сочленения и стентирования мочеточника противоречивы. В целом дилатацию мочеточника проводят все реже, только в отдельных случаях. Наблюдается общая тенденция к более широкому использованию гидродилатации, поскольку ее эффективность доказана [43, 57–63] (уровень доказательности 3, степень рекомендации В).

Доказаны безопасность и эффективность различных методов литотрипсии, в том числе ультразвуковой, пневматической, лазерной. Учитывая меньший размер датчиков, применять лазер при небольших размерах инструмента проще, и этот метод у детей оказывается более целесообразным [50, 58, 60, 64–70].

Во всех исследованиях использования эндоскопии для лечения мочекаменной болезни у детей четко показано, что значимого риска развития стриктур или рефлюкса в мочеточниках при этом методе лечения нет (уровень доказательности 1, степень рекомендации А).

15.5.4. Полостные операции по поводу мочевых камней

Большинство камней у детей можно лечить методами ЭУВЛ и эндоскопии. Однако в некоторых ситуациях полостная операция оказывается необходимой. В частности, она может быть показана у детей наиболее младшего возраста с крупными камнями и/или врожденной обструкцией мочевых путей, которую также требуется корригировать хирургическим способом. Возможность проведения эндоскопических вмешательств могут ограничивать тяжелые ортопедические деформации. В этих случаях также потребуются полостная операция.

Камни в мочевом пузыре у детей обычно лечат эндоскопическими методами. Полостные операции можно проводить при очень крупных камнях в мочевом пузыре, либо при развитии таких камней вследствие анатомических нарушений.

Рекомендации по оперативному лечению приведены в табл. 3.

Таблица 3. Рекомендации по лечению мочекаменной болезни у детей

Размер камня и его локализация*	Вариант первичного лечения	УД	Вариант вторичного лечения	
Коралловидные камни	ПНЛ	2b	Полостная операция/УВЛ	При необходимости возможны множественные сессии и доступы при ПНЛ. Может быть полезным сочетание с УВЛ.
Лоханка < 10 мм	УВЛ	1a	RIRS/ПНЛ	
Лоханка 10–20 мм	УВЛ	2b	ПНЛ/Полостная операция	При необходимости возможны множественные сессии с применением УВЛ.
Лоханка > 20 мм	ПНЛ	2b	УВЛ/Полостная операция	При необходимости возможны множественные сессии с применением УВЛ.
Нижний полюс чашечки < 10 мм	УВЛ	2c	RIRS/ПНЛ	Качественная анатомическая изменчивость важна для завершения очистки после УВЛ.
Нижний полюс чашечки > 10 мм	ПНЛ	2b	УВЛ	Качественная анатомическая изменчивость важна для завершения очистки после УВЛ.
Камни в верхних отделах мочеточника	УВЛ	2b	ПНЛ/УРС/ Полостная операция	
Камни в нижних отделах мочеточника	УРС	1a	УВЛ/Полостная операция	Очень важно провести дополнительные вмешательства с применением УВЛ.
Камни в мочевом пузыре	Эндоскопия	2b	Полостная операция	Полостная операция проста для выполнения и требует меньшего времени вмешательства при больших камнях.

* Исключены цистиновые и мочецидные камни.

RIRS – ретроградная внутрипочечная хирургия.

15.6. Литература

1. Straub M, Strohmaier WL, Berg W, Beck B, Hoppe B, Laube N, Lahme S, Schmidt M, Hesse A, Koehrmann KU. Diagnosis and metaphylaxis of stone disease. Consensus concept of the National Working Committee on Stone Disease for the Upcoming German Urolithiasis Guideline. World J Urol 2005;23(5):309–23. <http://www.ncbi.nlm.nih.gov/pubmed/16315051>
2. Bartosh SM. Medical management of pediatric stone disease. Urol Clin North Am 2004;31(3):575–87, x–xi. <http://www.ncbi.nlm.nih.gov/pubmed/15313066>
3. Kruse K, Kracht U, Kruse U. Reference values for urinary calcium excretion and screening for hypercalciuria in children and adolescents. Eur J Pediatr 1984;143(1):23–31. <http://www.ncbi.nlm.nih.gov/pubmed/6510426>
4. Sargent JD, Stukel TA, Kresel J, Klein RZ. Normal values for random urinary calcium to creatinine ratios in infancy. J Pediatr 1993;123(3):393–7. <http://www.ncbi.nlm.nih.gov/pubmed/8355114>
5. Stapleton FB, Noe HN, Roy S 3rd, Jerkins GR. Hypercalciuria in children with urolithiasis. Am J Dis Child 1982;136(8):675–8. <http://www.ncbi.nlm.nih.gov/pubmed/7102617>
6. Stapleton FB, Noe HN, Roy S 3rd, Jerkins GR. Urinary excretion of calcium following an oral calcium

- loading test in healthy children. *Pediatrics* 1982;69(5):594–7.
<http://www.ncbi.nlm.nih.gov/pubmed/7079015>
7. Borghi L, Schianchi T, Meschi T, Guerra A, Allegri F, Maggiore U, Novarini A. Comparison of two diets for the prevention of recurrent stones in idiopathic hypercalciuria. *N Engl J Med* 2002;346(2):77–84.
<http://www.ncbi.nlm.nih.gov/pubmed/11784873>
 8. Preminger GM, Pak CY. Eventual attenuation of hypocalciuric response to hydrochlorothiazide in absorptive hypercalciuria. *J Urol* 1987;137(6):1104–8.
<http://www.ncbi.nlm.nih.gov/pubmed/3586136>
 9. Tekin A, Tekgul S, Atsu N, Bakkaloglu M, Kendi S. Oral potassium citrate treatment for idiopathic hypocitruria in children with calcium urolithiasis. *J Urol* 2002;168(6):2572–4.
<http://www.ncbi.nlm.nih.gov/pubmed/12441986>
 10. Morgenstern BZ, Milliner DS, Murphy ME, Simmons PS, Moyer TP, Wilson DM, Smith LH. Urinary oxalate and glycolate excretion patterns in the first year of life: a longitudinal study. *J Pediatr* 1993;123(2):248–51.
<http://www.ncbi.nlm.nih.gov/pubmed/8345420>
 11. Defoor W, Asplin J, Jackson E, Jackson C, Reddy P, Sheldon C, Minevich E. Results of a prospective trial to compare normal urine supersaturation in children and adults. *J Urol* 2005;174(4 Pt 2):1708–10.
<http://www.ncbi.nlm.nih.gov/pubmed/16148687>
 12. Tekin A, Tekgul S, Atsu N, Sahin A, Ozen H, Bakkaloglu M. A study of the etiology of idiopathic calcium urolithiasis in children: hypocitruria is the most important risk factor. *J Urol* 2000;164(1):162–5.
<http://www.ncbi.nlm.nih.gov/pubmed/10840454>
 13. Tekin A, Tekgul S, Atsu N, Sahin A, Bakkaloglu M. Cystine calculi in children: the results of a metabolic evaluation and response to medical therapy. *J Urol* 2001;165(6 Pt 2):2328–30.
<http://www.ncbi.nlm.nih.gov/pubmed/11371943>
 14. Bove P, Kaplan D, Dalrymple N, Rosenfield AT, Verga M, Anderson K, Smith RC. Reexamining the value of hematuria testing in patients with acute flank pain. *J Urol* 1999;162(3 Pt 1):685–7.
<http://www.ncbi.nlm.nih.gov/pubmed/10458342>
 15. Sternberg K, Greenfield SP, Williot P, Wan J. Pediatric stone disease: an evolving experience. *J Urol* 2005;174(4 Pt 2):1711–4.
<http://www.ncbi.nlm.nih.gov/pubmed/16148688>
 16. Oner S, Oto A, Tekgul S, Koroglu M, Hascicek M, Sahin A, Akhan O. Comparison of spiral CT and US in the evaluation of paediatric urolithiasis. *JBR-BTR* 2004;87(5):219–23.
<http://www.ncbi.nlm.nih.gov/pubmed/15587558>
 17. Memarsadeghi M, Heinz-Peer G, Helbich TH, Schaefer-Prokop C, Kramer G, Scharitzer M, Prokop M. Unenhanced multi-detector row CT in patients suspected of having urinary stone disease: effect of section width on diagnosis. *Radiology* 2005;235(2):530–6.
<http://www.ncbi.nlm.nih.gov/pubmed/15758192>
 18. Strouse PJ, Bates DG, Bloom DA, Goodsitt MM. Non-contrast thin-section helical CT of urinary tract calculi in children. *Pediatr Radiol* 2002;32(5):326–32.
<http://www.ncbi.nlm.nih.gov/pubmed/11956719>
 19. Tiselius HG, Ackermann D, Alken P, Buck C, Conort P, Gallucci M; Working Party on Lithiasis, European Association of Urology. Guidelines on urolithiasis. *Eur Urol* 2001;40(4):362–71.
<http://www.ncbi.nlm.nih.gov/pubmed/11713390>
 20. Tekin A, Tekgul S, Atsu N, Ergen A, Kendi S. Ureteropelvic junction obstruction and coexisting renal calculi in children: role of metabolic abnormalities. *Urology* 2001;5(3)7:542–5.
<http://www.ncbi.nlm.nih.gov/pubmed/11248635>
 21. Raza A, Turna B, Smith G, Moussa S, Tolley DA. Paediatric urolithiasis: 15 years of local experience with minimally invasive endourological management of paediatric calculi. *J Urol* 2005;174(2):682–5.
<http://www.ncbi.nlm.nih.gov/pubmed/16006948>
 22. Rizvi SA, Naqvi SA, Hussain Z, Hashmi A, Hussain M, Zafar MN, Sultan S, Mehdi H. Paediatric urolithiasis: developing nation perspectives. *J Urol* 2002;168(4 Pt 1):1522–5.
<http://www.ncbi.nlm.nih.gov/pubmed/12352448>
 23. Willis LR, Evan AP, Connors BA, Blomgren P, Fineberg NS, Lingeman JE. Relationship between kidney size, renal injury, and renal impairment induced by shock wave lithotripsy. *J Am Soc Nephrol* 1999;10(8):1753–62.
<http://www.ncbi.nlm.nih.gov/pubmed/10446943>
 24. Villanyi KK, Szekeley JG, Farkas LM, Javor E, Pusztai C. Short-term changes in renal function after extracorporeal shock wave lithotripsy in children. *J Urol* 2001;166(1):222–4.
<http://www.ncbi.nlm.nih.gov/pubmed/11435873>
 25. Aldridge RD, Aldridge RC, Aldridge LM. Anesthesia for pediatric lithotripsy. *Paediatr Anaesth* 2006;16(3):236–41.

- <http://www.ncbi.nlm.nih.gov/pubmed/16490086>
26. McLorie GA, Pugach J, Pode D, Denstedt J, Bagli D, Meretyk S, D'A Honey RJ, Merguerian PA, Shapiro A, Khoury AE, Landau EH. Safety and efficacy of extracorporeal shock wave lithotripsy in infants. *Can J Urol* 2003;10(6):2051–5.
<http://www.ncbi.nlm.nih.gov/pubmed/14704109>
 27. Aksoy Y, Ozbey I, Atmaca AF, Polat O. Extracorporeal shock wave lithotripsy in children: experience using a mpl-9000 lithotripter. *World J Urol* 2004;22(2):115–9.
<http://www.ncbi.nlm.nih.gov/pubmed/14740160>
 28. Vlajkovic M, Slavkovic A, Radovanovic M, Siric Z, Stefanovic V, Perovic S. Long-term functional outcome of kidneys in children with urolithiasis after ESWL treatment. *Eur J Pediatr Surg* 2002;12(2):118–23.
<http://www.ncbi.nlm.nih.gov/pubmed/12015657>
 29. Muslumanoglu AY, Tefekli A, Sarilar O, Binbay M, Altunrende F, Ozkuvanci U. Extracorporeal shock wave lithotripsy as first line treatment alternative for urinary tract stones in children: a large scale retrospective analysis. *J Urol* 2003;170(6 Pt 1):2405–8.
<http://www.ncbi.nlm.nih.gov/pubmed/14634438>
 30. Ather MH, Noor MA. Does size and site matter for renal stones up to 30-mm in size in children treated by extracorporeal lithotripsy? *Urology* 2003;61(1):212–5;discussion 215.
<http://www.ncbi.nlm.nih.gov/pubmed/12559298>
 31. Ugur G, Erhan E, Kocabas S, Ozyar B. Anaesthetic/analgesic management of extracorporeal shock wave lithotripsy in paediatric patients. *Paediatr Anaesth* 2003;13(1):85–7.
<http://www.ncbi.nlm.nih.gov/pubmed/12535048>
 32. Rodrigues Netto N Jr, Longo JA, Ikonomidis JA, Rodrigues Netto M. Extracorporeal shock wave lithotripsy in children. *J Urol* 2002;167(5):2164–6.
<http://www.ncbi.nlm.nih.gov/pubmed/11956471>
 33. Afshar K, McLorie G, Papanikolaou F, Malek R, Harvey E, Pippi-Salle JL, Bagli DJ, Khoury AE, Farhat W. Outcome of small residual stone fragments following shock wave lithotripsy in children. *J Urol* 2004;172(4 Pt 2):1600–3.
<http://www.ncbi.nlm.nih.gov/pubmed/15371769>
 34. Tan AH, Al-Omar M, Watterson JD, Nott L, Denstedt JD, Razvi H. Results of shockwave lithotripsy for pediatric urolithiasis. *J Endourol* 2004;18(6):527–30.
<http://www.ncbi.nlm.nih.gov/pubmed/15333214>
 35. Lottmann HB, Traxer O, Archambaud F, Mercier-Pageyral B. Monotherapy extracorporeal shock wave lithotripsy for the treatment of staghorn calculi in children. *J Urol* 2001;165(6 Pt 2):2324–7.
<http://www.ncbi.nlm.nih.gov/pubmed/11371942>
 36. Al-Busaidy SS, Prem AR, Medhat M. Pediatric staghorn calculi: the role of extracorporeal shock wave lithotripsy monotherapy with special reference to ureteral stenting. *J Urol* 2003;169(2):629–33.
<http://www.ncbi.nlm.nih.gov/pubmed/12544330>
 37. Ozgur Tan M, Karaoglan U, Sozen S, Bozkirli I. Extracorporeal shock-wave lithotripsy for treatment of ureteral calculi in paediatric patients. *Pediatr Surg Int* 2003;19(6):471–4.
<http://www.ncbi.nlm.nih.gov/pubmed/12736749>
 38. Demirkesen O, Onal B, Tansu N, Altintas R, Yalçin V, Oner A. Efficacy of extracorporeal shock wave lithotripsy for isolated lower caliceal stones in children compared with stones in other renal locations. *Urology* 2006;67(1):170–174;discussion 174–5.
<http://www.ncbi.nlm.nih.gov/pubmed/16413356>
 39. Ozgur Tan M, Karaoglan U, Sen I, Deniz N, Bozkirli I. The impact of radiological anatomy in clearance of lower calyceal stones after shock wave lithotripsy in paediatric patients. *Eur Urol* 2003;43(2):188–93.
<http://www.ncbi.nlm.nih.gov/pubmed/12565778>
 40. Onal B, Demirkesen O, Tansu N, Kalkan M, Altinta R, Yalçin V. The impact of caliceal pelvic anatomy on stone clearance after shock wave lithotripsy for pediatric lower pole stones. *J Urol* 2004;172(3):1082–6.
<http://www.ncbi.nlm.nih.gov/pubmed/15311043>
 41. Landau EH, Gofrit ON, Shapiro A, Meretyk S, Katz G, Shenfeld OZ, Golijanin D, Pode D. Extracorporeal shock wave lithotripsy is highly effective for ureteral calculi in children. *J Urol* 2001;165(6 Pt 2):2316–9.
<http://www.ncbi.nlm.nih.gov/pubmed/11371970>
 42. Hochreiter WW, Danuser H, Perrig M, Studer UE. Extracorporeal shock wave lithotripsy for distal ureteral calculi: what a powerful machine can achieve. *J Urol* 2003;169(3):878–80.
<http://www.ncbi.nlm.nih.gov/pubmed/12576804>
 43. Wu HY, Docimo SG. Surgical management of children with urolithiasis. *Urol Clin North Am* 2004;31(3):589–94.
<http://www.ncbi.nlm.nih.gov/pubmed/15313067>
 44. Jackman SV, Hedican SP, Peters CA, Docimo SG. Percutaneous nephrolithotomy in infants and preschool age children: experience with a new technique. *Urology* 1998;52(4):697–701.

- <http://www.ncbi.nlm.nih.gov/pubmed/9763096>
45. Sahin A, Tekgul S, Erdem E, Ekici S, Hascicek M, Kendi S. Percutaneous nephrolithotomy in older children. *J Pediatr Surg* 2000;35(9):1336–8.
<http://www.ncbi.nlm.nih.gov/pubmed/10999692>
46. Shokeir AA, El-Nahas AR, Shoma AM, Eraky I, El-Kenawy M, Mokhtar A, El-Kappany H. Percutaneous nephrolithotomy in treatment of large stones within horseshoe kidneys. *Urology* 2004;64(3):426–9.
<http://www.ncbi.nlm.nih.gov/pubmed/15351557>
47. Boormans JL, Scheepe JR, Verkoelen CF, Verhagen PC. Percutaneous nephrolithotomy for treating renal calculi in children. *BJU Int* 2005;95(4):631–4.
<http://www.ncbi.nlm.nih.gov/pubmed/15705093>
48. Dawaba MS, Shokeir AA, Hafez AT, Shoma AM, El-Sherbiny MT, Mokhtar A, Eraky I, El-Kenawy M, El-Kappany HA. Percutaneous nephrolithotomy in children: early and late anatomical and functional results. *J Urol* 2004;172(3):1078–81.
<http://www.ncbi.nlm.nih.gov/pubmed/15311042>
49. Zeren S, Satar N, Bayazit Y, Bayazit AK, Payasli K, Ozkeceli R. Percutaneous nephrolithotomy in the management of pediatric renal calculi. *J Endourol* 2002;16(2):75–8.
<http://www.ncbi.nlm.nih.gov/pubmed/11962558>
50. Desai MR, Kukreja RA, Patel SH, Bapat SD. Percutaneous nephrolithotomy for complex paediatric renal calculus disease. *J Endourol* 2004;18(1):23–7.
<http://www.ncbi.nlm.nih.gov/pubmed/15006048>
51. Badawy H, Salama A, Eissa M, Kotb E, Moro H, Shoukri I. Percutaneous management of renal calculi: experience with percutaneous nephrolithotomy in 60 children. *J Urol* 1999;162(5):1710–3.
<http://www.ncbi.nlm.nih.gov/pubmed/10524919>
52. Holman E, Khan AM, Flasko T, Toth C, Salah MA. Endoscopic management of pediatric urolithiasis in a developing country. *Urology* 2004;63(1):159–62;discussion 162.
<http://www.ncbi.nlm.nih.gov/pubmed/14751372>
53. Aron M, Yadav R, Goel R, Hemal AK, Gupta NP. Percutaneous nephrolithotomy for complete staghorn calculi in preschool children. *J Endourol* 2005;19(8):968–72.
<http://www.ncbi.nlm.nih.gov/pubmed/16253060>
54. Salah MA, Tallai B, Holman E, Khan MA, Toth G, Toth C. Simultaneous bilateral percutaneous nephrolithotomy in children. *BJU Int* 2005;95(1):137–9.
<http://www.ncbi.nlm.nih.gov/pubmed/15638911>
55. Samad L, Aquil S, Zaidi Z. Paediatric percutaneous nephrolithotomy: setting new frontiers. *BJU Int* 2006;97(2):359–63.
<http://www.ncbi.nlm.nih.gov/pubmed/15638911>
56. Salah MA, Toth C, Khan AM, Holman E. Percutaneous nephrolithotomy in children: experience with 138 cases in a developing country. *World J Urol* 2004;22(4):277–80.
<http://www.ncbi.nlm.nih.gov/pubmed/15448997>
57. Hill DE, Segura JW, Patterson DE, Kramer SA. Ureterscopy in children. *J Urol* 1990;144(2 Pt 2):481–3;discussion 492–3.
<http://www.ncbi.nlm.nih.gov/pubmed/2374224>
58. Caione P, de Gennaro M, Capozza N, Zaccara A, Appetito C, Lais A, Gallucci M, di Silverio F. Endoscopic manipulation of ureteral calculi in children by rigid operative ureterorenoscopy. *J Urol* 1990;144(2 Pt 2):484–5;discussion 492–3.
<http://www.ncbi.nlm.nih.gov/pubmed/2374225>
59. Minevich E, Defoor W, Reddy P, Nishinaka K, Wacksman J, Sheldon C, Erhard M. Ureterscopy is safe and effective in prepubertal children. *J Urol* 2005;174(1):276–9.
<http://www.ncbi.nlm.nih.gov/pubmed/15947666>
60. Soygur T, Zumrutbas AE, Gulpinar O, Suer E, Arikan N. Hydrodilation of the ureteral orifice in children renders ureteroscopic access possible without any further active dilation. *J Urol* 2006;176(1):285–7;discussion 287.
<http://www.ncbi.nlm.nih.gov/pubmed/16753421>
61. Al Busaidy SS, Prem AR, Medhat M. Paediatric ureterscopy for ureteric calculi: a 4-year experience. *Br J Urol* 1997;80(5):797–801.
<http://www.ncbi.nlm.nih.gov/pubmed/9393306>
62. Schuster TG, Russell KY, Bloom DA, Koo HP, Faerber GJ. Ureterscopy for the treatment of urolithiasis in children. *J Urol* 2002;167(4):1813–5;discussion 1815–6.
<http://www.ncbi.nlm.nih.gov/pubmed/11912438>
63. Richter S, Shalev M, Lobik L, Buchumensky V, Nissenkorn I. Early postoperative vesicoureteral refluxa temporary and infrequent complication: prospective study. *J Endourol* 1999;13(5):365–6.
<http://www.ncbi.nlm.nih.gov/pubmed/10446797>
64. Van Savage JG, Palanca LG, Andersen RD, Rao GS, Slaughenhaupt BL. Treatment of distal ureteral stones

- in children: similarities to the american urological association guidelines in adults. J Urol 2000;164(3 Pt 2):1089–93.
<http://www.ncbi.nlm.nih.gov/pubmed/10958749>
65. Bassiri A, Ahmadnia H, Darabi MR, Yonessi M. Transureteral lithotripsy in pediatric practice. J Endourol 2002;16(4):257–60.
<http://www.ncbi.nlm.nih.gov/pubmed/12042111>
66. Raza A, Smith G, Moussa S, Tolley D. Ureterscopy in the management of pediatric urinary tract calculi. J Endourol 2005;19(2):151–8.
<http://www.ncbi.nlm.nih.gov/pubmed/15798409>
67. Satar N, Zeren S, Bayazit Y, Aridogan IA, Soyupak B, Tansug Z. Rigid ureteroscopy for the treatment of ureteral calculi in children. J Urol 2004;172(1):298–300.
<http://www.ncbi.nlm.nih.gov/pubmed/15201799>
68. De Dominicis M, Matarazzo E, Capozza N, Collura G, Caione P. Retrograde ureteroscopy for distal ureteric stone removal in children. BJU Int 2005;95(7):1049–52.
<http://www.ncbi.nlm.nih.gov/pubmed/15839930>
69. Dogan HS, Tekgul S, Akdogan B, Keskin MS, Sahin A. Use of the holmium:YAG laser for ureterolithotripsy in children. BJU Int 2004;94(1):131–3.
<http://www.ncbi.nlm.nih.gov/pubmed/15217447>
70. Thomas JC, DeMarco RT, Donohoe JM, Adams MC, Brock JW 3rd, Pope JC 4th. Paediatric ureteroscopic stone management. J Urol 2005;174(3):1072–4.
<http://www.ncbi.nlm.nih.gov/pubmed/16094060>

16. ОБСТРУКТИВНЫЕ ЗАБОЛЕВАНИЯ ПРИ УДВОЕНИИ ПОЧКИ: УРЕТЕРОЦЕЛЕ И ЭКТОПИЯ МОЧЕТОЧНИКА

16.1. История вопроса

Уретероцеле и эктопия мочеточника – 2 основные аномалии развития, сопровождающие полное удвоение почки. В настоящее время их в большинстве случаев выявляют при УЗИ в дородовом периоде и подтверждают диагноз уже после рождения путем дообследования. На более поздних этапах жизни эти аномалии клинически проявляются ИМВП, болью, нарушениями мочеиспускания, НМ.

16.1.1. Уретероцеле

Уретероцеле – это кистозное расширение внутрипузырной части мочеточника, соответствующее верхнему полюсу удвоенной почки. У девочек уретероцеле встречается чаще, чем у мальчиков, с общей частотой 1 случай на 4 000 родившихся детей.

16.1.2. Эктопия мочеточника

Эктопия мочеточника встречается реже, чем уретероцеле (1 случай на 40 000 родившихся детей), но также чаще встречается у девочек (соотношение мальчиков и девочек составляет 1:5). Эктопия мочеточника сопровождается полным удвоением почки в 80% случаев.

У девочек устье мочеточника может располагаться:

- в уретре, от шейки мочевого пузыря до отверстия мочеиспускательного канала (35%);
- в преддверии влагалища (30%);
- во влагалище (25%);
- в матке и фаллопиевой трубе (редко).

У мальчиков устье мочеточника может располагаться:

- в задней части уретры выше семенного бугорка и не ниже наружного сфинктера (60%);
- в семенных путях (выносящих сосудах, семявыбрасывающих протоках, семенных пузырьках) (40%).

16.2. Классификация

Уретероцеле обычно оказывается обструктивным в области верхнего полюса, но степень обструкции и функциональных нарушений различна, в зависимости от типа уретероцеле и дисплазии верхнего полюса. При ортотопической форме обструкции часто не бывает, либо она слабая, и нередко функция этого отдела нормальная или несколько нарушена, а соответствующий мочеточник может быть расширен. При эктопической форме верхний полюс поражен, нередко с дисплазией и снижением или отсутствием функционирования. Соответствующий мочеточник представлен мегауретером. При цекоуретероцеле

(определение см. ниже) верхний полюс удвоенной почки почти во всех случаях подвергается дисплазии и не функционирует.

16.2.1. Эктопическое уретероцеле

Эктопическое уретероцеле – наиболее частая форма уретероцеле (встречаемость более 80%), примерно в 40% случаев оно – двустороннее. Обычно ectopическое уретероцеле массивное, смещающее треугольник и прощальывающее в уретру, и в редких случаях может выпадать наружу из отверстия уретры. Отверстие уретероцеле плотное, в редких случаях – крупное, и расположено вблизи шейки мочевого пузыря, либо в самом мочевом пузыре, либо в уретре ниже уровня шейки мочевого пузыря. Оно приподнимает мочеточник, соответствующий нижнему полюсу, и нередко отклоняет или сдавливает его, что приводит к формированию обструктивного мегауретера. В 50% случаев одновременно наблюдается удвоение второй почки. В некоторых случаях очень крупные уретероцеле вызывают рефлюкс или обструкцию ВМП второй почки.

16.2.2. Ортопическое уретероцеле

Ортопическое уретероцеле выявляют в 15% случаев. Оно развивается только у девочек, размер его небольшой, и расположено оно исключительно в мочевом пузыре. Ортопическое уретероцеле в большинстве случаев сочетается с единичной системой мочевых путей.

16.2.3. Цекоуретероцеле

Цекоуретероцеле – очень редкая патология, выявляемая в менее чем 5% случаев. Оно сопровождается эктопией мочеточника и расположено в уретре ниже шейки мочевого пузыря.

16.3. Диагностика

16.3.1. Уретероцеле

Крупные обструктивные уретероцеле легко выявить при УЗИ в дородовом периоде. При очень небольшом верхнем полюсе или небольшой степени обструкции уретероцеле дородовая диагностика может быть затруднена. Если дородовое установление диагноза невозможно, врожденную аномалию при рождении или позже можно выявить по следующим клиническим проявлениям (помимо возможности случайного выявления):

- при рождении кпереди от устья уретры можно отметить пролабирующее и в некоторых случаях сдавливающее уретероцеле. У новорожденных мальчиков оно может вызывать острую задержку мочи, такую же как при клапанах уретры;
- ранним симптомом, способствующим установлению диагноза, у детей обоего пола оказывается пиелонефрит;
- поздние симптомы – дизурия, рецидивирующий цистит, императивные позывы к мочеиспусканию.

После пренатального выявления, сразу же после рождения для подтверждения диагноза проводят УЗИ, подтверждающее расширение мочеточника, завершающееся в области верхнего полюса удвоенной почки. Также при этом выявляют наличие уретероцеле в мочевом пузыре, с расширением мочеточника позади мочевого пузыря.

В этот момент важно оценить функционирование верхнего полюса с помощью изотопной ренографии изучаемой области. При магнитно-резонансной урографии можно выявить морфологическое состояние верхнего полюса и нижних отделов, а также второй почки. Для выявления рефлюкса в ипсилатеральный или противоположный мочеточник и для оценки степени внутриуретрального пролапса уретероцеле обязательно проводят МЦУГ.

При затрудненном дифференциальном диагнозе между уретероцеле и ectopическим мегауретером патологию можно выявить при уретероцистоскопии.

16.3.2. Эктопия мочеточника

В большинстве случаев эктопию мочеточника выявляют с помощью УЗИ. В некоторых случаях диагноз можно заподозрить по клиническим проявлениям:

- у новорожденных: отделение мочи тонкой струйкой, пиурия, острый пиелонефрит;
- наличие ectopического отверстия можно выявить в области устья. Эквивалентом НМ у девочек младшего возраста может быть значительное отделяемое из влагалища;
- у мальчиков до подросткового возраста: клинически заболевание обычно начинается с развития эпидидимита, при пальцевом ректальном исследовании иногда выявляют пальпируемый семенной пузырек.

Для диагностики, оценки функции, выявления рефлюкса, исключения ипсилатерального сдавливания нижнего полюса и обструкции мочеточника проводят УЗИ, изотопные исследования, МЦУГ, магнитно-резонансную урографию, цистоскопию. Для уточнения причины НМ у девочек может быть эффективна проба с оценкой наполнения мочевого пузыря красителем (метиленовый синий). Отделение неокрашенной мочи свидетельствует о наличии ectopического мочеточника.

16.4. Лечение

16.4.1. Уретероцеле

Выбор метода лечения осуществляют в зависимости от следующих критериев: клинического состояния пациента (например, наличие уросепсиса), его возраста, функционирования почки в области верхнего полюса, наличия или отсутствия рефлюкса, обструкции ипсилатерального мочеточника, патологии противоположного мочеточника, предпочтений родителей и хирурга.

16.4.1.1. Ранняя диагностика

- При клинически бессимптомном течении уретероцеле и наличии не- или гипофункционирующего верхнего полюса без выраженной обструкции нижнего полюса и без обструкции выходных отделов мочевого пузыря, в профилактических целях назначают антибиотики, пока не потребуется проведение процедур в рамках динамического наблюдения.
- При наличии тяжелой обструкции и инфекции рекомендуется немедленно провести эндоскопический разрез или пункцию.

16.4.1.2. Повторное обследование

Если декомпрессия эффективна, и рефлюкса нет (примерно в 25% случаев), проводят консервативное динамическое наблюдение. Вторичные хирургические вмешательства необходимы при неэффективности декомпрессии, наличии выраженного рефлюкса, либо обструкции ипсилатерального или противоположного мочеточника и/или обструкции шейки мочевого пузыря. Объем хирургического вмешательства может быть различным, от частичной нефрэктомии до полной ипсилатеральной реконструкции.

16.4.2. Эктопия мочеточника

В большинстве случаев в верхнем полюсе развивается дисплазия, и следует рассмотреть проведение геминефроуретерэктомии.

16.5. Литература

Уретероцеле

1. Austin PF, Cain MP, Casale AJ, Hiatt AK, Rink RC. Prenatal bladder outlet obstruction secondary to ureterocele. *Urology* 1998;52(6):1132–5.
<http://www.ncbi.nlm.nih.gov/pubmed/9836570>
2. Borer JG, Cisek LJ, Atala A, Diamond DA, Retik AB, Peters CA. Pediatric retroperitoneoscopic nephrectomy using 2 mm instrumentation. *J Urol* 1999;162(5):1725–9;discussion 1730.
<http://www.ncbi.nlm.nih.gov/pubmed/10524923>
3. Cain MP, Pope JC, Casale AJ, Adams MC, Keating MA, Rink RC. Natural history of refluxing distal ureteral stumps after nephrectomy and partial ureterectomy for vesicoureteral reflux. *J Urol* 1998;160(3 Pt 2):1026–7.
<http://www.ncbi.nlm.nih.gov/pubmed/9719270>
4. Cendron J, Melin Y, Valayer J [Simplified treatment of ureterocele with pyeloureteric duplication. A propos of 35 cases]. *Chir Pediatr* 1980;21(2):121–4 [article in French].
<http://www.ncbi.nlm.nih.gov/pubmed/7448978>
5. Decter RM, Roth DR, Gonzales ET. Individualized treatment of ureterocele. *J Urol* 1989;142(2 Pt 2):535–7.
<http://www.ncbi.nlm.nih.gov/pubmed/2746775>
6. Di Benedetto V, Montfort G. How prenatal ultrasound can change the treatment of ectopic ureterocele in neonates? *Eur J Pediatr Surg* 1997;7(6):338–40.
<http://www.ncbi.nlm.nih.gov/pubmed/9493984>
7. el Ghoneimi A, Lottmann H, Odet E, Bonnin F, Aigrain Y [Ureteropyelostomy for obstructed duplicated ureter an easy and reliable operation in infants]. *Ann Urol (Paris)* 1998;32(4):241–6 [article in French].
<http://www.ncbi.nlm.nih.gov/pubmed/9791553>
8. Husmann D, Strand B, Ewalt D, Clement M, Kramer S, Allen T. Management of ectopic ureterocele associated with renal duplication: a comparison of partial nephrectomy and endoscopic decompression. *J Urol* 1999;162(4):1406–9.
<http://www.ncbi.nlm.nih.gov/pubmed/10492225>
9. Janetschek G, Seibold J, Radmayr C, Bartsch G. Laparoscopic heminephroureterectomy in pediatric patients. *J Urol* 1997;158(5):1928–30.
<http://www.ncbi.nlm.nih.gov/pubmed/9334640>
10. Jayanthi VR, Koff SA. Long-term outcome of transurethral puncture of ectopic ureterocele: initial success and late problems. *J Urol* 1999;162(3 Pt 2):1077–80.
<http://www.ncbi.nlm.nih.gov/pubmed/10458435>
11. Moscovici J, Galinier P, Berrogain N, Juricic M [Management of ureterocele with pyelo-ureteral duplication

in children. Report of 64 cases]. *Ann Urol (Paris)* 1999;33(5):369–76 [article in French].
<http://www.ncbi.nlm.nih.gov/pubmed/10544742>

12. Monfort G, Guys JM, Coquet M, Roth K, Louis C, Bocciardi A. Surgical management of duplex ureteroceles. *J Ped Surg* 1992;27(5):634–8.
<http://www.ncbi.nlm.nih.gov/pubmed/1625138>
13. Pfister C, Ravasse P, Barret E, Petit T, Mitrofanoff P. The value of endoscopic treatment for ureteroceles during the neonatal period. *J Urol* 1998;159(3):1006–9.
<http://www.ncbi.nlm.nih.gov/pubmed/9474217>
14. Rickwood AMK, Reiner I, Jones M, Pournaras C. Current management of duplex system ureteroceles: experience with 41 patients. *Br J Urol* 1992;70(2):196–200.
<http://www.ncbi.nlm.nih.gov/pubmed/1393443>
15. Roy GT, Desai S, Cohen RC. Ureteroceles in children: an ongoing challenge. *Pediatr Surg Int* 1997;12(1):448.
<http://www.ncbi.nlm.nih.gov/pubmed/9035209>
16. Sherz HC, Kaplan GW, Packer MG, Brock WA. Ectopic ureteroceles: surgical management with preservation of continence – review of 60 cases. *J Urol* 1989;142(2 Pt 3):538–41.
<http://www.ncbi.nlm.nih.gov/pubmed/2746776>
17. Stephens D. Caecoureterocele and concepts on the embryology and aetiology of ureteroceles. *Aust N Z J Surg* 1971;40(3):239–48.
<http://www.ncbi.nlm.nih.gov/pubmed/5279434>

Эктопия мочеточника

1. Carrico C, Lebowitz RL. Incontinence due to an infrasphincteric ectopic ureter: why the delay in diagnosis and what the radiologist can do about it. *Pediatr Radiol* 1998;28(12):942–9.
<http://www.ncbi.nlm.nih.gov/pubmed/9880638>
2. Cendron J, Schulman CC [Ectopic ureter]. In: *Paediatric urology*. Paris: Flammarion M decine Sciences, 1985:p. 147–53 [article in French].
3. el Ghoneimi A, Miranda J, Truong T, Montfort G. Ectopic ureter with complete ureteric duplication: conservative surgical management. *J Pediatr Surg* 1996;31(4):467–72.
<http://www.ncbi.nlm.nih.gov/pubmed/8801293>
4. Komatsu K, Niikura S, Maeda Y, Ishiura Y, Yokoyama O, Namiki M. Single ectopic vaginal ureter diagnosed by computed tomography. *Urol Int* 1999;63(2):147–50.
<http://www.ncbi.nlm.nih.gov/pubmed/10592508>
5. Plaire JC, Pope JC 4th, Kropp BP, Adams MC, Keating MA, Rink RC, Casale AJ. Management of ectopic ureters: experience with the upper tract approach. *J Urol* 1997;158(3 Pt 2):1245–7.
<http://www.ncbi.nlm.nih.gov/pubmed/9258185>
6. Robert M, Ennouchi JM, Chevallier P, Guiter J, Averous M [Diagnosis of ectopic ureteral openings in the seminal tract. Value of modern imaging]. *Progr Urol* 1993;3(6):1028–33 [article in French].
<http://www.ncbi.nlm.nih.gov/pubmed/8305932>
7. Smith FL, Ritchie EL, Maizels M, Zaontz MR, Hsueh W, Kaplan WE, Firlit CF. Surgery for duplex kidneys with ectopic ureters: ipsilateral ureteroureterectomy versus polar nephrectomy. *J Urol* 1989;142:532–4.
<http://www.ncbi.nlm.nih.gov/pubmed/2746774>
8. Sumfest JM, Burns MW, Mitchell ME. Pseudoureterocele: potential for misdiagnosis of an ectopic ureter as a ureterocele. *Br J Urol* 1995;75:401–5.
<http://www.ncbi.nlm.nih.gov/pubmed/7735809>

17. НАРУШЕНИЯ ПОЛОВОГО РАЗВИТИЯ

17.1. История вопроса

Ранее называвшиеся «интерсексуальные нарушения» (типы полового развития, промежуточные между мужскими и женскими), недавно в согласованном документе были переименованы в «нарушения полового развития» (DSD) [1, 2].

Новая классификация появилась благодаря достижениям молекулярной генетики, выявившим причины патологического полового развития и противоречиям между клиническим лечением и этическими вопросами. Противоречивые и уничижительные обозначения, например, «псевдогермафродитизм» и «гермафродитизм» были переименованы с учетом новых патофизиологических данных. Более того, в классификацию были включены некоторые заболевания, проявляющиеся тяжелыми аномалиями строения мужских половых органов, например, агенезией пениса, выворотом клоаки, которые ранее классифицировать не удавалось. Предполагается, что термином «нарушения полового развития» будут

обозначать врожденные заболевания, сопровождающиеся атипичным развитием хромосомных, гонадных или анатомических признаков пола.

В качестве общего руководства мы рекомендуем обращаться к согласованному документу, в то время как в этом разделе будут рассмотрены вопросы, значимые для практикующего детского уролога. Поскольку урологу часто приходится участвовать как в хирургическом, так и в нехирургическом лечении новорожденных, в данном разделе будут рассмотрены неотложные неонатологические состояния и роль детского уролога в диагностике и терапии.

В целом доказательная база по DSD в медицинской литературе невелика. РКИ не проводили, и большинство исследований были ретроспективными описательными (уровень доказательности 4) или излагающими мнения специалистов. Исключением стала тема риска развития рака половых органов, для которого уровень доказательности высокий.

При диагностике и лечении нарушений полового развития требуется многодисциплинарный подход, с участием генетиков, неонатологов, эндокринологов-педиатров и эндокринологов для взрослого возраста, гинекологов, психологов, специалистов по этике, социальных работников. Каждый участник такого коллектива должен пройти специализацию по DSD, и все вместе они должны пронаблюдать достаточное число пациентов, чтобы накопить необходимый опыт.

17.2. Неотложные неонатологические состояния

Первый этап – выявить возможность DSD (табл. 4) и немедленно направить новорожденного в специализированный педиатрический центр, содержащий неонатологические, генетические, эндокринологические и педиатрические урологические подразделения. В центре родителям следует подробно и доброжелательно разъяснить сущность заболевания их ребенка. Регистрацию гражданского состояния и выбор имени ребенку следует отложить на необходимый срок.

17.2.1. Семейный анамнез и клиническое обследование

Необходимо ознакомиться с подробным семейным анамнезом, после чего следует провести тщательное клиническое обследование (табл. 5).

Таблица 4. Данные обследования новорожденного, свидетельствующие о возможном наличии DSD (приводится по данным Американской академии по педиатрии, с изменениями)

- **Внешние мужские признаки**
 - Тяжелые гипоспадии, сопровождающиеся расщеплением мошонки
 - Неопущение яичка/яичек с гипоспадией
 - Непальпируемые яички у внешне доношенного новорожденного мальчика
- **Внешние женские признаки**
 - Гипертрофия клитора любой степени, непальпируемые половые органы
 - Вульва с единственным отверстием
- **Неопределенные признаки**
 - Развитие половых органов по смешанному типу

Таблица 5. Диагностическое обследование новорожденных при развитии половых органов по смешанному типу

Анамнез (семейный, беременности, новорожденного)

- Степень родства родителей
- Наличие DSD или аномалий развития половых органов
- Первичная аменорея или бесплодие у других членов семьи
- Уровень андрогенов у матери
- Задержка развития, рвота, диарея у новорожденного

Непосредственное клиническое обследование

- Пигментация области гениталий и ареол
- Гипоспадия или урогенитальный синус
- Размер полового члена
- Пальпируемые и/или симметричные половые органы
- Артериальное давление

Исследования

- Анализ крови: 17-гидрокситестостерон, электролиты, ЛГ, ФСГ, тестостерон, кортизол, АКГГ

- Моча: стероиды надпочечников
- Кариотип
- УЗИ
- Генитография
- Проба со стимуляцией чХГ
- Эндоскопия

АКТГ – адренокортикотропный гормон; чХГ – человеческий хорионический гонадотропин.

17.2.2. Выбор методов лабораторного обследования

Обязательно проведение следующих лабораторных исследований:

- кариотип;
- количественное определение содержания 17-гидроксипрогестерона в плазме;
- электролиты в плазме;
- УЗИ для оценки наличия структур миоллерова протока.

При этих исследованиях будут получены данные о наличии врожденной гиперплазии надпочечников, наиболее частого из DSD. Если такие данные выявлены, дополнительного обследования не требуется. Если нет, то следует провести дополнительные лабораторные исследования.

Проба со стимуляцией чХГ особенно эффективна для дифференциации основных синдромов 46XY DSD, поскольку позволяет оценить потенциал клеток Лейдига. При оценке метаболизма тестостерона определить заболевание позволяет наличие или отсутствие метаболитов. Расширенная стимуляция может способствовать определению потенциала роста фаллоса и индукции опущения яичек, сопутствующего в ряде случаев крипторхизма.

17.3. Определение половой принадлежности

Это очень сложная задача. Ее следует решать после установления окончательного диагноза. Теорию об отсутствии выраженных половых особенностей при рождении и последующем их определении по мере воспитания в настоящее время общепринятой не считают. Наоборот, решение об определении половой принадлежности следует принимать на основании:

- возраста, в котором развились первые проявления заболевания;
- возможностей в отношении фертильности;
- размера полового члена;
- наличия функционирующего влагалища;
- эндокринной функции;
- риска развития злокачественных новообразований;
- уровня тестостерона в дородовом периоде;
- общего внешнего вида;
- психосоциального самочувствия и стабильности половой самоидентификации.

При DSD пол у каждого больного следует определять как можно скорее, на основе имеющихся диагностических данных.

17.4. Роль детского уролога

Роль детского уролога можно подразделить на роль в диагностике и роль в лечении (табл. 6). Ниже будет кратко рассмотрена каждая из этих ролей.

Таблица 6. Роль детского уролога

Роль в диагностике

- Клиническое обследование
- УЗИ
- Генитография
- Цистоскопия
- Диагностическая лапароскопия

Роль в лечении

- Маскулинизирующие операции
- Феминизирующие операции
- Гонадэктомия

17.4.1. Диагностика

17.4.1.1. Клиническое обследование

У новорожденных при развитии половых органов по смешанному типу необходимо провести качественное клиническое обследование. Кроме подробного описания половых органов необходимо привести подробное описание данных пальпации и локализации половых органов. Информация, получаемая при описанных ниже обследованиях, должна помочь группе специалистов прийти к окончательному диагнозу.

Пальпируемые половые органы. Следует помнить, что если гонады можно пропальпировать, почти всегда они оказываются яичками; поэтому данный клинический признак позволяет практически исключить синдром 46XX DSD.

Возможно потребуется сфотографировать гонады, но при этом необходимо проявить деликатность и получить согласие родителей [3].

Фаллос. Необходимо определить размер фаллоса. На основание лобковой кости кладут ватный шарик, после чего фаллос вытягивают и измеряют его длину.

Устье мочеполювого синуса. Необходимо подробно его осмотреть. Выявляется ли только одно устье? Можно ли увидеть кольцо девственной плевы? Что напоминают складки в области слияния половых губ/мошонки; видны ли на складках рубчики и изменен ли их цвет?

17.4.1.2. Исследования

При УЗИ можно описать пальпируемые половые органы и выявить их, если они не пальпируются. Однако чувствительность и специфичность этого метода невелики. При УЗИ можно оценить наличие мюллера протока. Видно ли влагалище? Имеются ли половые органы в брюшной полости? Визуализируются ли структура влагалища или маточки предстательной железы [4, 5]?

При генитографии можно получить дополнительную информацию по мочеполювому синусу. Насколько низко или высоко расположена область его слияния? Имеется ли удвоение влагалища? Как связана с влагалищем уретра?

Общая анестезия. В некоторых случаях дополнительное обследование рекомендуется проводить под общей анестезией. При цистоскопии можно оценить строение мочеполювого синуса и уровень его слияния между шейкой мочевого пузыря и самим пузырем. При цистоскопии можно также обследовать влагалище или маточку предстательной железы, например, важным может быть обнаружение над влагалищем шейки матки.

Для окончательной диагностики при непальпируемых половых органах и наличии мюллера протока необходимо провести лапароскопию.

По показаниям можно провести биопсию гонад [6, 7].

17.5. Лечение

Согласно согласованному документу [1, 2], несомненно, что вопрос о сроках проведения операции значительно более сложен, чем принято считать.

В пользу раннего проведения операции существуют следующие аргументы:

- благоприятное влияние эстрогенов на ткани грудного ребенка;
- возможность избежать осложнений, вызываемых наличием анатомических аномалий;
- минимизация стресса для семьи ребенка;
- уменьшение риска стигматизации и ошибочной половой идентификации [8].

Однако развитие неблагоприятных исходов послужило основанием рекомендовать по возможности откладывать операцию до возраста, когда у пациента можно будет получить информированное согласие.

Срочное проведение косметических операций не требуется. Раннее выполнение оперативного лечения следует предусмотреть для случаев высокого слияния мочевого и полового трактов, для девочек с выраженной маскулинизацией половых органов и мальчиков с недостаточно вирилизированными половыми органами. Проведение вагинопластики следует отложить до возраста полового созревания, а наиболее легкие формы маскулинизации хирургическими методами не лечатся.

17.5.1. Феминизирующие операции

Иссечение клитора. Уменьшение размеров увеличенного клитора следует проводить, сохраняя нервно-сосудистый пучок. Описан неблагоприятный исход операции на клиторе в отношении сексуальной функции, поэтому подобные операции следует проводить только в случаях значительного увеличения

клитора [9, 10]. У родителей следует получить информированное согласие. Хотя описаны некоторые методы сохранения эректильной ткани, отдаленный исход при этом неизвестен [11].

Разделение влагалища и уретры проводят при аномалиях со слиянием на высоком уровне. Описано большое число методов репарации мочеполювого синуса, но исходы при их применении проспективно не оценивали [12, 13].

Вагинопластику следует проводить в подростковом возрасте. Каждому из методов (самодилатация, замещение кожей или тканью кишки) свойственны определенные преимущества и недостатки [14]. Все они сопровождаются риском образования рубцов, при которых для обеспечения возможности сексуальных контактов потребуются дополнительные операции.

Эстетическая коррекция. Цели проведения операций на половых органах – максимально улучшить анатомические возможности сексуальных контактов и сексуальной жизни в целом. Эстетический фактор имеет важное значение. Реконструкция увеличенного клитора – пример эстетического усовершенствования.

17.5.2. Маскулинизирующие операции

Многие специалисты рекомендуют начинать гормональную терапию с раннего возраста. Уровень доказательности восстановления нормального размера пениса низкий.

Операции при гипоспадиях. См. разд. 6.

Иссечение мюллеровых протоков. При DSD у мальчиков необходимо провести иссечение мюллеровых протоков. В пользу иссечения кисты маточки предстательной железы доказательств не найдено.

Орхиопексия. См. разд. 3.

Фаллопластика. Накопление опыта проведения фаллопластики при лечении транссексуалов с формированием мужского из женского фенотипа показывает возможность и приемлемость применения этого вида лечения. Поэтому его допустимо использовать при выраженной недостаточности пениса у больших DSD.

Эстетическая коррекция. К этому виду лечения относятся коррекция транспозиции пениса и мошонки, скротопластика, установка протеза яичка.

Гонадэктомия. Злокачественные опухоли зародышевых клеток развиваются только при DSD с наличием Y-хромосомы. Наиболее высокий риск выявлен при дисгенезии гонад и при частичной нечувствительности к андрогенам гонад, расположенных в брюшной полости (уровень доказательности 2). В группе высокого риска – гонады, расположенные в брюшной полости, их следует удалять в момент выявления (степень рекомендации А) [15].

17.6. Литература

1. Lee PA, Houk CP, Ahmed SF, Hughes IA; International Consensus Conference on Intersex organized by the Lawson Wilkins Pediatric Endocrine Society and the European Society for Paediatric Endocrinology. Consensus statement on management of intersex disorders. International Consensus Conference on Intersex. *Pediatrics* 2006;118(2):488–500.
<http://www.ncbi.nlm.nih.gov/pubmed/16882788>
2. Houk CP, Hughes IA, Ahmed SF, Lee PA; Writing Committee for the International Intersex Consensus Conference Participants. Summary of consensus statement on intersex disorders and their management. International Intersex Consensus Conference. *Pediatrics* 2006;118(2):753–7.
<http://www.ncbi.nlm.nih.gov/pubmed/16882833>
3. Creighton S, Alderson J, Brown S, Minto CL. Medical photography: ethics, consent and the intersex patient. *BJU Int* 2002;89(1):67–71;discussion 71–2.
<http://www.ncbi.nlm.nih.gov/pubmed/11849163>
4. Biswas K, Kapoor A, Karak AK, Kriplani A, Gupta DK, Kucheria K, Ammini A. Imaging in intersex disorders. *J Pediatr Endocrinol Metab* 2004;17(6):841–5.
<http://www.ncbi.nlm.nih.gov/pubmed/15270401>
5. Wright NB, Smith C, Rickwood AM, Carty HM. Imaging children with ambiguous genitalia and intersex states. *Clin Radiol* 1995;50(12):823–9.
<http://www.ncbi.nlm.nih.gov/pubmed/8536391>
6. Chertin B, Koulikov D, Alberton J, Hadas-Halpern I, Reissman P, Farkas A. The use of laparoscopy in intersex patients. *Pediatr Surg Int* 2006;22(5):405–8.

- <http://www.ncbi.nlm.nih.gov/pubmed/16521001>
7. Denes FT, Mendonca BB, Arap S. Laparoscopic management of intersexual states. *Urol Clin North Am* 2001;28(1):31–42.
<http://www.ncbi.nlm.nih.gov/pubmed/11277066>
 8. [No authors listed] Timing of elective surgery on the genitalia of male children with particular reference to the risks, benefits, and psychological effects of surgery and anesthesia. *American Academy of Pediatrics. Pediatrics* 1996;97(4):590–4.
<http://www.ncbi.nlm.nih.gov/pubmed/8632952>
 9. Creighton SM. Adult female outcomes of feminising surgery for ambiguous genitalia. *Pediatr Endocrinol Rev* 2004;2(2):199–202.
<http://www.ncbi.nlm.nih.gov/pubmed/16429106>
 10. Minto CL, Liao LM, Woodhouse CR, Ransley PG, Creighton SM. The effect of clitoral surgery on sexual outcome in individuals who have intersex conditions with ambiguous genitalia: a cross-sectional study. *Lancet* 2003;361(9365):1252–7.
<http://www.ncbi.nlm.nih.gov/pubmed/12699952>
 11. Crouch NS, Creighton SM. Minimal surgical intervention in the management of intersex conditions. *J Pediatr Endocrinol Metab* 2004;17(12):1591–6.
<http://www.ncbi.nlm.nih.gov/pubmed/15645692>
 12. Jenak R, Ludwikowski B, Gonzalez R. Total urogenital sinus mobilization: a modified perineal approach for feminizing genitoplasty and urogenital sinus repair. *J Urol* 2001;165(6 Pt 2):2347–9.
<http://www.ncbi.nlm.nih.gov/pubmed/11371975>
 13. Leclair MD, Gundetti M, Kiely EM, Wilcox DT. The surgical outcome of total urogenital mobilization for cloacal repair. *J Urol* 2007;177(4):1492–5.
<http://www.ncbi.nlm.nih.gov/pubmed/17382761>
 14. Schober JM. Feminizing genitoplasty: a synopsis of issues relating to genital surgery in intersex individuals. *J Pediatr Endocrinol Metab* 2004;17(5):697–703.
<http://www.ncbi.nlm.nih.gov/pubmed/15237702>
 15. Cools M, Drop SL, Wolffenbuttel KP, Oosterhuis JW, Looijenga LH. Germ cell tumors in the intersex gonad: old paths, new directions, moving frontiers. *Endocr Rev* 2006;27(5):468–84.
<http://www.ncbi.nlm.nih.gov/pubmed/16735607>

18. КЛАПАНЫ ЗАДНЕЙ УРЕТРЫ

18.1. История вопроса

Клапаны задней уретры (КЗУ) – одна из немногих врожденных аномалий мочевых путей, опасных для жизни, которая развивается в период новорожденности. Несмотря на оптимальное лечение, КЗУ у детей может приводить к развитию почечной недостаточности почти в 35% случаев. Данную патологию при УЗИ-скрининге плодов выявляют с частотой 1 случай на 1250 детей [1]. Частота развития КЗУ составляет 1 случай на 5000–12 500 рожденных живых детей [2, 3]. В одном из отчетов опубликована информация о том, что до 46% плодов с КЗУ погибли до рождения [4], что свидетельствует о возможном снижении частоты развития этой аномалии.

18.2. Классификация

18.2.1. Клапан уретры

Несмотря на недавно предпринятые попытки внедрить новые классификационные термины, например, «врожденная обструктивная мембрана в задней части уретры» [5], наиболее широко используется классификация, исходно предложенная автором Hugh Hampton Young [6].

Он выделил 3 категории: тип I, тип II и тип III. Однако в настоящее время показано, что обструктивными типами являются только I и III типы. Поскольку тип II более напоминает складку и необструктивен, клапаном его больше не называют. Hampton Young описал типы I и III следующим образом.

Тип I (90-95%). «Наиболее частый тип, представляющий собой гребень, расположенный на дне уретры, переходящий в семенной бугорок, направляющийся вперед и разделяющийся на 2 отростка в области бульбо-мембранозного соединения, напоминающих зубья вилки. Эти отростки продолжают в виде тонких мембранозных листков, направляются вверх и вперед, и могут прикрепляться к уретре по всей ее окружности. Обычно предполагают, что впереди клапаны полностью сливаются, и единственный открытый канал остается только по задней стенке уретры. Однако слияние клапанов впереди может не быть во всех случаях полным, и в этом месте между складками остается небольшой участок разделения» [6].

Тип III. «Существует и третий тип, расположенный на различных уровнях задней части уретры и не имеющий столь явных связей с семенным бугорком. Это обструктивное образование прикрепляется к уретре по всей окружности, оставляя небольшое отверстие в центре» [6].

Описанную поперечную мембрану связывают с неполным растворением мочеполовой части клоакальной мембраны [7]. Эмбриологическое происхождение клапанов уретры изучено слабо. Эта мембрана может быть патологическим включением мезонефрических протоков в клоаку плода [8].

18.3. Диагностика

Обструкция выше уровня уретры в различной степени влияет на функционирование мочевых путей в целом.

- Простатическая часть уретры оказывается растянута, а эякуляторные протоки могут быть расширены вследствие рефлюкса мочи. Шейка мочевого пузыря гипертрофирована и ригидна.
- В гипертрофированном мочевом пузыре иногда образуется большое число дивертикулов.
- Почти во всех случаях клапаны сопровождаются расширением ВМП обеих почек. Это может быть обусловлено как самим по себе клапаном и высоким давлением в мочевом пузыре, так и обструкцией пузырно-мочеточникового сочленения гипертрофированным мочевым пузырем.
- Если имеется вторичный рефлюкс, функционирование пораженной почки в большинстве случаев ухудшается.

При дородовом УЗИ наличие клапана уретры можно выявить по двустороннему гидроуретеронефрозу и растянутому мочевому пузырю. Если выявлены расширение задней части уретры и утолщение стенки мочевого пузыря (симптом «замочной скважины»), вероятны КЗУ. При повышенной экзогенности почки, расширении мочевых путей и олигогидрамнионе диагноз «КЗУ» становится весьма вероятным.

Диагноз «КЗУ» подтверждают с помощью МЦУГ. Это исследование имеет большое значение при любых подозрениях на инфравезикальную обструкцию, поскольку при мочеиспускании анатомическое строение уретры хорошо визуализируется. Вторичный рефлюкс выявляют не менее чем в 50% случаев КЗУ [9]. Рефлюкс при КЗУ всегда сопровождается дисплазией почек. Принято считать, что рефлюкс в почечной единице выполняет функцию «выпускного клапана» и защищает вторую почку, тем самым улучшая прогноз [10]. Другими типами механизмов «выпускного клапана» могут быть дивертикулы в мочевом пузыре и мочевая инфильтрация (пропотевание мочи), в том числе с мочевым асцитом [11]. Однако в отдаленном периоде это предположительное защитное действие по сравнению с другими вариантами КЗУ не обеспечивает статистически значимого различия [12, 13].

Для оценки функции почек важно провести изотопную ренографию с отдельной оценкой функции почек. В первые несколько дней необходимо часто контролировать уровни креатинина, азота мочевины крови и электролитов. Минимальный уровень креатинина, равный 80 ммоль/л, коррелирует с более благоприятным прогнозом [14].

18.4. Лечение

18.4.1. Лечение во внутриутробном периоде

Почти 40–60% случаев КЗУ диагностируют до рождения [15]. Внутриутробная обструкция вызывает снижение диуреза, что в свою очередь может приводит к олигогидрамниону. Амниотическая жидкость требуется для нормального развития легких, и ее отсутствие может приводить к гипоплазии легких, что вызывает осложнения, опасные для жизни. Предпринимались попытки лечения плода с КЗУ во внутриутробном периоде. Поскольку дисплазия почек необратима, важно выявить плоды с хорошей функцией почек. С более благоприятным прогнозом ассоциируется выявление в 3 образцах мочи, взятых у плодов в различные дни, уровня натрия < 100 ммоль/л, хлорида < 90 ммоль/л, осмолярности < 200 мосм/л [16].

Установка везикоамниотического шунта сопровождается развитием осложнений с частотой 21–59%, смещением шунта почти в 44% случаев, смертностью от 33 до 43%, частотой развития почечной недостаточности > 50% [16–18]. Хотя шунтирование обеспечивает обратное развитие олигогидрамниона, на исход и отдаленные результаты при КЗУ оно не влияет [17, 18].

18.4.2. Лечение в послеродовом периоде

Дренирование мочевого пузыря. У мальчиков, родившихся с подозрением на КЗУ, необходимо дренировать мочевой пузырь, и по возможности немедленно провести МЦУГ. Катетеризацию у новорожденных можно проводить катетером размером 3,5–5 по Френчу. Цель проведения МЦУГ – уточнить диагноз и проверить, что катетер установлен в мочевой пузырь, а не в заднюю часть уретры. Альтернативный метод лечения – установить надлобковый катетер, провести МЦУГ и оставить катетер до достаточной стабилизации состояния новорожденного, позволяющей провести эндоскопическое иссечение или ректектию клапана.

Иссечение клапана. Если клиническое состояние новорожденного стабилизировано, и уровень креатинина снизился, следующим этапом лечения становится устранение инфравезикальной обструкции.

В настоящее время разработаны мелкие педиатрические цистоскопы и резектоскопы, позволяющие либо иссечь, либо резецировать клапан в положениях на 4–5, 7–8 или 12 часов, либо во всех трех положениях, в зависимости от предпочтений хирурга. Важно избежать значительной электрокоагуляции, поскольку наиболее частым осложнением этой процедуры становится формирование стриктур.

Везикостомия. Если возраст и/или состояние ребенка не позволяют провести эндоскопическую операцию, для временного дренирования мочевого пузыря проводят везикостомию. Если вначале была установлена надлобковая дренажная трубка, ее можно сохранять на 6–12 недель. В ином случае улучшения или стабилизации состояния ВМП в более чем 90% случаев позволяет достичь чрескожная везикостомия [19]. Хотя существуют опасения, что такая процедура может снижать растяжимость или емкость мочевого пузыря, до настоящего времени надежных данных в пользу этого предположения не получено [20–22].

Отведение мочи на высоком уровне. Если дренирования мочевого пузыря оказывается недостаточно для дренирования ВМП, следует рассмотреть возможность отведения мочи на высоком уровне. Отведение может оказаться эффективным на фоне рецидивирующих инфекций ВМП, отсутствия улучшения функции почек и/или повышения степени дилатации ВМП, несмотря на адекватное дренирование мочевого пузыря. Выбор метода отведения мочи – петлевой уретеростомии на высоком уровне, кольцевой уретеростомии, концевой уретеростомии, пиелостомии – зависит от предпочтений хирурга, причем каждому методу свойственны свои преимущества и недостатки [23–25].

Рефлюкс при КЗУ встречается очень часто (до 72% случаев) и оказывается двусторонним почти в 32% случаев [26].

Рефлюкс высоких степеней в большинстве случаев сопровождается нарушениями функционирования почки. Однако раннее удаление почечной единицы представляется ненужным, если только она не вызывает развития осложнений. Может потребоваться увеличение емкости мочевого пузыря (аугментация), и в этом случае можно использовать мочеточник [27].

Обязательно следует обеспечить пожизненное наблюдение за такими пациентами, поскольку дисфункция мочевого пузыря встречается достаточно часто, и значительной проблемой оказывается НМ в дневное или ночное время [9, 14]. Дисфункция мочевого пузыря обусловлена недостаточным ощущением степени наполнения и растяжимости мочевого пузыря, нестабильностью детрузора, полиурией (особенно в ночное время), а также их сочетанием. В 10–47% случаев может развиваться терминальная почечная недостаточность [14, 28].

Для таких пациентов операция по трансплантации почки эффективна и безопасна. Ухудшение в основном связано с дисфункцией НМП [29, 30].

Новорожденный с возможными КЗУ, дилатацией ВМП и нарушенной функцией почек

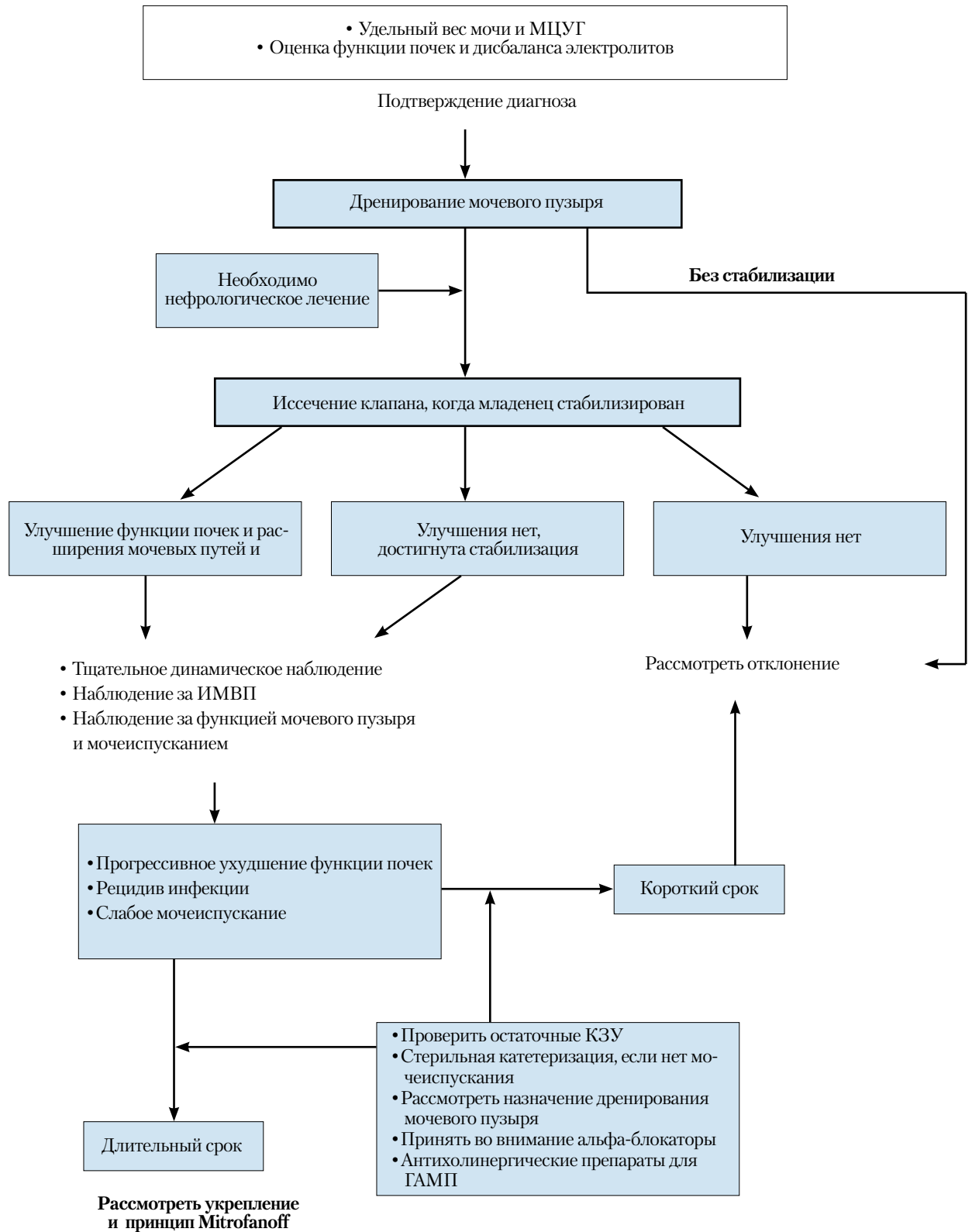


Рис. 4. Алгоритм предоставления информации об оценке, лечении и динамическом наблюдении новорожденных при возможности возникновения КЗУ

18.5. Литература

1. Gunn TR, Mora JD, Pease P. Antenatal diagnosis of urinary tract abnormalities by ultrasonography after 28 weeks' gestation: incidence and outcome. *Am J Obstet Gynecol* 1995;172(2 Pt 1):479–86.
<http://www.ncbi.nlm.nih.gov/pubmed/7856673>
2. Atwell JD. Posterior urethral valves in the British Isles: a multicenter BAPS review. *J Pediatr Surg* 1983;18(1):70–4.
<http://www.ncbi.nlm.nih.gov/pubmed/6834230>
3. Casale AJ. Early ureteral surgery for posterior urethral valves. *Urol Clin North Am* 1990;17(2):361–72.
<http://www.ncbi.nlm.nih.gov/pubmed/2186541>
4. Cromie WJ, Lee K, Houde K, Holmes L. Implications of prenatal ultrasound screening in the incidence of major genitourinary malformations. *J Urol* 2001;165(5):1677–80.
<http://www.ncbi.nlm.nih.gov/pubmed/11342955>
5. Dewan PA, Zappala SM, Ransley PG, Duffy PG. Endoscopic reappraisal of the morphology of congenital obstruction of the posterior urethra. *Br J Urol* 1992;70(4):439–44.
<http://www.ncbi.nlm.nih.gov/pubmed/1450856>
6. Young HH, Frontz WA, Baldwin JC. Congenital obstruction of the posterior urethra. *J Urol* 1919;3:289–365.
<http://www.ncbi.nlm.nih.gov/pubmed/11743334>
7. Rosenfeld B, Greenfield SP, Springate JE, Feld LG. Type III posterior urethral valves: presentation and management. *J Pediatr Surg* 1994;29(1):81–5.
<http://www.ncbi.nlm.nih.gov/pubmed/8120770>
8. Stephens FD, Gupta D. Pathogenesis of the prune belly syndrome. *J Urol* 1994;152(6 Pt 2):2328–31.
<http://www.ncbi.nlm.nih.gov/pubmed/8120770>
9. Churchill BM, McLorie GA, Khoury AE, Merguerian PA, Houle AM. Emergency treatment and longterm follow-up of posterior urethral valves. *Urol Clin North Am* 1990;17(2):343–60.
<http://www.ncbi.nlm.nih.gov/pubmed/2186540>
10. Hoover DL, Duckett JW Jr. Posterior urethral valves, unilateral reflux and renal dysplasia: a syndrome. *J Urol* 1982;128(5):994–7.
<http://www.ncbi.nlm.nih.gov/pubmed/7176067>
11. Rittenberg MH, Hulbert WC, Snyder HM 3rd, Duckett JW. Protective factors in posterior urethral valves. *J Urol* 1988;140(5):993–6.
<http://www.ncbi.nlm.nih.gov/pubmed/3139895>
12. Cuckow PM, Dinneen MD, Risdon RA, Ransley PG, Duffy PG. Long-term renal function in the posterior urethral valves, unilateral reflux and renal dysplasia syndrome. *J Urol* 1997;158(3 Pt 2):1004–7.
<http://www.ncbi.nlm.nih.gov/pubmed/9258130>
13. Kleppe S, Schmitt J, Geipel A, Gembruch U, Hansmann M, Bartmann P, Franke I, Heep A. Impact of prenatal urinomas in patients with posterior urethral valves and postnatal renal function. *J Perinat Med* 2006;34(5):425–8.
<http://www.ncbi.nlm.nih.gov/pubmed/16965232>
14. Smith GH, Canning DA, Schulman SL, Snyder HM 3rd, Duckett JW. The long-term outcome of posterior urethral valves treated with primary valve ablation and observation. *J Urol* 1996;155(5):1730–4.
<http://www.ncbi.nlm.nih.gov/pubmed/8627873>
15. Dinneen MD, Dhillon HK, Ward HC, Duffy PG, Ransley PG. Antenatal diagnosis of posterior urethral valves. *Br J Urol* 1993;72(3):364–9.
<http://www.ncbi.nlm.nih.gov/pubmed/8220998>
16. Freedman AL, Johnson MP, Gonzalez R. Fetal therapy for obstructive uropathy: past, present, future? *Pediatr Nephrol* 2000;14(2):167–76.
<http://www.ncbi.nlm.nih.gov/pubmed/10684370>
17. McLorie G, Farhat W, Khoury A, Geary D, Ryan G. Outcome analysis of vesicoamniotic shunting in a comprehensive population. *J Urol* 2001;166(3):1036–40.
<http://www.ncbi.nlm.nih.gov/pubmed/11490292>
18. Salam MA. Posterior urethral valve: outcome of antenatal intervention. *Int J Urol* 2006;13(10):1317–22.
<http://www.ncbi.nlm.nih.gov/pubmed/17010011>
19. Krahn CG, Johnson HW. Cutaneous vesicostomy in the young child: indications and results. *Urology* 1993;41(6):558–63.
<http://www.ncbi.nlm.nih.gov/pubmed/8516992>
20. Kim YH, Horowitz M, Combs A, Nitti VW, Libretti D, Glassberg KI. Comparative urodynamic findings after primary valve ablation, vesicostomy or proximal diversion. *J Urol* 1996;156(2 Pt 2):673–6.
<http://www.ncbi.nlm.nih.gov/pubmed/8683757>

21. Podesta M, Ruarte AC, Gargiulo C, Medel R, Castera R, Herrera M, Levitt SB, Weiser A. Bladder function associated with posterior urethral valves after primary valve ablation or proximal urinary diversion in children and adolescents. *J Urol* 2002;168(4 Pt 2):1830–5;discussion 1835.
<http://www.ncbi.nlm.nih.gov/pubmed/12352370>
22. Jayanthi VR, McLorie GA, Khoury AE, Churchill BM. The effect of temporary cutaneous diversion on ultimate bladder function. *J Urol* 1995;154(2 Pt 2):889–92.
<http://www.ncbi.nlm.nih.gov/pubmed/7609206>
23. Novak ME, Gonzales ET Jr. Single-stage reconstruction of urinary tract after loop cutaneous ureterostomy. *Urology* 1978;11(2):134–8.
<http://www.ncbi.nlm.nih.gov/pubmed/628990>
24. Sober I. Pelvioureterostomy-en-Y. *J Urol* 1972;107(3):473–5.
<http://www.ncbi.nlm.nih.gov/pubmed/5010719>
25. Williams DI, Cromie WJ. Ring ureterostomy. *Br J Urol* 1975;47(7):789–92.
<http://www.ncbi.nlm.nih.gov/pubmed/1222345>
26. Scott JE. Management of congenital posterior urethral valves. *Br J Urol* 1985;57(1):71–7.
<http://www.ncbi.nlm.nih.gov/pubmed/3971107>
27. Bellinger MF. Ureterocystoplasty: a unique method for vesical augmentation in children. *J Uro* 1993;149(4):811–3.
<http://www.ncbi.nlm.nih.gov/pubmed/8455246>
28. Reinberg Y, de Castano I, Gonzalez R. Influence of initial therapy on progression of renal failure and body growth in children with posterior urethral valves. *J Urol* 1992;148(2 Pt 2):532–3.
<http://www.ncbi.nlm.nih.gov/pubmed/1640516>
29. DeFoor W, Tackett L, Minevich E, McEnery P, Kitchens D, Reeves D, Sheldon C. Successful renal transplantation in children with posterior urethral valves. *J Urol* 2003;170(6 Pt 1):2402–4.
<http://www.ncbi.nlm.nih.gov/pubmed/14634437>
30. Salomon L, Fontaine E, Guest G, Gagnadoux MF, Broyer M, Beurton D. Role of the bladder in delayed failure of kidney transplants in boys with posterior urethral valves. *J Urol* 2000;163(4):1282–5.
<http://www.ncbi.nlm.nih.gov/pubmed/10737529>

19. СОКРАЩЕНИЯ

Неполный список общепринятых сокращений

ВМП – верхние мочевыводящие пути
ГАМП – гиперактивный мочевой пузырь
ГнРГ – рилизинг-гормон гонадотропина
ЕАУ – Европейская ассоциация урологов
ИМВП – инфекции мочевыводящих путей
КЗУ – клапаны задней уретры
КТ – компьютерная томография
ЛГ – лютеинизирующий гормон
ЛМС – лоханочно-мочеточниковый сегмент
МРТ – магнитно-резонансная томография
МЦУГ – цистоуретрография мочеиспускания (микционная цистоуретрография)
НМ – недержание мочи
НМП – нижние мочевыводящие пути
ПКА – канальцевый ацидоз
ПМР – пузырно-мочеточниковый рефлюкс
ПНЛ – перкутанная нефролитотомия
РГЛГ – рилизинг-гормон лютеинизирующего гормона
РИЦ – радиоизотопная цистография
РКИ – рандомизированное контролируемое исследование
РН – рефлюкс-нефропатия
УВЛ – ударно-волновая литотрипсия (дистанционная литотрипсия)
УВС – уретерovesикальное соустье
УЗИ – ультразвуковое исследование
УРС – уретероскопия
ФСГ – фолликулостимулирующий гормон
чХГ – человеческий хорионический гонадотропин
ЭМГ – электромиография
ЭУВЛ – экстракорпоральная ударно-волновая литотрипсия (дистанционная литотрипсия)

DMSA – димеркаптоянтарная (димеркаптосукциновая) кислота
DSD – нарушения полового развития
ESPU – Европейская ассоциация детских урологов
HCTZ – гипотиазид
ICCS (International children's continence society) – Международное общество по проблемам недержания мочи у детей
PTH – паратиреоидный гормон
RIRS – ретроградная внутрипочечная хирургия
TIP – метод тубулязированной рассеченной уретропластики

Конфликт интересов

Все члены группы по составлению клинических рекомендаций по детской урологии предоставили открытый отчет по всем взаимоотношениям, которые они имеют и которые могут быть восприняты как причина конфликта интересов. Эта информация хранится в базе данных Центрального офиса Европейской ассоциации урологов (ЕАУ). Данные рекомендации были созданы при финансовой поддержке ЕАУ. При этом не использовались внешние источники финансирования и поддержки. ЕАУ – некоммерческая организация, финансовые издержки которой ограничиваются административными расходами, а также оплатой поездок и встреч. Авторам рекомендаций ЕАУ не предоставляла гонораров или какой-либо другой компенсации.