

# Опухоли яичка

P. Albers (председатель), W. Albrecht, F. Algaba,  
C. Bokemeyer, G. Cohn-Cedermark, K. Fizazi,  
A. Horwich, M.P. Laguna

Перевод: Е.А. Бурова  
Научное редактирование: М.И. Волкова, Э.Б. Санай



**European  
Association  
of Urology**



# СОДЕРЖАНИЕ

1.	ВВЕДЕНИЕ	4
1.1.	Методы	4
2.	МОРФОЛОГИЧЕСКАЯ КЛАССИФИКАЦИЯ	5
3.	ДИАГНОЗ	5
3.1.	Клинический осмотр	5
3.2.	Визуализация яичка	6
3.3.	Сывороточные опухолевые маркеры на момент постановки диагноза	6
3.4.	Хирургическая ревизия яичка и орхифуникулэктомия	6
3.5.	Органосохраняющие операции	6
3.6.	Морфологическое исследование яичка	7
3.7.	Диагностика и лечение карциномы in situ (ТИН)	7
3.8.	Скрининг	7
4.	СТАДИРОВАНИЕ	7
4.1.	Диагностические исследования	8
4.2.	Сывороточные опухолевые маркеры: период полувыведения после орхифуникулэктомии	8
4.3.	Забрюшинные, средостенные и надключичные лимфатические узлы и внутренние органы	8
4.4.	Стадирование и прогностические классификации	9
4.5.	Прогностические факторы риска	11
5.	ВЛИЯНИЕ НА ФЕРТИЛЬНОСТЬ	12
6.	РЕКОМЕНДАЦИИ ПО ДИАГНОСТИКЕ И СТАДИРОВАНИЮ РАКА ЯИЧКА	12
7.	ЛЕЧЕНИЕ: ГЕРМИНОГЕННЫЕ ОПУХОЛИ СТАДИИ I	12
7.1.	Семинома стадии I	12
7.1.1.	Наблюдение	13
7.1.2.	Адьювантная химиотерапия	13
7.1.3.	Адьювантная лучевая терапия	13
7.1.4.	Забрюшинная лимфаденэктомия (ЗЛАЭ)	14
7.1.5.	Риск-адаптированное лечение	14
7.2.	Рекомендации по лечению семиномы стадии I	14
7.3.	Несеминозные герминогенные опухоли яичка (НГОЯ) стадии I	14
7.3.1.	Наблюдение	14
7.3.2.	Первичная химиотерапия	14
7.3.3.	Различное лечение в зависимости от риска	15
7.3.4.	Забрюшинная лимфаденэктомия	15
7.4.	Клиническая стадия IS с (постоянно) повышенным уровнем опухолевых маркеров	16
7.5.	Рекомендации по лечению НГОЯ стадии I	16
8.	ЛЕЧЕНИЕ: ДИССЕМНИРОВАННЫЕ ГЕРМИНОГЕННЫЕ ОПУХОЛИ	18
8.1.	Диссеминированные опухоли небольшого объема (стадии ПА/В)	18
8.1.1.	Семинома стадии ПА/В	18
8.1.2.	Несеминозные опухоли стадии ПА/В	18
8.2.	Диссеминированные опухоли большого объема	19
8.2.1.	Первичная химиотерапия	19
8.3.	Оценка эффекта терапии и последующее лечение	20
8.3.1.	Оценка эффекта терапии	20
8.3.2.	Удаление резидуальной опухоли	20
8.3.3.	Консолидирующая химиотерапия после хирургического удаления резидуальной опухоли	20

8.4.	Химиотерапия при рецидивах и рефрактерной болезни	21
8.4.1.	Семинома	21
8.4.2.	НГОЯ	21
8.4.3.	Поздние рецидивы (возникающие через 2 года и более после проведения терапии первой линии)	22
8.5.	Хирургия рецидивов	22
8.6.	Лечение больных с метастазами в головной мозг	22
8.7.	Рекомендации по лечению метастатических герминогенных опухолей	22
9.	<b>ДИНАМИЧЕСКОЕ НАБЛЮДЕНИЕ ПОСЛЕ ЛЕЧЕНИЯ</b>	23
9.1.	Общие положения	23
9.2.	Динамическое наблюдение: НГОЯ стадии I	23
9.2.1.	Динамическое наблюдение после орхифуникулэктомии	24
9.2.2.	Динамическое наблюдение после нервосберегающей ЗЛАЭ	24
9.2.3.	Динамическое наблюдение после адъювантной химиотерапии	25
9.3.	Динамическое наблюдение при семиноме стадии I	25
9.3.1.	Динамическое наблюдение после лучевой терапии	25
9.3.2.	Динамическое наблюдение после орхифуникулэктомии	26
9.3.3.	Динамическое наблюдение после адъювантной химиотерапии	26
9.4.	Динамическое наблюдение при стадии II и распространенной (метастатической) болезни	26
10.	<b>СТРОМАЛЬНЫЕ ОПУХОЛИ ЯИЧКА</b>	27
10.1.	Введение	27
10.2.	Методы	27
10.3.	Классификация	27
10.4.	Опухоли из клеток Лейдига	27
10.4.1.	Эпидемиология	27
10.4.2.	Патологическая анатомия опухолей из клеток Лейдига	28
10.4.3.	Диагностика	28
10.4.4.	Лечение	28
10.4.5.	Наблюдение	29
10.5.	Опухоли из клеток Сертоли	29
10.5.1.	Эпидемиология	29
10.5.2.	Патоморфология опухолей из клеток Сертоли	29
10.5.2.1.	Классификация	29
10.5.3.	Диагностика	29
10.5.4.	Лечение	30
10.5.5.	Наблюдение	30
10.6.	Гранулезоклеточные опухоли	30
10.7.	Текома/ксантоматозная тека-клеточная фиброма	30
10.8.	Другие опухоли стромы полового тяжа/гонадной стромы	30
10.9.	Опухоли из герминогенных клеток и клеток гонадной стромы/стромы полового тяжа (гонадобластомы)	31
10.10.	Разные опухоли яичка	31
10.10.1.	По типу эпителиальных опухолей яичника	31
10.10.2.	Опухоли выносящих канальцев и сети яичка	31
10.10.3.	Опухоли (доброкачественные и злокачественные) неспецифической стромы	31
11.	<b>ЛИТЕРАТУРА</b>	31
11.1.	Герминогенные опухоли	31
11.2.	Негерминогенные опухоли	49
12.	<b>СОКРАЩЕНИЯ</b>	52

# 1. ВВЕДЕНИЕ

Доля опухолей яичка составляет от 1 до 1,5% в структуре общей онкологической заболеваемости среди мужчин и 5% всех опухолей уrogenитального тракта. В западных странах регистрируется 3–6 новых случаев заболевания в год на 100 тыс. мужского населения [1, 2]. В 1970–1980-х годах было отмечено увеличение заболеваемости опухолями яичка, особенно в северных европейских странах. За последние 30 лет развилась четкая тенденция к росту заболеваемости опухолями яичка в большинстве развитых стран Северной Америки, Европы и Океании. В то же время наблюдаются необъяснимые различия показателей заболеваемости между соседними странами [3]. По данным программы «Надзор, эпидемиология и конечные результаты», риск среди мужчин США европеоидной расы в 1973–1998 гг. сохранялся на уровне выше среднего только для семиномы [4].

Двустороннее поражение яичек на момент постановки диагноза наблюдается только в 1–2% случаев. Опухоли яичка различаются по гистологическому строению, при этом 90–95% наблюдений приходится на герминогенные опухоли [1]. Пик заболеваемости регистрируется на 3-м десятке жизни для несеиномы и 4-м – для чистой сеиномы. Встречаются случаи семейного рака яичка, особенно среди родных братьев [5].

У пациентов с опухолями яичка описаны определенные генетические изменения. При всех гистологических типах герминогенных опухолей отмечен специфический генетический маркер [изохромосома короткого плеча хромосомы 12 – i(12p)] [5]. Такие же хромосомные изменения выявлены и при внутриканальцевой герминогенной неоплазии (тестикулярная интраэпителиальная неоплазия – ТИН). В 66% случаев при ТИН яичка обнаруживаются альтерации в локусе p53 [6]. Причиной возникновения ТИН и герминогенных опухолей, вероятно, являются нарушения в плюрипотентной программе развития эмбриональных герминогенных клеток (эти нарушения можно идентифицировать по наличию в клетках специфических маркеров, таких как M2A, C-KIT и OCT4/NANOG). Отмечено совпадение механизма развития сеиномы и эмбрионального рака, что продемонстрировано при изучении генной экспрессии и выявлением мРНК альфа-фетопротеина (АФП) при некоторых атипичных сеиномах [7, 8].

К эпидемиологическим факторам риска развития опухолей яичка относятся крипторхизм или неопустившееся яичко в анамнезе, синдром Клайнфелтера, опухоли яичка в анамнезе ближайших родственников (отец, братья), наличие контралатеральной опухоли или ТИН, а также бесплодие [9–14]. Основываясь на некоторых данных, с риском развития герминогенных опухолей яичка связывали высокий рост пациента, хотя этот факт нуждается в дополнительном подтверждении [15].

Опухоли яичка хорошо поддаются лечению. Основными факторами, способствующими этому, являются: точное стадирование на момент постановки диагноза, адекватное и своевременно начатое лечение, основанное на комбинации химиотерапевтических препаратов в сочетании с лучевой терапией и хирургическим лечением или без них, внимательное наблюдение и продолжение лечения в случае возникновения рецидива. В течение последнего десятилетия отмечается сокращение времени, проходящего с момента обращения до постановки диагноза и начала лечения [16]. При лечении опухолей яичка важным является выбор специализированного центра, где это лечение будет проходить. Хотя опухоли начальных стадий могут быть успешно пролечены и в лечебных учреждениях, не относящихся к числу ведущих, частота рецидивов в них выше [17]. Было показано, что общая выживаемость пациентов с несеиномами герминогенными опухолями яичка в группе неблагоприятного прогноза в клиническом исследовании зависела от числа больных, получивших лечение в центре (хуже в центрах, включивших менее 5 пациентов) [18].

## 1.1. Методы

Эти рекомендации являются продолжением ранее опубликованных работ: последние рекомендации Европейской ассоциации урологов (European Association of Urology – EAU) были опубликованы в виде обзора литературы в 2005 г. [19] и как клинические рекомендации EAU, которые были распространены среди членов EAU, в марте 2006 г. Как и издание 2006 г., это издание включает отдельную главу, посвященную стромальным опухолям яичка. В создании данного текста, который основывается на несистематизированном обзоре литературы, опубликованной до октября 2007 г., как в части, посвященной герминогенным опухолям, так и в части о негерминогенных опухолях яичка, приняли участие урологи, химиотерапевты, лучевые терапевты, а также патологоанатом. В настоящие клинические рекомендации были также включены данные метаанализов и рекомендации съезда Европейской объединенной группы по герминогенным опухолям (European Germ Cell Cancer Collaborative Group, IGCCCG), прошедшего в Амстердаме в ноябре 2006 г., а также другие доступные рекомендации [20–27].

Где это возможно, приводится уровень доказательности данных и степень рекомендации (в зависимости от уровня доказательности данных, на которых эта рекомендация основана) [28].

## 2. МОРФОЛОГИЧЕСКАЯ КЛАССИФИКАЦИЯ

Ниже приведена рекомендуемая морфологическая классификация [классификация Всемирной организации здравоохранения (ВОЗ) 2004 г. с изменениями] [29]:

1. **Герминогенные опухоли**
  - Внутриканальцевая герминогенная неоплазия.
  - Семинома (включая опухоли с клетками синцитиотрофобласта).
  - Сперматоцитная семинома (следует указать, имеется ли саркоматозный компонент).
  - Эмбриональная карцинома.
  - Опухоль желточного мешка.
  - Хориокарцинома.
  - Тератома (зрелая, незрелая, со злокачественным компонентом).
  - Смешанные опухоли с наличием более 1 гистологического типа (следует указать процентное содержание каждого компонента).
2. **Опухоли стромы полового тяжа/гонадные стромальные опухоли**
  - Опухоли из клеток Лейдига.
  - Злокачественные опухоли из клеток Лейдига.
  - Опухоли из клеток Сертоли:
    - вариант с высоким содержанием липидов;
    - склерозирующие;
    - крупноклеточные кальцифицирующие.
  - Злокачественные опухоли из клеток Сертоли.
  - Гранулезоклеточные опухоли:
    - взрослого типа;
    - ювенильного типа.
  - Опухоли группы теком-фибром.
  - Другие опухоли стромы полового тяжа/гонадные стромальные опухоли:
    - неполностью дифференцированные;
    - смешанные.
  - Опухоли, содержащие герминогенные клетки и клетки стромы полового тяжа (гонадобластомы).
3. **Разные неспецифические стромальные опухоли**
  - Яичниковые эпителиальные опухоли.
  - Опухоли собирательных протоков и сети яичка.
  - Опухоли (доброкачественные и злокачественные) неспецифической стромы.

## 3. ДИАГНОЗ

### 3.1. Клинический осмотр

Опухоли яичка, как правило, встречаются у молодых мужчин на 3–4-м десятилетии их жизни. Обычно заболевание манифестирует появлением безболезненного одностороннего образования в мошонке или случайно обнаруженным образованием в мошонке [30]. Приблизительно в 20% случаев первым симптомом болезни является боль в мошонке, и более 27% пациентов с опухолями яичка могут ощущать локальную боль [1].

Иногда травма мошонки способствует выявлению опухоли яичка. Гинекомастия встречается в 7% случаев и более характерна для несеминозных опухолей. Боль в спине или в боку регистрируется в 11% случаев [16]. Развитию опухоли яичка может предшествовать уменьшение его в размерах [31].

Приблизительно в 10% случаев опухоль яичка имитирует орхиэпидидимит, что приводит к отсрочке установления правильного диагноза [1, 2]. Поэтому при любых подозрительных случаях необходимо проводить ультразвуковое исследование (УЗИ). При клиническом обследовании мошонки можно выявить характерные признаки образования. Одновременно с этим всегда следует проводить общий осмотр, чтобы не пропустить возможные отдаленные метастазы (надключичные), пальпируемое образование в брюшной полости или гинекомастию. Всем пациентам с образованием в мошонке должен быть поставлен правильный диагноз [32].

### 3.2. Визуализация яичка

В настоящее время для того, чтобы подтвердить наличие образования в яичке и исследовать контралатеральное яичко, применяется диагностическое УЗИ. Чувствительность данного метода в обнаружении опухолей яичка достигает почти 100%, кроме того, метод позволяет определить локализацию образования — внутри или вне яичка [33]. Данное исследование — недорогое, но если наличие опухоли клинически очевидно, в его проведении нет необходимости [34]. УЗИ мошонки нужно выполнять всем молодым мужчинам без пальпируемых образований в яичках, но с наличием забрюшинных или висцеральных образований, повышенным уровнем сывороточного хорионического гонадотропина человека (ХГЧ) или АФП [35–38]. Также данный диагностический метод рекомендуется для наблюдения за контралатеральным яичком у пациентов группы риска [39].

Магнитно-резонансная томография (МРТ) обладает более высокой чувствительностью и специфичностью по сравнению с УЗИ в диагностике опухолей [40–42] и позволяет дифференцировать семиномы от несеминомных опухолей.

МРТ мошонки обладает 100% чувствительностью и 95–100% специфичностью [43], но высокая стоимость данного метода не оправдывает его использования для установления диагноза.

### 3.3. Сывороточные опухолевые маркеры на момент постановки диагноза

Сывороточные опухолевые маркеры являются прогностическими факторами. Они используются как в диагностике, так и при стадировании [44]. Необходимо определять следующие маркеры:

- АФП (продуцируется клетками желточного мешка);
- ХГЧ (экспрессируется трофобластом).

У пациентов с метастатической болезнью рекомендуется дополнительно определять уровень лактатдегидрогеназы (ЛДГ) (маркер тканевой деструкции). Увеличение уровней этих маркеров встречается в 51% случаев опухолей яичка [16, 30]. АФП повышен у 50–70%, ХГЧ — у 40–60% пациентов с несеминомными герминогенными опухолями яичка (НГОЯ). Увеличение уровня 1 или 2 маркеров наблюдается примерно в 90% случаев НГОЯ. Повышенный уровень ХГЧ обнаруживается на момент диагностики семиномы или увеличивается в течение болезни у 30% пациентов [45, 46].

ЛДГ является менее специфическим маркером, его концентрация пропорциональна объему опухоли. Его уровень может быть повышенным у 80% пациентов с отдаленными метастазами рака яичка [45]. Следует заметить, что нормальный уровень маркеров не исключает диагноза герминогенной опухоли. Среди других изученных маркеров выделяется плацентарная щелочная фосфатаза (ПЩФ), ее можно использовать при динамическом наблюдении пациентов с чистой семиномой. В специализированных центрах доступны цитогенетические и молекулярные маркеры, но к настоящему моменту они используются только в рамках научных исследований. Измерение уровня сывороточных АФП, ХГЧ и ЛДГ (при диссеминированных опухолях) является обязательным, в то время как ПЩФ — возможным.

### 3.4. Хирургическая ревизия яичка и орхифунгулэктомия

У всех пациентов с подозрением на образование яичка следует проводить хирургическую ревизию яичка с выведением последнего вместе с оболочками в операционную рану. При обнаружении опухоли должна быть выполнена немедленная орхифунгулэктомия. При этом семенной канатик должен быть пересечен и перевязан непосредственно у внутреннего пахового кольца. Если диагноз неясен, производится биопсия яичка с последующим срочным гистологическим исследованием.

При диссеминированном опухолевом процессе и метастазах, представляющих непосредственную угрозу жизни, современной лечебной тактикой является немедленное начало химиотерапии. В подобной ситуации орхифунгулэктомия может быть отложена до наступления клинической стабилизации.

### 3.5. Органосохраняющие операции

Несмотря на то, что выполнение органосохраняющей операции в случае отсутствия опухоли во втором яичке не показано, в особых случаях попытка ее выполнения все же может быть предпринята при условии соблюдения всех необходимых мер предосторожности.

Органосохраняющая операция может выполняться при синхронных билатеральных опухолях яичка, метасинхронных билатеральных опухолях или при опухоли единственного яичка больным с нормальным предоперационным уровнем тестостерона, объемом опухоли менее 30% объема яичка и технической возможности ее радикального удаления. В таких случаях часто (по крайней мере в 82% наблюдений) встречается ТИН, и всем этим пациентам на том или ином этапе лечения следует проводить адъювантную лучевую терапию (20 Гр) [47].

Лучевая терапия приводит к бесплодию. Кроме того, после облучения единственного яичка увеличивается риск отсроченной лейдиоглобулярной недостаточности [48]. Лучевую терапию можно отложить у фертильных пациентов, желающих завести детей. Данная тактика должна быть тщательно обсуждена с пациентом, а операция должна выполняться в специализированном центре, имеющем опыт подобных вмешательств [49, 50].

### 3.6. Морфологическое исследование яичка

Обязательные патологоанатомические требования:

- Макроскопические особенности: сторона, размер яичка, максимальный размер опухоли, макроскопические особенности придатка, семенного канатика и влагиалищной оболочки.
- Подготовка гистологических препаратов: срезы яичка площадью 1 см<sup>2</sup>, которые выполняются через каждый сантиметр максимального диаметра опухоли, включая макроскопически нормальную паренхиму (если таковая присутствует), белочную оболочку и придаток, с отбором подозрительных участков. Кроме того, должны исследоваться по крайней мере 1 проксимальный и 1 дистальный срезы семенного канатика, а также все подозрительные в отношении опухолевого поражения участки.
- Микроскопические особенности и постановка диагноза: определяется гистологический тип опухоли (указываются отдельные компоненты согласно классификации ВОЗ 2004 г. и их процентное содержание в опухоли) [29]:
  - наличие или отсутствие перитуморальной венозной или лимфатической инвазии;
  - наличие или отсутствие инвазии в белочную, влагиалищную оболочку, сеть яичка, придаток или семенной канатик;
  - наличие или отсутствие внутриканальцевой герминогенной неоплазии (ТИН) в паренхиме вне опухоли.
- Категория pT по классификации TNM 2002 г.
- Иммуногистохимические исследования: при семиноме и смешанных герминогенных опухолях, АФП и ХГЧ.

В сомнительных случаях рекомендуются следующие иммуногистохимические маркеры:

- при семиноме: цитокератины (САМ 5.2), PLAP, С-KIT;
- при внутриканальцевой герминогенной неоплазии: PLAP, С-KIT;
- другие рекомендуемые маркеры: хромогранин А (Сg А), Ki-1 (MIB-1).

### 3.7. Диагностика и лечение карциномы *in situ* (ТИН)

Для исключения ТИН было предложено выполнять биопсию контралатерального яичка [51]. Несмотря на то что в некоторых странах биопсия второго яичка является общепринятой практикой, низкая частота встречаемости ТИН и контралатеральных метастатических опухолей яичка (до 9 и 2,5% соответственно) [52, 53], побочные эффекты лечения ТИН и тот факт, что большинство метастатических опухолей выявляются на ранних стадиях, ставят под сомнение целесообразность выполнения рутинной биопсии контралатерального яичка всем пациентам [54–56]. До сих пор не существует единого мнения по поводу того, всегда ли нужно исключать ТИН контралатерального яичка. Тем не менее биопсию второго яичка все же следует предлагать пациентам группы высокого риска по контралатеральной ТИН с размером яичка менее 12 мл, крипторхизмом в анамнезе или нарушениями сперматогенеза (1–3 балла по шкале Джонсона). Пациентам старше 40 лет выполнять биопсию контралатерального яичка не требуется [57–62]. Для увеличения диагностической чувствительности предпочтительна двойная биопсия.

При обнаружении ТИН лечением выбора является локальная лучевая терапия [в разовой очаговой дозе 2 Гр до суммарной очаговой дозы (СОД) 20 Гр]. Лечение может привести к бесплодию, о чем пациенты должны быть проинформированы до начала терапии [54, 63]. Поздним осложнением лучевой терапии по поводу ТИН также является снижение функциональной активности клеток Лейдига и уменьшение продукции тестостерона [49]. Лучевую терапию можно отложить у пациентов детородного возраста, желающих завести детей [59].

### 3.8. Скрининг

На сегодняшний день польза скрининговых программ не доказана, однако было показано, что стадия и прогноз заболевания непосредственно связаны с ранней диагностикой. При наличии клинических факторов риска рекомендуется регулярное самообследование.

## 4. СТАДИРОВАНИЕ

Для определения наличия метастатической или скрытой метастатической болезни необходимо оценить период полувыведения сывороточных опухолевых маркеров, состояние путей лимфатического оттока и исключить присутствие висцеральных метастазов.

Исходя из этого нужно обязательно оценивать:

- периоды полувыведения сывороточных опухолевых маркеров после орхифуникулэктомии;
- состояние брюшинных и надключичных лимфатических узлов, а также печени;

- наличие или отсутствие вовлечения лимфатических узлов средостения и метастазов в легких;
- состояние головного мозга и костной системы при наличии любыхстораживающих симптомов.

#### 4.1. Диагностические исследования

Общедоступные на сегодняшний день методы исследования включают в себя:

- периодические анализы крови на опухолевые маркеры;
- рентгенографию органов грудной клетки;
- компьютерную томографию (КТ) органов грудной клетки, брюшной полости и малого таза;
- УЗИ органов брюшной полости и забрюшинного пространства;
- МРТ;
- позитронно-эмиссионную томографию (ПЭТ);
- другие специальные исследования в зависимости от клинической ситуации.

#### 4.2. Сывороточные опухолевые маркеры: периоды полувыведения после орхифуникулэктомии

Средние периоды полувыведения АФП и ХГЧ составляют 5–7 дней и 2–3 дня соответственно [45]. Для оценки периода полувыведения опухолевых маркеров их уровень следует определять повторно после орхифуникулэктомии. У пациентов с клинической стадией I за снижением маркеров нужно следить вплоть до нормализации их уровня. Концентрация маркеров после орхифуникулэктомии важна для последующей оценки риска по классификации Международной объединенной группы по герминогенным опухолям (International Germ Cell Cancer Collaborative Group – IGCCCG). Сохранение повышенного уровня опухолевых маркеров после орхифуникулэктомии может свидетельствовать в пользу метастатической болезни (макро- или микроскопической), однако нормализация их уровня после удаления первичной опухоли не исключает наличия метастазов. На фоне химиотерапии уровень маркеров должен снижаться, сохранение повышенного уровня имеет неблагоприятное прогностическое значение.

#### 4.3. Забрюшинные, средостенные и надключичные лимфатические узлы и внутренние органы

Лучшим методом оценки состояния забрюшинных и средостенных лимфатических узлов является КТ, надключичных лимфатических узлов – клиническое обследование.

При различных размерах забрюшинных лимфатических узлов чувствительность КТ в оценке их состояния колеблется от 70 до 80%. Чувствительность и предсказательная ценность отрицательного ответа увеличиваются, если пораженными считаются лимфатические узлы в зонах метастазирования рака яичка размером более 3 мм [62]. Показатели диагностической ценности КТ несколько ниже при I и II стадиях [63, 64], ошибки стадирования в сторону понижения при этих стадиях наблюдаются в 25–30% случаев [65]. Чувствительность компьютерных томографов новых поколений, по всей видимости, остается такой же.

При оценке состояния забрюшинных лимфатических узлов МРТ обеспечивает результаты, схожие с КТ [66]. Главными аргументами против рутинного использования МРТ являются его высокая стоимость и ограниченная доступность. Тем не менее МРТ может быть полезной в случаях, когда КТ и УЗИ органов брюшной полости и малого таза неубедительны [66], КТ противопоказана из-за аллергии к контрастному веществу либо врач или пациент обеспокоены лучевой нагрузкой. МРТ считается необязательным исследованием, на сегодняшний день оснований для ее систематического применения с целью стадирования нет.

Рентгенография легких представляет собой рутинный метод исследования органов грудной клетки. Если КТ органов брюшной полости и малого таза при семиноме не выявляет поражения, то для исследования органов грудной клетки достаточно выполнить рентгенографию легких в прямой и боковой проекциях [67]. КТ легких – самый чувствительный метод оценки состояния органов грудной клетки и средостенных лимфатических узлов. Это исследование приходится рекомендовать всем пациентам с НГОЯ, потому что в 10% случаев возможно обнаружение мелких субплевральных метастазов, не визуализируемых при рентгенографии [1]. КТ обладает высокой чувствительностью, но низкой специфичностью [66]. КТ органов грудной клетки обязательна для всех пациентов с НГОЯ и больных семиномой, у которых при КТ органов брюшной полости и малого таза обнаружены метастазы [67].

Не существует достаточных оснований для назначения ПЭТ с 2-фтор-18-2-дезоксид-Д-глюкозой (ФДГ-ПЭТ) для стадирования опухолей яичка. Метод рекомендован для обследования больных семиномой при наличии любых резидуальных образований через 4 нед и более после окончания химиотерапии с целью определения дальнейшей тактики – наблюдения или продолжения лечения [68–71].

Другие исследования, такие как КТ головного и спинного мозга, сканирование костей скелета, УЗИ печени, должны назначаться при подозрении на метастатическое поражение данных органов. КТ или МРТ головного мозга показаны больным НГОЯ с распространенными метастазами в легких. В табл. 1 приведены исследования, которые рекомендуется выполнять с целью стадирования.



**Таблица 1. Исследования, которые рекомендуется проводить с целью стадирования при постановке диагноза**

Исследование	Рекомендации уровня В	Рекомендации уровня С
Сывороточные опухолевые маркеры	АФП ХГЧ ЛДГ (при диссеминированных опухолях)	
КТ органов брюшной полости и малого таза	Всем пациентам	Астеничным подросткам
Рентгенография грудной клетки	При семиноме*	
КТ грудной клетки	При несеминомных герминогенных опухолях	
УЗИ яичек	При подозрении на наличие опухоли и отсутствии патологии при пальпации	
МРТ	При сомнительных результатах КТ органов брюшной полости	Во всех случаях
ФДГ-ПЭТ**	При резидуальных образованиях при семиноме	
Другие	При необходимости	

**Рекомендованные последующие исследования**

Оценка фертильности (должна быть предложена)	Уровень общего тестостерона, ЛГ, ФСГ, спермограмма, консервация спермы в банке
--	--

ЛГ – лютеинизирующий гормон; ФСГ – фолликулостимулирующий гормон.

\*При отрицательном результате показана КТ брюшной полости и малого таза.

\*\*На сегодняшний день показаний к проведению ФДГ-ПЭТ на момент постановки диагноза нет.

**4.4. Стадирование и прогностические классификации**

Система стадирования, рекомендуемая в настоящем тексте, – это классификация TNM 2002 г. Международного противоракового союза (UICC) (табл. 2) [72]. Она включает:

- определение анатомического распространения болезни;
- оценку сывороточных опухолевых маркеров, включая минимальный уровень ХГЧ, АФП и ЛДГ после орхифуникулэктомии (категория S);
- точное определение регионарных лимфатических узлов;
- некоторые изменения в категории N, связанные с размером лимфатических узлов.

**Таблица 2. Классификация TNM рака яичка (UICC, 2002 г., 6-е издание) [72]**

**pT – первичная опухоль<sup>1</sup>**

pTX – недостаточно данных для оценки первичной опухоли (см. примечание 1)

pT0 – первичная опухоль не определяется (например, рубец в яичке по данным гистологического исследования)

pTis – внутриканальцевая герминогенная неоплазия (карцинома *in situ*)

pT1 – опухоль не выходит за пределы яичка и его придатка, без инвазии в кровеносные и лимфатические сосуды; опухоль может врастать в белочную оболочку яичка, но не во влагалищную оболочку

pT2 – опухоль не выходит за пределы яичка и его придатка, с инвазией в кровеносные или лимфатические сосуды или прорастает белочную оболочку яичка и врастает во влагалищную оболочку

pT3 – опухоль распространяется на семенной канатик

pT4 – опухоль распространяется на мошонку

**N – регионарные лимфатические узлы (клиническая оценка)**

NX – недостаточно данных для оценки состояния регионарных лимфатических узлов

N0 – нет признаков метастатического поражения регионарных лимфатических узлов

N1 – имеются метастазы в одном или нескольких лимфатических узлах размером до 2 см в наибольшем измерении

N2 – имеются метастазы в одном или нескольких лимфатических узлах, наибольший размером от 2 до 5 см в наибольшем измерении

N3 – имеются один или несколько метастазов в лимфатических узлах размером более 5 см в наибольшем измерении

**pN – регионарные лимфатические узлы (патоморфологическая оценка)**

pNX – недостаточно данных для оценки регионарных лимфатических узлов

pN0 – метастазы в регионарных лимфатических узлах отсутствуют

pN1 – имеются метастазы размером до 2 см в наибольшем измерении с поражением до 5 узлов  
 pN2 – имеются метастазы размером от 2 до 5 см в наибольшем измерении, метастазы размером до 2 см с поражением более 5 узлов или признаки распространения опухоли за пределы узла  
 pN3 – метастаз в лимфатическом узле размером более 5 см в наибольшем измерении

#### **M – отдаленные метастазы**

MX – недостаточно данных для оценки наличия отдаленных метастазов  
 M0 – нет признаков наличия отдаленных метастазов  
 M1 – имеются отдаленные метастазы  
 M1a – метастатическое поражение нерегионарных лимфатических узлов или легких  
 M1b – отдаленные метастазы в других органах

#### **S – сывороточные опухолевые маркеры**

SX – исследование уровня сывороточных маркеров недоступно или не проводилось  
 S0 – уровни маркеров соответствуют норме

	<b>ЛДГ (Ед/л)</b>	<b>ХГЧ (мМЕ/мл)</b>	<b>АФП (нг/мл)</b>
S1	<1,5хN и	<5000 и	<1000
S2	1,5–10хN или	5000–50 000 или	1000–10 000
S3	>10хN или	>50 000 или	>10 000

N – верхняя граница нормы уровня ЛДГ.

*1За исключением стадий pTis и pT4, при которых иногда можно установить стадию без выполнения орхифуникулэктомии, местная распространенность опухоли определяется на основании патоморфологического исследования после орхифуникулэктомии; см. pT. В других случаях если орхифуникулэктомия не выполнялась, указывается категория TX.*

Согласно классификации TNM 2002 г. стадия I опухолей яичка включает следующие подстадии:

Стадия IA	pT1	N0	M0	S0
Стадия IB	pT2, pT3 или pT4	N0	M0	S0
Стадия IS	Любая pT/TX	N0	M0	S1–3

При стадии IA у пациента имеется первичная опухоль, ограниченная яичком и его придатком, без микроскопических признаков сосудистой или лимфатической инвазии, без метастазов при клиническом и радиологическом обследовании, с нормальными уровнями сывороточных опухолевых маркеров после орхифуникулэктомии. Снижение уровней опухолевых маркеров у пациентов с клинической стадией I следует проследивать до их нормализации. При стадии IB пациенты имеют локально более распространенную опухоль, но без признаков метастатической болезни. При стадии IS пациенты имеют стабильно повышенные (и обычно увеличивающиеся) уровни опухолевых маркеров после орхифуникулэктомии, что свидетельствует в пользу субклинической метастатической болезни (или, возможно, наличия герминовой опухоли в оставшемся яичке). Если после орхифуникулэктомии уровни опухолевых маркеров снижаются согласно ожидаемому периоду полураспада, за пациентами обычно наблюдают до их нормализации.

В крупных популяционных исследованиях у 75–80% пациентов с семиномой и у 55% больных НГОЯ диагностируется стадия заболевания I [73, 74]. Истинная стадия IS (стабильно повышенные или увеличивающиеся уровни опухолевых маркеров после орхифуникулэктомии) обнаруживается примерно у 5% пациентов с НГОЯ. Если пациентам со стадией IS выполнять забрюшинную лимфаденэктомию (ЗЛАЭ) с диагностической целью, почти во всех случаях будет выявлена патоморфологическая стадия II (pN+) [1, 2, 5, 73].

В 1997 г. IGCCCG разработала прогностическую классификацию метастатических опухолей яичка, основанную на выявлении некоторых независимых клинических факторов неблагоприятного прогноза. Эта классификация была включена в классификацию TNM. Для разделения пациентов на группы благоприятного, промежуточного и неблагоприятного прогноза в ней учитываются гистологическая структура опухоли, локализация первичной опухоли, локализация метастазов и концентрация маркеров в сыворотке крови до химиотерапии (табл. 3) [75].

**Таблица 3. Классификация метастатических герминогенных опухолей Международной объединенной группы по герминогенным опухолям (IGCCG), основанная на прогностических факторах**

<b>Группа благоприятного прогноза</b>	
<i>Несеминозные опухоли (56% случаев)</i>	
5-летняя безрецидивная выживаемость 89%	локализация первичной опухоли в яичке или забрюшинно
5-летняя общая выживаемость 92%	отсутствие нелегочных висцеральных метастазов АФП < 1000 нг/мл ХГЧ < 5000 МЕ/л (1000 нг/мл) ЛДГ < 1,5 × ВГН*
<i>Семинома (90% случаев)</i>	
5-летняя безрецидивная выживаемость 82%	любая локализация первичной опухоли
5-летняя общая выживаемость 86%	отсутствие нелегочных висцеральных метастазов нормальный уровень АФП любой уровень ХГЧ любой уровень ЛДГ
<b>Группа промежуточного прогноза</b>	
<i>Несеминозные опухоли (28% случаев)</i>	
5-летняя безрецидивная выживаемость 75%	локализация первичной опухоли в яичке или забрюшинно
5-летняя общая выживаемость 80%	отсутствие нелегочных висцеральных метастазов АФП > 1000, но < 10 000 нг/мл либо ХГЧ > 5000, но < 50 000 МЕ/л либо ЛДГ > 1,5, но < 10 × ВГН*
<i>Семинома (10% случаев)</i>	
5-летняя безрецидивная выживаемость 67%	любая локализация первичной опухоли
5-летняя общая выживаемость 72%	наличие нелегочных висцеральных метастазов нормальный уровень АФП любой уровень ХГЧ любой уровень ЛДГ
<b>Группа неблагоприятного прогноза</b>	
<i>Несеминозные опухоли (16% случаев)</i>	
5-летняя безрецидивная выживаемость 41%	локализация первичной опухоли в средостении
5-летняя общая выживаемость 48%	наличие нелегочных висцеральных метастазов АФП > 10 000 нг/мл, либо ХГЧ > 50 000 МЕ/л (10 000 нг/мл), либо ЛДГ > 10 × ВГН*
<i>Семинома</i>	
Пациенты с семиномой в группу плохого прогноза не включаются	

\*ВГН – верхняя граница нормы.

#### **4.5. Прогностические факторы риска**

При многофакторном анализе наиболее важными факторами риска развития рецидива семиномы стадии I оказались размер первичной опухоли более 4 см и инвазия сети яичка [20].

В случае несеминозных опухолей клинической стадии I наиболее важным фактором риска наличия микрометастазов является инфильтрация опухолью кровеносных или лимфатических сосудов. Проллиферативная активность клеток опухоли яичка и процентное содержание в ней эмбрионального рака служат дополнительными прогностическими факторами, позволяющими повысить предсказательную ценность положительного и отрицательного ответа при оценке микрососудистой инвазии [76, 77].

В табл. 4 представлены значимые патоморфологические прогностические факторы при опухолях стадии I и клинические факторы риска при метастатической болезни.

Таблица 4. Прогностические факторы при опухолях яичка

	При семиноме	При несеминозных опухолях
<b>Патоморфологические (при опухолях стадии I)</b>		
Гистологический тип	<ul style="list-style-type: none"> <li>• Размер первичной опухоли (более 4 см)</li> <li>• Инвазия сети яичка</li> </ul>	<ul style="list-style-type: none"> <li>• Инфильтрация кровеносных или лимфатических сосудов или перитуморальная инвазия</li> <li>• Проллиферативная активность более 70%</li> <li>• Доля эмбрионального рака более 50%</li> </ul>
<b>Клинические (при метастатической болезни)</b>		
	<ul style="list-style-type: none"> <li>• Локализация первичной опухоли</li> <li>• Увеличение уровней опухолевых маркеров</li> <li>• Наличие нелегочных висцеральных метастазов</li> </ul>	

## 5. ВЛИЯНИЕ НА ФЕРТИЛЬНОСТЬ

У пациентов с опухолями яичка часто обнаруживаются нарушения спермограммы. Кроме того, химио- и лучевая терапия тоже могут оказывать негативное влияние на фертильность. У больных репродуктивного возраста перед началом лечения следует оценить фертильную функцию, включая определение уровня тестостерона, лютеинизирующего (ЛГ) и фолликулостимулирующего (ФСГ) гормонов, а также спермограмму. Пациентов следует проинформировать о возможности криоконсервации спермы. Если требуется криоконсервация спермы, ее можно провести до или после орхифуникулэктомии, но в любом случае обязательно до начала химиотерапии [48, 78–84].

В случае двусторонней орхифуникулэктомии, а также при низком уровне тестостерона после лечения ТИН необходима пожизненная заместительная терапия тестостероном [85]. Детальная информация, касающаяся данного вопроса, содержится в руководстве ЕАУ по мужскому бесплодию.

## 6. РЕКОМЕНДАЦИИ ПО ДИАГНОСТИКЕ И СТАДИРОВАНИЮ РАКА ЯИЧКА

1. Обязательным является УЗИ яичка (уровень рекомендации В).
2. Для подтверждения диагноза и определения местной распространенности опухоли (категории pT) необходимы орхифуникулэктомия и патологоанатомическое исследование яичка (уровень рекомендации В). При диссеминации опухоли, угрожающей жизни больного, химиотерапию следует начинать до выполнения орхифуникулэктомии.
3. С целью стадирования и определения прогностической группы следует до и после орхифуникулэктомии определять уровень сывороточных опухолевых маркеров (АФП, ХГЧ, при наличии метастазов – ЛДГ) (уровень рекомендации В).
4. При опухолях яичка необходимо оценивать состояние забрюшинных, средостенных и надключичных лимфатических узлов, а также состояние внутренних органов. КТ грудной клетки при семиноме необязательна, если не поражены забрюшинные лимфатические узлы (уровень рекомендации В).

## 7. ЛЕЧЕНИЕ: ГЕРМИНОГЕННЫЕ ОПУХОЛИ СТАДИИ I

### 7.1. Семинома стадии I

Несмотря на отсутствие проявлений болезни по данным современных методов обследования, у 15–20% больных семиномой стадии I имеются микрометастазы, обычно локализующиеся в забрюшинных лимфатических узлах и в дальнейшем приводящие к рецидиву заболевания, если лечение ограничивается только орхифуникулэктомией [86].

### **7.1.1. Наблюдение**

В течение последнего десятилетия было проведено несколько проспективных нерандомизированных исследований по изучению динамического наблюдения. В самое большое исследование, Канада, было включено более 1500 больных [87]. В предыдущем метаанализе, основанном на данных 4 работ, 5-летняя безрецидивная выживаемость составила 82,3%. Риск развития рецидива в группе из 1559 неотобранных пациентов госпиталя принцессы Маргарет (Princess Margaret Hospital) составил 16,8%. Риск возникновения рецидива в течение 5 лет составляет от 15 до 20%. Большинство рецидивов первично выявляются в лимфатических узлах, расположенных ниже диафрагмы [86, 88–90].

Одним из возможных методов лечения рецидива семиномы, выявленного в ходе динамического наблюдения, является химиотерапия, назначаемая согласно группе по классификации IGCCCG. Однако в связи с небольшим объемом поражения на момент выявления рецидива в 70% случаев достаточно проведения только лучевой терапии. Рецидивы после облучения, требующие дальнейшей химиотерапии, возникают только у 20% этих больных.

Общая специфическая выживаемость пациентов с I стадией семиномы при динамическом наблюдении в специализированных центрах составляет 97–100% [89, 90]. Главным недостатком этого метода является необходимость более тщательного наблюдения с регулярным радиологическим исследованием забрюшинных лимфатических узлов по крайней мере в течение 5 лет после орхифуниктуэктомии. Это сравнимо с очень низким риском развития поддиафрагмального рецидива после адъювантной лучевой терапии.

Существует небольшой, но клинически значимый риск рецидивирования при I стадии семиномы через 5 лет и более после орхифуниктуэктомии, что говорит в пользу необходимости дальнейшего наблюдения этих больных [88]. При сравнении стоимости наблюдения со стоимостью проведения лучевой терапии первое оказывается дороже [91], но оценки варьируют в зависимости от плана обследований, проводимых в ходе динамического наблюдения [92, 93].

### **7.1.2. Адъювантная химиотерапия**

Совместное клиническое испытание Совета по медицинским исследованиям (Medical Research Council, MRC) и Европейской организации по исследованию и лечению опухолей (European Organization for Research and Treatment of Cancer, EORTC) (MRC TE 19), сравнивающее эффективность одного курса карбоплатина [площадь под кривой (AUC) 7] и адъювантной лучевой терапии, не показало значительных различий в частоте возникновения рецидивов, времени до прогрессирования и выживаемости при медиане наблюдения 4 года [94]. Поэтому адъювантная терапия карбоплатином может быть альтернативой лучевой терапии или динамическому наблюдению при I стадии семиномы [89, 90, 94]. Два курса адъювантной химиотерапии карбоплатином еще более снижают риск развития рецидива до 1–3% [95, 96], но данных по отдаленным результатам применения двух курсов пока недостаточно.

### **7.1.3. Адъювантная лучевая терапия**

Клетки семиномы чрезвычайно чувствительны к облучению. Проведение адъювантной лучевой терапии средними дозами (в СОД 20–24 Гр) на парааортальную область или парааортальную и ипсилатеральную подвздошную зоны (поле облучения в виде «хоккейной клюшки» или «собачьей ноги») снижает риск рецидива до 1–3% [97–100]. После современной лучевой терапии почти все рецидивы развиваются вне полей облучения (в наддиафрагмальных лимфатических узлах или в легких) [97, 100]. Основываясь на результатах большого рандомизированного исследования MRC, сравнивавшего лучевую терапию только на парааортальную зону с терапией на область «хоккейной клюшки», S. Fossa и соавт. [97, 98] в качестве стандарта адъювантного лечения пациентов с семиномой стадии I (T1–3) и нормальным лимфооттоком рекомендуют облучение только парааортальной области. Острая токсичность была меньше, а количество сперматозоидов в течение первых 18 мес значительно выше после облучения парааортальной зоны в сравнении с традиционным полем в форме «хоккейной клюшки». При этом риск развития рецидива в подвздошных лимфатических узлах после облучения только парааортального поля составил 2% (все случаи – с правой стороны), а после облучения поля в форме «хоккейной клюшки» – 0%. Другой возможной локализацией рецидивов являются ворота левой почки. Облучение парааортального поля следует проводить соответственно стороне первичной опухоли. Адъювантная лучевая терапия наддиафрагмальных лимфатических узлов при стадии I семиномы не показана.

Что касается дозы облучения, MRC недавно завершил большое рандомизированное исследование по сравнению эффективности адъювантной лучевой терапии до СОД 20 и 30 Гр при семиноме стадии I, которое показало эквивалентность обеих доз в отношении частоты рецидивов [98]. Частота тяжелых отдаленных лучевых осложнений составляет менее 2%. Умеренная хроническая гастроинтестинальная токсичность развивается у 5% пациентов, а умеренная острая гастроинтестинальная токсичность – у 60% [97]. Главным фактором, сдерживающим применение лучевой терапии, является возможное повышение риска развития вторичных негерминогенных опухолей [101–104]. Лучевое воздействие на контралатеральное яичко, вероятно, можно снизить экранированием мошонки [104]. На сегодняшний день оценить

частоту отдаленных осложнений после адъювантной лучевой терапии у больных семиномой стадии I сложно, так как в предшествующих исследованиях использовались большие поля облучения, большие дозы облучения, а также сочетание лучевой терапии с назначением алкилирующих препаратов.

#### **7.1.4. Забрюшинная лимфаденэктомия (ЗЛАЭ)**

В проспективном нерандомизированном исследовании, сравнивавшем адъювантную лучевую терапию и ЗЛАЭ после орхифуникулэктомии при семиноме клинической стадии I, продемонстрирована тенденция к повышенному риску развития рецидива (9,5%) после ЗЛАЭ. В связи с этим ЗЛАЭ не рекомендуется при семиноме стадии I [105].

#### **7.1.5. Риск-адаптированное лечение**

Основываясь на наличии или отсутствии инвазии в сеть яичка и размерах первичной опухоли (< 4 см или > 4 см), пациентов с семиномой стадии I можно разделить на группы низкого и высокого риска развития рецидива. Частота рецидивирования у пациентов в группе с обоими факторами риска и без таковых составляет 32 и 12% соответственно. Эти факторы риска были выявлены в ходе метаанализа ретроспективных исследований [20]. Проспективное исследование, основанное на данных факторов риска (наблюдение в группе пациентов без факторов риска; 2 курса карбоплатина AUC 7 в группе пациентов с 2 факторами риска) подтвердило эффективность подхода к лечению, основанного на оценке риска. Согласно ранним результатам риск развития рецидива в течение 5 лет у пациентов без факторов риска, находившихся под наблюдением, составляет 6%, а в группе высокого риска, пациентам которой назначали карбоплатин, – 3,3% [106].

### **7.2. Рекомендации по лечению сеиномы стадии I**

1. Наблюдение (при наличии технических возможностей и согласия пациента следовать врачебным рекомендациям) (уровень рекомендации В).
2. Химиотерапия карбоплатином (1 курс в дозе AUC 7) может быть рекомендована как альтернатива лучевой терапии и наблюдению (уровень рекомендации А).
3. Адъювантная лучевая терапия на парааортальную зону или поле в форме «хоккейной клюшки» до СОД 20 Гр (уровень рекомендации А).

### **7.3. Несеминозные герминогенные опухоли яичка (НГОЯ) стадии I**

В связи с наличием скрытых микрометастазов прогрессирование заболевания после орхифуникулэктомии развивается у 30% пациентов с НГОЯ клинической стадии I.

#### **7.3.1. Наблюдение**

Усовершенствование клинического стадирования и методов наблюдения, а также возможность проведения эффективного лечения в случае возникновения рецидива, включающего химиотерапию, основанную на цисплатине, и последующую операцию, явились поводом для изучения тщательного динамического наблюдения после орхифуникулэктомии при НГОЯ клинической стадии I. Самое большое исследование динамического наблюдения продемонстрировало частоту рецидивирования, равную 30%. Причем 80% рецидивов развивалось в течение первых 12 мес, 12% – в течение второго, 6% – в течение 3-го года, уменьшаясь до 1% на 4-м и 5-м годах наблюдения. Иногда рецидивирование отмечалось и в более поздние сроки [107–110]. Около 35% пациентов имели нормальные уровни опухолевых маркеров к моменту развития рецидива. Около 60% рецидивов развилось в забрюшинных лимфатических узлах. Несмотря на тщательное наблюдение, у 11% пациентов размеры рецидивной опухоли были большими.

Немного меньшую частоту рецидивов по данным исследований по динамическому наблюдению по сравнению с исследованиями, в которых стадирование проводилось после ЗЛАЭ [111], можно объяснить тем, что больные с высоким риском прогрессирования в исследования динамического наблюдения не включались. На основании данных общей специфической выживаемости пациентам с НГОЯ клинической стадии I и неопределенным риском может быть предложено динамическое наблюдение в условиях специализированной программы при условии информированности пациента о вероятности рецидива и возможном лечении, а также его готовности соблюдать рекомендации врачей [112].

#### **7.3.2. Первичная химиотерапия**

Опубликовано несколько исследований, изучавших 2 курса адъювантной химиотерапии по схеме ВЕР (этопозид + цисплатин + блеомицин) в группе высокого риска (риск развития рецидива около 50%) [113–118]. В этих работах, суммарно включивших более 200 больных, с медианой наблюдения, достигающей в некоторых отдельных сериях 8 лет [113], частота рецидивирования составила 2,7%. Отсроченная токсичность была низкой. Два цикла адъювантной химиотерапии, основанной на цисплатине, по-видимому, не оказывают существенного негативного влияния на фертильность и сексуальную активность [119].

После химиотерапии важно помнить о возможном появлении медленно растущей тератомы в забрюшинных лимфатических узлах и о риске поздних химиорезистентных рецидивов [120]. Вопрос о необходимости регулярного выполнения радиологического исследования забрюшинного пространства в течение длительного времени не решен.

В опубликованных сравнительных анализах стоимости динамического наблюдения, ЗЛАЭ и первичной химиотерапии приводятся разные результаты, что может быть связано с различиями в методах и частоте обследований при динамическом наблюдении [121]. При увеличении интервала между КТ (оправданность такой схемы была подтверждена при динамическом наблюдении пациентов с НГОЯ клинической стадии I) стоимость наблюдения может быть значительно снижена [122].

### **7.3.3. Различное лечение в зависимости от риска**

Лечение пациентов с НГОЯ клинической стадии I в настоящее время различается в зависимости от наличия или отсутствия такого фактора риска, как сосудистая инвазия. В ряде исследований было показано, что при таком подходе наблюдаются схожие показатели выживаемости и эффективности всех доступных на сегодня методов лечения, достигающие почти 100% [113–118, 123–125]. Таким образом, выбор лечения в зависимости от риска является адекватным подходом у пациентов с НГОЯ клинической стадии I.

Пациентам с наличием сосудистой инвазии опухоли рекомендуется проведение 2 курсов химиотерапии по схеме ВЕР в адьювантном режиме, а больным без сосудистой инвазии рекомендовано динамическое наблюдение. Только если пациент или доктор не согласны с риск-адаптированным лечением или существуют другие обстоятельства, мешающие его проведению, следует рассмотреть оставшиеся варианты.

Таким образом, решение о лечении должно основываться на тщательном обсуждении с пациентом, информированным о преимуществах и недостатках лечения, а также на индивидуальных особенностях пациента и возможностях лечебного центра. Недавно Шведско-норвежский проект по раку яичка (Swedish-Norwegian Testicular Cancer Project, SWENOTЕСА) опубликовал данные большого исследования, направленного на изучение риск-адаптированного подхода к лечению НГОЯ стадии I. При медиане наблюдения 4,7 года риск развития рецидива у пациентов с сосудистой инвазией, получивших только 1 курс адьювантного ВЕР, составил 3,2% [126].

### **7.3.4. Забрюшинная лимфаденэктомия**

При выполнении ЗЛАЭ у 30% пациентов обнаруживаются метастазы в забрюшинных лимфатических узлах, что соответствует II патоморфологической стадии болезни [105, 127, 128]. При отсутствии метастазов в удаленных забрюшинных лимфатических узлах (стадия pI) у 10% больных, подвергнутых ЗЛАЭ, в дальнейшем тем не менее развиваются отдаленные метастазы [77, 111, 129–131].

Основным фактором риска рецидива у пациентов с НГОЯ клинической стадии I, находящихся под наблюдением, обнаружения регионарных метастазов во время ЗЛАЭ и возникновения отдаленных метастазов при патоморфологической стадии I является инвазия опухолевыми клетками микрососудов в пределах первичной опухоли или поблизости от нее в ткани яичка [77, 107, 111, 131, 132]. Данный фактор, по-видимому, очень характерен для опухолей с плохим прогнозом и может быть использован в клинике даже без централизованного пересмотра экспертами [123, 131]. В многофакторном анализе сосудистая инвазия продемонстрировала наибольшую статистическую значимость в предсказании истинной стадии заболевания. Отсутствие сосудистой инвазии обладает предсказательной ценностью отрицательного ответа, достигающей 77%, что позволяет предлагать пациентам группы низкого риска, готовым соблюдать предписания врача, динамическое наблюдение [77].

На долю больных без сосудистой инвазии приходится около 50–70% всех наблюдений НГОЯ клинической стадии I. Риск развития рецидива при наблюдении в данной группе пациентов составляет 15–20% по сравнению с 50% для группы больных с сосудистой инвазией. Вероятность рецидивирования при стадии pI <10% при отсутствии сосудистой инвазии и 30% при ее наличии [123, 131, 133, 134].

Если больных клинической стадии I с патоморфологической стадией II после ЗЛАЭ оставить под наблюдением без дальнейшего лечения, то у 30% из них возникнет рецидив, главным образом за пределами брюшной полости и малого таза. Риск рецидивирования зависит от объема удаленной забрюшинной опухоли [135–137]. Если в случае стадии pII в адьювантном режиме пациенту будет проведено 2 курса химиотерапии и более, основанной на цисплатине, риск развития рецидива снизится до 2%, включая рецидивы тератомы [111, 132, 138]. Вероятность забрюшинного рецидива после правильно проведенной нервосберегающей ЗЛАЭ очень низок (менее 2%), так же как и риск ретроградной эякуляции и других побочных эффектов [132, 135, 136].

Динамическое наблюдение после ЗЛАЭ значительно проще и дешевле по сравнению с наблюдением после орхифуникулэктомии в связи с отсутствием необходимости частых КТ брюшной полости [132]. Лапароскопическая ЗЛАЭ может стать хорошей альтернативой открытой диагностической ЗЛАЭ, но к настоящему моменту еще не может рекомендоваться в качестве стандартной диагностической методики [139–142]. В рандомизированном исследовании, в котором сравнивались ЗЛАЭ и 1 курс химиоте-

рапии по схеме ВЕР, адъювантная химиотерапия увеличивала 2-летнюю безрецидивную выживаемость до 99,41% (доверительный интервал [ДИ] 95,87–99,92%) по сравнению с хирургическим методом, при котором данный показатель составил 92,37% (ДИ 87,21–95,50%). Различие составило 7,04% (ДИ 2,52–11,56%); отношение рисков развития рецидивов (ОР) после хирургического лечения и химиотерапии – 7,937 (ДИ 1,808–34,48). Следовательно, 1 курс адъювантной химиотерапии в режиме ВЕР предоставляет преимущество по сравнению с ЗЛАЭ в отношении риска развития рецидива у пациентов, не разделенных на группы риска [143]. Данные SWENOTECA, приведенные в разделе 7.3.3, также свидетельствуют о том, что 1 курс адъювантного ВЕР снижает частоту рецидивов у пациентов до 90% независимо от наличия или отсутствия у них сосудистой инвазии [126].

#### 7.4. Клиническая стадия IS с (постоянно) повышенным уровнем опухолевых маркеров

Следует тщательно следить за опухолевыми маркерами АФП и ХГЧ до тех пор, пока их уровни не вернутся к нормальным значениям с учетом периода их полувыведения. Если после орхифуникулэктомии уровень опухолевых маркеров возрастает, у пациента имеется резидуальная болезнь. После выполнения ЗЛАЭ у 87% таких пациентов обнаруживаются метастазы в забрюшинных лимфатических узлах [144]. Если УЗИ контралатерального яичка не было выполнено ранее, его необходимо провести.

Вопрос о лечении пациентов с истинной клинической стадией IS все еще остается спорным. Таким пациентам можно провести 3 курса первичной химиотерапии по схеме ВЕР с последующим наблюдением, как при клинической стадии IB (высокий риск, см. далее) [145], или выполнить ЗЛАЭ [121]. Дополнительным показанием к проведению химиотерапии может быть наличие сосудистой инвазии, так как большинство больных НГОЯ клинической стадии IS, имеющих распространение опухоли по микрососудистому руслу, рано или поздно будут нуждаться в цитотоксическом лечении.

#### 7.5. Рекомендации по лечению I стадии НГОЯ

При НГОЯ клинической стадии I рекомендуется риск-адаптированное лечение, выбор которого определяется наличием сосудистой инвазии, или динамическое наблюдение (уровень рекомендации В) (табл. 5).

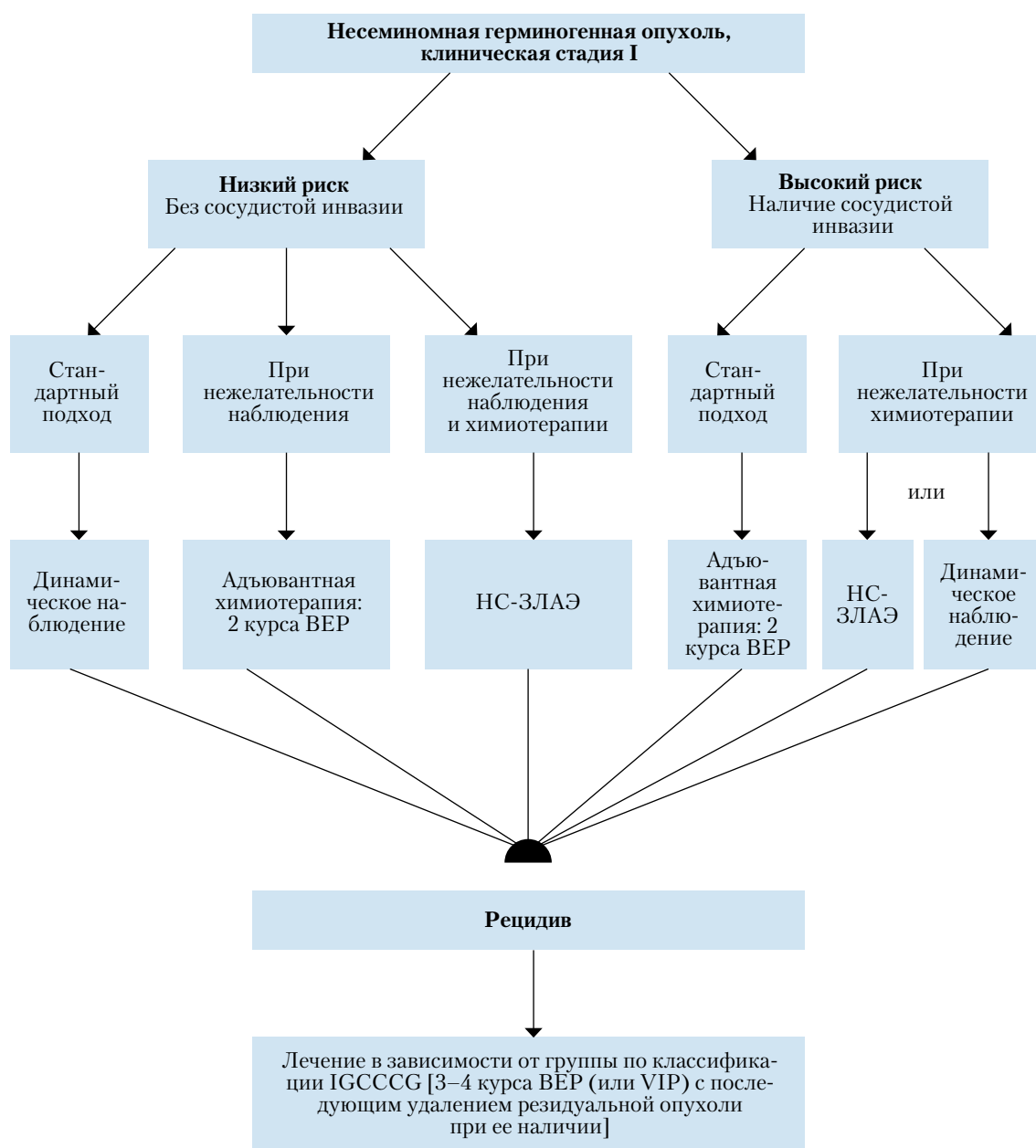
**Таблица 5. Риск-адаптированное лечение НГОЯ стадии I, основанное на наличии сосудистой инвазии, или динамическое наблюдение**

		СР
<b>Стадия IA (pT1, без сосудистой инвазии): низкий риск</b>		
1.	При согласии и наличии у пациента возможности длительно (в течение по крайней мере 5 лет) регулярно наблюдаться рекомендуется динамическое наблюдение.	<b>В</b>
2.	Адъювантная химиотерапия или нервосберегающая ЗЛАЭ выполняется пациентам группы низкого риска при нежелании или отсутствии возможности длительно регулярно наблюдаться. Если при ЗЛАЭ обнаруживается стадия pN+ (вовлечение лимфатических узлов), следует рассмотреть вопрос о проведении 2 курсов химиотерапии по схеме ВЕР.	<b>А</b>
<b>Стадия IB (pT2-pT4): высокий риск</b>		
1.	Следует рекомендовать проведение 2 курсов химиотерапии по схеме ВЕР.	<b>В</b>
2.	Наблюдение или нервосберегающая ЗЛАЭ остаются альтернативами у пациентов, которые отказываются от адъювантной химиотерапии. Если при ЗЛАЭ обнаруживается патоморфологическая стадия II, следует рассмотреть вопрос о проведении последующей химиотерапии.	<b>А</b>

СР — степень рекомендации.



На рис. 1 представлен алгоритм лечения пациентов с НГОЯ стадии I.



**Рис. 1.** Алгоритм лечения пациентов с НГОЯ клинической стадии I после орхифуникулэктомии в зависимости от индивидуальных факторов риска [22]

*VIP* – цисплатин + этопозид + ифосфамид; *НС-ЗЛАЭ* – нервосберегающая забрюшинная лимфаденэктомия

## 8. ЛЕЧЕНИЕ: ДИССЕМНИРОВАННЫЕ ГЕРМИНОГЕННЫЕ ОПУХОЛИ

Лечение диссеминированных герминогенных опухолей зависит:

- от гистологического строения первичной опухоли;
- прогностической группы по классификации IGCCCG, основанной на анализе 5202 случаев НГОЯ и 660 случаев семиномы (см. табл. 3) [146].

### 8.1. Диссеминированные опухоли небольшого объема (стадии ПА/В)

#### 8.1.1. Семинома стадии ПА/В

До настоящего момента стандартом лечения семиномы стадии ПА/В является лучевая терапия. Доза облучения при стадиях ПА и ПВ составляет примерно 30 и 36 Гр соответственно. Поля облучения включают в себя парааортальные и ипсилатеральные подвздошные лимфатические узлы (поле в форме «хоккейной клюшки»). При стадии ПВ боковые границы зоны облучения должны располагаться на 1,0–1,5 см латеральнее пораженных забрюшинных лимфатических узлов. При использовании такого подхода 6-летняя безрецидивная выживаемость составляет 95% при стадии ПА и 89% при стадии ПВ. Общая выживаемость при этом близка к 100% [61, 89].

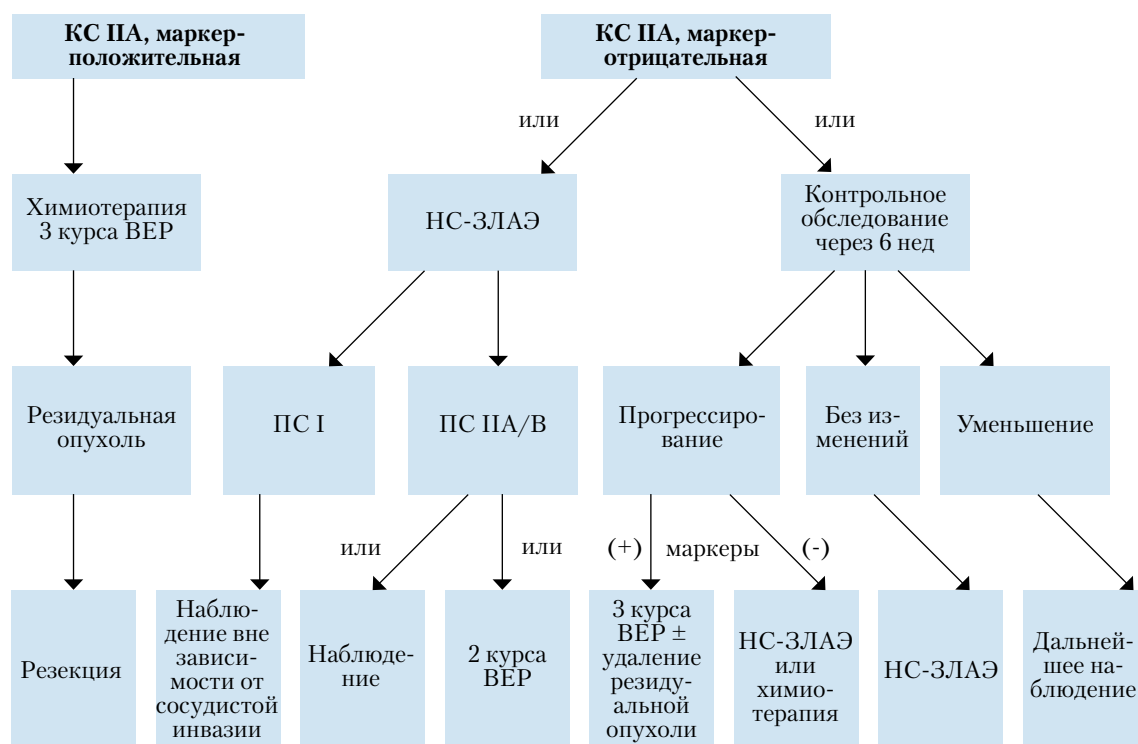
Альтернативой лучевой терапии при стадии ПВ является проведение химиотерапии [4 курса ЕР (этопозид+дисплатин) или 3 курса ВЕР у пациентов с благоприятным прогнозом]. Хотя ранние побочные эффекты химиотерапии более выражены, 4 курса ЕР и 3 курса ВЕР по эффективности не уступают лучевой терапии [147]. Монотерапия карбоплатином не считается альтернативой стандартной химиотерапии в режиме ВЕР [148].

#### 8.1.2. Несеминозные опухоли стадии ПА/В

Считается общепринятым, что лечение следует начинать с химиотерапии во всех случаях диссеминированных НГОЯ, за исключением опухолей II стадии с нормальным уровнем опухолевых маркеров, при которых альтернативой химиотерапии могут быть ЗЛАЭ или динамическое наблюдение [149, 150].

При выборе динамического наблюдения первое контрольное обследование следует проводить через 6 нед. Уменьшение образования свидетельствует о его неопухолевой природе, за такими узлами необходимо наблюдать и дальше. Отсутствие динамики или увеличение образования указывает на тератому или на недифференцированную злокачественную опухоль. При росте образования без соответствующего увеличения уровня опухолевых маркеров (АФП и ХГЧ), что свойственно тератоме, следует выполнить ЗЛАЭ. Пациентов с увеличивающимся образованием и растущим уровнем АФП или ХГЧ оперировать не следует, им показано проведение химиотерапии по схеме ВЕР, как при распространенном процессе и в соответствии с рекомендациями IGCCCG [151–153] (рис. 2). Роль ФДГ-ПЭТ в данной ситуации не определена.

Пациентам, которые хотели бы по возможности избежать химиотерапии, возможно выполнение нервосберегающей ЗЛАЭ с последующей адьювантной химиотерапией (2 курса ВЕР) в случае выявления метастазов (стадии рII А/В). Химиотерапия и ЗЛАЭ в первой линии сравнимы по эффективности, но отличаются побочными эффектами и последствиями, что позволяет привлечь больного к активному выбору лечебной тактики [154]. В обоих случаях эффективность лечения достигает 98% [138, 155–160].



**Рис. 2. Алгоритм лечения больных НГОЯ клинической стадии ПА [23]**

*НС-ЗЛАЭ – нервосберегающая забрюшинная лимфаденэктомия, ПС – патоморфологическая стадия*

## 8.2. Диссеминированные опухоли большого объема

### 8.2.1. Первичная химиотерапия

Методом выбора при первичном лечении больных с распространенным процессом является проведение 3 или 4 курсов химиотерапии в режиме ВЕР (табл. 6) в зависимости от прогностической группы по критериям IGCCCG (см. табл. 3). При диссеминированных НГОЯ доказано преимущество этого режима перед схемой PVB (цисплатин + винбластин + блеомицин) [161–163]. По эффективности 3-дневная схема ВЕР сравнима с 5-дневной, но обладает большей токсичностью [164].

**Таблица 6. Схема ВЕР (интервал 21 день)**

Препарат	Доза	Дни введения
Цисплатин	20 мг/м <sup>2</sup>	1–5-й*
Этопозид	100 мг/м <sup>2</sup>	1–5-й
Блеомицин	30 мг (болюс)	1, 8, 15-й

\*На фоне гидратации.

Стандартным лечением больных с благоприятным прогнозом по критериям IGCCCG [146] является проведение 3 курсов химиотерапии в режиме ВЕР, а при противопоказаниях к применению блеомицина – 4 курса по схеме EP [146, 163–167]. Терапию следует проводить без редуции доз, с интервалом 21 день. Отсрочка в начале очередного курса оправдана только при лихорадке, сопровождающейся нейтропенией <1000/мкл, или тромбоцитопенией <100 000/мкл. Показаний к профилактическому применению ростовых факторов, таких как гранулоцитарный колониестимулирующий фактор (Г-КСФ), нет. Однако Г-КСФ рекомендуется назначать профилактически, если после одного из предыдущих курсов химиотерапии имело место серьезное инфекционное осложнение [165, 168].

Пятилетняя выживаемость больных группы промежуточного прогноза по классификации IGCCCG составляет 80%. Стандартом первичного лечения данной категории пациентов, основанным на доступных данных, являются 4 курса химиотерапии в режиме ВЕР [146, 169]. В связи с тем что эти пациенты имеют в целом худший прогноз по сравнению с группой благоприятного прогноза по классификации IGCCCG, они могут получать лечение в рамках таких проспективных исследований, как, например, исследования Объединенной группы по опухолям мочеполовой системы EORTC, в котором сравниваются ВЕР и ВЕР с паклитакселом [169].

Для больных группы неблагоприятного прогноза по IGCCCG стандартным лечением также считается проведение 4 курсов химиотерапии в режиме ВЕР. Четыре курса химиотерапии по схеме VIP (этопозид + ифосфамид + цисплатин) сравнимы по эффективности с ВЕР, но обладают более выраженными побочными эффектами [170, 171]. Пятилетняя безрецидивная выживаемость данной группы составляет 45–50%. Рандомизированное исследование не показало преимуществ высокодозной химиотерапии у пациентов неблагоприятной прогностической группы в целом. Тем не менее больные с медленным снижением уровня маркеров могут представлять прогностически худшую подгруппу [172]. В связи с более высокой выживаемостью этих больных, продемонстрированной в исследовании типа «случай – контроль» [173–175], больных группы неблагоприятного прогноза все же целесообразно включать в проспективные рандомизированные исследования по изучению эффективности высокодозной химиотерапии. На сегодня нет общих рекомендаций по модификации лечения пациентов с тяжелым общим состоянием (соматический статус по шкале Карновского <50%), обширным поражением печени (>50%) или легких.

### **8.3. Оценка эффекта терапии и последующее лечение**

#### **8.3.1. Оценка эффекта терапии**

Оценка эффекта терапии производится при помощи радиологического обследования и повторной оценки уровней опухолевых маркеров. В случае падения уровня маркеров на фоне стабилизации или регрессии опухоли показано проведение химиотерапии в полном объеме (3–4 курса в зависимости от исходного прогноза) [146, 176, 177]. Если на фоне снижающихся опухолевых маркеров отмечается рост метастазов, то после завершения индукционной химиотерапии показано удаление резидуальной опухоли [178].

Рост маркеров после 2 курсов химиотерапии служит ранним показателем неэффективности назначенной терапии и показанием для смены лекарственного лечения больных. Такие пациенты обычно являются кандидатами для участия в клинических испытаниях новых лекарств [173, 179]. Пациентов с постоянным низким, но ненормализовавшимся уровнем маркеров после химиотерапии следует наблюдать и далее до полной нормализации концентрации маркеров. Повторная химиотерапия показана только в случае подтвержденного роста уровня маркеров [180, 181].

#### **8.3.2. Удаление резидуальной опухоли**

У больных семиномой резидуальная опухоль не требует удаления независимо от размеров. При этом необходимы регулярные радиологический контроль новообразования и определение уровня маркеров [182–188].

У пациентов с семиномой ФДГ-ПЭТ обладает высокой прогностической ценностью в отношении оценки состояния резидуальной опухоли. Больным с остаточными очагами >3 см следует выполнить ФДГ-ПЭТ с целью определения жизнеспособности данных узлов. Выполнение ФДГ-ПЭТ пациентам с резидуальной опухолью <3 см необязательно [189].

При прогрессировании показано лечение рецидива (химиотерапия, операция, лучевая терапия) [190–194]. Пациенты с НГОЯ, достигшие полной ремиссии после химиотерапии (отсутствие признаков заболевания), не нуждаются в операции [195–200]. При наличии радиологически определяемой резидуальной опухоли на фоне нормальных уровней маркеров показано хирургическое лечение. У пациентов с остаточными очагами <1 см остается риск роста резидуальной опухоли или тератомы [201]. При сохраняющемся увеличении забрюшинных лимфатических узлов показано удаление в течение 4–6 нед после окончания химиотерапии всех тканей из зон первичного метастазирования. При возможности следует выполнять нервосберегающие операции [195, 202–209].

После проведенной индукционной химиотерапии по программе ВЕР в резецированной опухоли морфологически в 10% случаев обнаруживается жизнеспособная злокачественная герминогенная опухоль, в 50% – зрелая тератома и в 40% – некроз и склероз. К настоящему моменту не существует методов визуализации, включая ФДГ-ПЭТ, или прогностической модели, способных предсказать гистологическое строение резидуальных очагов НГОЯ. Поэтому удаление резидуальной опухоли показано всем больным [196–198, 208–218].

Выбор объема оперативного вмешательства зависит от риска развития рецидива у конкретного пациента и ожидаемого качества дальнейшей жизни [203]. По возможности производится удаление всех остаточных опухолевых очагов в пределах здоровых тканей, так как радикальное вмешательство обладает большей эффективностью по сравнению с проведением послеоперационной химиотерапии [219]. В разных анатомических областях гистологическая картина может различаться [211]. В случае выявления полного некроза удаленных очагов из одного легкого операцию на втором легком проводить необязательно [220].

#### **8.3.3. Консолидирующая химиотерапия после хирургического удаления резидуальной опухоли**

При наличии в удаленной резидуальной опухоли некроза или зрелой тератомы дальнейшее лечение не показано. В случаях нерадикального хирургического вмешательства у больных с жизнеспособной злокачественной герминогенной опухолью или незрелой тератомой в удаленных очагах определенным груп-

пам больных (например, больным с неблагоприятным прогнозом по классификации IGCCCG) может быть проведено 2 курса адъювантной химиотерапии, основанной на стандартных дозах цисплатина [219, 221] (следует помнить о кумуляции дозы блеомицина). При обнаружении после радикальной операции жизнеспособной злокачественной герминогенной опухоли, занимающей <10% общего объема удаленной ткани, адъювантная химиотерапия не снижает риск развития рецидива. Прогноз, безусловно, ухудшается при обнаружении жизнеспособной злокачественной герминогенной опухоли в операционном материале после второй и третьей линий химиотерапии. В последнем случае проводить послеоперационную химиотерапию нецелесообразно, так как она не улучшает прогноз [207, 212].

#### 8.4. Химиотерапия при рецидивах и рефрактерной болезни

##### 8.4.1. Семинома

Применение химиотерапии на основе цисплатина приводит к длительной ремиссии приблизительно у 50% больных с рецидивом, развившимся после химиотерапии первой линии [222]. Режимы выбора в данной ситуации являются 4 курса PEI или VIP (этопозид + ифосфамид + цисплатин), TIP (паклитаксел + ифосфамид + цисплатин) или VeIP (винбластин + ифосфамид + цисплатин). В настоящее время не ясно, достаточно ли в первой линии терапии рецидивов применения режимов, основанных на стандартных дозах цисплатина, или следует начинать лечение с высокодозной химиотерапии [223]. Поэтому очень важно, чтобы такие пациенты получали лечение в специализированных центрах, участвуя в клинических исследованиях.

##### 8.4.2. НГОЯ

Стандартным лечением рецидивов после химиотерапии первой линии являются 4 курса PEI/VIP, 4 курса TIP или 4 курса VeIP (табл. 7).

Таблица 7. Схемы PEI/VIP, TIP и VeIP (интервал 21 день)

Химиотерапевтические препараты	Доза	Дни введения
<b>PEI/VIP</b>		
Цисплатин*	20 мг/м <sup>2</sup>	1–5-й
Этопозид	75–100 мг/м <sup>2</sup>	1–5-й
Ифосфамид**	1,2 г/м <sup>2</sup>	1–5-й
<b>TIP</b>		
Паклитаксел	250 мг/м <sup>2</sup>	24-часовая инфузия в 1-й день
Ифосфамид	1,5 г/м <sup>2</sup>	2–5-й
Цисплатин	25 мг/м <sup>2</sup>	2–5-й
<b>VeIP</b>		
Винбластин	0,11 мг/кг	1–2-й
Ифосфамид	1,2 г/м <sup>2</sup>	1–5-й
Цисплатин	20 мг/м <sup>2</sup>	1–5-й

\*На фоне гидратации.

\*\*На фоне протекции Месной (2-меркаптоэтансульфонатом натрия).

Химиотерапия рецидива в стандартных дозах позволяет достичь длительной ремиссии у 15–40% пациентов в зависимости от наличия индивидуальных факторов риска [181, 224]. Прогностическими индикаторами ответа на химиотерапию рецидива являются [181, 224–226]:

- локализация и гистологическое строение первичной опухоли;
- ответ на терапию первой линии;
- длительность ремиссии;
- уровни АФП и ХГЧ на момент рецидива.

Химиотерапия рецидива по схеме VeIP по эффективности, вероятно, не превосходит другие режимы [220–222]. Применение комбинаций более 3 препаратов в обычных дозах увеличивает токсичность без улучшения результатов лечения [227].

В зависимости от наличия неблагоприятных прогностических факторов результаты химиотерапии рецидива после терапии первой линии, основанной на цисплатине, могут быть неудовлетворитель-

ными [181, 228]. Несмотря на то что некоторые исследования II фазы показали 10% улучшение выживаемости при ранней интенсификации лечения рецидива первой линии с использованием высокодозной химиотерапии, в других исследованиях такого преимущества выявлено не было [229–233].

В рандомизированном исследовании IT 94 не продемонстрировано преимуществ высокодозной химиотерапии рецидива в качестве первой линии у пациентов группы хорошего прогноза [234]. Поэтому данной категории больных следует проводить химиотерапию рецидива первой линии в обычных дозах. В нескольких исследованиях II фазы, а также в одном ретроспективном исследовании типа «случай—контроль» было выявлено увеличение выживаемости пациентов группы неблагоприятного прогноза при ранней интенсификации терапии рецидива первой линии с использованием высокодозной химиотерапии [225, 235–237] (уровень рекомендации 2B).

Недавно была продемонстрирована активность паклитаксела и гемцитабина в лечении рефрактерных герминогенных опухолей; оба препарата обладают синергичностью с цисплатином [238–240]. Тем не менее все пациенты данной категории должны направляться в специализированные центры и включаться в многоцентровые исследования для определения оптимальных подходов к лечению рецидивов и рефрактерных случаев заболевания [223].

#### 8.4.3. Поздние рецидивы (возникающие через 2 года и более после проведения терапии первой линии)

Поздними считаются рецидивы, возникшие через 2 года и более после проведения терапии метастатической болезни первой линии. При технической возможности пациентам с поздними рецидивами показано незамедлительное оперативное лечение независимо от уровня опухолевых маркеров с целью радикального удаления недифференцированной герминогенной опухоли, зрелой тератомы или вторичной негерминогенной опухоли [120, 241]. Если же выполнение радикального вмешательства невозможно, следует произвести биопсию новообразования с последующим гистологическим исследованием, согласно результатам которого проводится химиотерапия. При получении ответа на химиотерапию рецидива и переводе опухоли в резектабельное состояние показано повторное хирургическое вмешательство. При нерезектабельной, но локализованной рефрактерной опухоли следует рассмотреть вопрос о лучевой терапии. Для снижения смертности поздние рецидивы следует лечить только в специализированных центрах, имеющих большой опыт лечения данной категории больных [242].

#### 8.5. Хирургия рецидивов

Резидуальная опухоль после химиотерапии рецидива должна быть удалена в течение 4–6 нед после нормализации уровня маркеров или выхода их концентрации на плато. При прогрессировании заболевания после химиотерапии рецидива и отсутствии других вариантов лекарственной терапии возможна попытка оперативного лечения («хирургия отчаяния») при условии возможности радикального удаления всех проявлений болезни (достижение длительной безрецидивной выживаемости возможно примерно в 25% таких случаев) [181, 205, 213, 216, 243–252].

#### 8.6. Лечение больных с метастазами в головной мозг

Метастазы в головной мозг, как правило, являются частью системного прогрессирования и очень редко бывают изолированными. Отдаленная выживаемость пациентов, у которых метастазы в головной мозг выявлены при первичном обращении, составляет 30–40%. Этот показатель еще ниже, если церебральные метастазы обнаруживаются как составляющая системного рецидива (5-летняя выживаемость не превышает 2–5%) [253, 254]. В подобных случаях первичным методом лечения считается химиотерапия. Существуют данные об успешном использовании консолидирующей лучевой терапии даже при полном эффекте после химиотерапии [255]. При сохраняющихся солитарных метастазах в дальнейшем может быть рассмотрен вопрос об их оперативном удалении в зависимости от общего состояния больного, строения первичной опухоли и локализации метастазов.

#### 8.7. Рекомендации по лечению метастатических герминогенных опухолей

		СР
1.	При небольшом объеме опухоли больным НГОЯ стадии ПА/В с повышенными уровнями маркеров показано проведение 3 или 4 курсов ВЕР, как и при распространенных НГОЯ благоприятного и промежуточного прогноза по классификации IGCCCG. При стадии ПА/В без повышения уровней маркеров возможно выполнение ЗЛАЭ или динамическое наблюдение.	
2.	При диссеминированных НГОЯ ( $\geq$ стадии ПС) с благоприятным прогнозом методом выбора является проведение 3 курсов ВЕР.	А
3.	При диссеминированных НГОЯ с промежуточным и неблагоприятным прогнозом методом выбора является проведение 4 курсов ВЕР.	А

4.	При наличии радиологически определяемой резидуальной НГОЯ на фоне нормальных или нормализующихся уровней маркеров после химиотерапии показано хирургическое удаление всех определяемых остаточных очагов.	<b>В</b>
5.	При семиноме клинической стадии ПА/В лечением первой линии может быть лучевая терапия. Лечением второй линии при необходимости может стать химиотерапия с использованием тех же режимов, что и при соответствующих прогностических группах по классификации IGCCCG.	<b>А</b>
6.	При семиноме клинической стадии ПВ альтернативой лучевой терапии является химиотерапия (4 курса ЕР или при хорошем прогнозе 3 курса ВЕР). Несмотря на более высокую раннюю токсичность, по эффективности 4 курса ЕР сравнимы с 3 курсами ВЕР.	<b>В</b>
7.	При семиноме стадии ПС и выше проводится химиотерапия согласно тем же принципам, которые используются при НГОЯ.	<b>А</b>

СР – степень рекомендации.

## 9. ДИНАМИЧЕСКОЕ НАБЛЮДЕНИЕ ПОСЛЕ ЛЕЧЕНИЯ

### 9.1. Общие положения

При выборе методов наблюдения следует придерживаться определенных принципов [256]:

- Интервал между обследованиями и продолжительность наблюдения должны основываться на времени максимального риска развития рецидива и закономерностях течения опухолевого процесса.
- Обследованию должны подвергаться те анатомические области, где наиболее часто развиваются рецидивы. Обследование должно обладать высокой прогностической ценностью как положительного, так и отрицательного результатов.
- При выявлении рецидива должна иметься возможность значимого продления жизни больного или снижения выраженности проявлений заболевания. Эффективность раннего лечения должна быть выше по сравнению с лечением, начатым после появления клинических симптомов.
- При выборе алгоритма обследований необходимо учитывать наличие повышенного риска развития второй опухоли как в месте локализации первой опухоли, так и в других областях в случаях, когда они могли подвергаться действию тех же карциногенов или если о повышенном риске возникновения опухолей о них говорят эпидемиологические данные. Также необходимо принимать во внимание возможность развития злокачественных и незлокачественных осложнений лечения. Частота и длительность наблюдения в этом случае также должны соответствовать сущности рисков и включать только те тесты, которые обладают высокими положительной и отрицательной прогностическими ценностями.

Следующие положения применяются при выборе подходящего графика и методов динамического наблюдения при опухолях яичка любой стадии.

- Наиболее часто рецидивы развиваются в течение 2 лет после лечения, поэтому именно в это время наблюдение должно быть наиболее частым и интенсивным.
- Поздние рецидивы могут развиваться через 5 лет и более после лечения, поэтому рекомендуется продолжительное наблюдение.
- После ЗЛАЭ рецидивы в забрюшинном пространстве развиваются редко, наиболее часто они локализируются в грудной клетке.
- Недавно была поставлена под сомнение адекватность рентгенографического исследования грудной клетки у пациентов с диссеминированным опухолевым процессом, достигших полной ремиссии [257, 258].
- КТ грудной клетки обладает большей прогностической ценностью по сравнению с рентгенографией грудной клетки [258].
- Результаты лечения зависят от объема опухоли, поэтому оправдана активная стратегия динамического наблюдения.
- После химио- и лучевой терапии в течение длительного времени наблюдается повышение риска развития вторичных опухолей.

### 9.2. Динамическое наблюдение: НГОЯ стадии I

После орхифуниктулэктомии приблизительно у 5% пациентов с НГОЯ клинической стадии I сохраняются повышенные уровни опухолевых маркеров. У 25–30% больных в течение 2 лет развивается рецидив [5, 113, 131, 134, 155, 259–262].

Алгоритм наблюдения зависит от того, какая из 3 возможных лечебных опций была выбрана: динамическое наблюдение, НС-ЗЛАЭ или адьювантная химиотерапия.

### 9.2.1. Динамическое наблюдение после орхифуникулэктомии

Клинические результаты динамического наблюдения зависят от тщательности предоперационного стадирования и алгоритма наблюдения. Рецидивы развиваются у 30% больных, находящихся под динамическим наблюдением. Из них 80% развиваются в течение 12 мес после орхифуникулэктомии, около 12% – в течение второго года. Медиана времени до прогрессирования составляет 6 мес (1–62 мес), но рецидивы встречаются и после 3–5 лет наблюдения с частотой 4% в год [108, 109]. В большинстве случаев рецидивы локализируются в забрюшинных лимфатических узлах: приблизительно у 20% пациентов метастазы развиваются в забрюшинных лимфатических узлах, у 10% – в средостении и легких [263]. Иногда единственным признаком рецидива является повышение уровней опухолевых маркеров.

Согласно результатам рандомизированного исследования MRC, сравнивающего 2 КТ с 5 КТ, целесообразно сократить частоту проведения КТ у больных НГОЯ клинической стадии I до 2 исследований через 3 и 12 мес после орхифуникулэктомии. Протокол исследования, включившего 414 пациентов, был разработан с целью исключить 3% или большую вероятность выявления рецидивов у пациентов группы промежуточного или неблагоприятного прогноза, находящихся под динамическим наблюдением. Рецидивы развились у 15% больных, которым выполнялось 2 КТ, и у 20% пациентов, которым томография выполнялась 5 раз. Из этих пациентов 1,6% относились к группам промежуточного и неблагоприятного прогноза. Только 10% пациентов имели высокий риск по признаку наличия сосудистой инвазии. Таким образом, в результате проведения этого рандомизированного исследования получены свидетельства первого уровня доказательности о достаточности минимального объема исследований при наблюдении за пациентами НГОЯ стадии I [122]. Рекомендованный алгоритм наблюдения (табл. 8) включает в себя минимальные требования по визуализации и рекомендации по применению других методов наблюдения.

**Таблица 8. Рекомендуемый минимальный объем исследований при динамическом наблюдении пациентов с НГОЯ стадии I**

Процедура	Год			
	1	2	3–5	6–10
Физикальный осмотр	4 раза	4 раза	Дважды в год	Ежегодно
Опухолевые маркеры	4 раза	4 раза	Дважды в год	Ежегодно
Рентгенография легких	2 раза	2 раза		
КТ брюшной полости и малого таза	2 раза (через 3 и 12 мес)			

В течение раннего периода после лечения наблюдение включает в себя регулярные осмотры, контроль опухолевых маркеров и визуализирующие диагностические исследования. Частота и вид исследований зависят от предполагаемого риска рецидива, выбранной стратегии лечения и времени, прошедшего после окончания лечения. В настоящее время рекомендации по оптимальной стратегии наблюдения существуют только для семиномы [264].

При НГОЯ стадии I у пациентов группы низкого риска для выявления рецидива на ранней стадии достаточными являются 2 КТ органов брюшной полости в течение первого года наблюдения [122]. Остается неясным вопрос о целесообразности более частого проведения КТ. Оптимальный режим мониторинга уровня опухолевых маркеров (АФП, ХГЧ) у таких пациентов также не определен.

### 9.2.2. Динамическое наблюдение после нервосберегающей ЗЛАЭ

Рецидивы в забрюшинных лимфатических узлах после правильно выполненной нервосберегающей ЗЛАЭ редки. ЗЛАЭ направлена на удаление забрюшинных лимфатических узлов как потенциального источника рецидивов, поэтому необходимости в повторных КТ брюшной полости в этом случае быть не должно. В ходе Межгруппового исследования по раку яичка в США (US Testicular Cancer Intergroup study) забрюшинный рецидив возник у 7, а метастазы в легких у 20 из 264 пациентов с патоморфологической стадией I. В 4 из 7 случаев рецидивирование в ретроперитонеальной зоне не сопровождалось повышением уровня маркеров [265]. В работе госпиталя Индианы сообщалось только об одном местном рецидиве у 559 оперированных пациентов [266]. Чаще всего рецидивы локализируются за пределами зоны операции: в легких, надключичных лимфатических узлах или забрюшинно, за границами хирургического поля.

Легочные рецидивы диагностируются у 10–12% пациентов. Более 90% этих рецидивов развиваются в течение 2 лет после ЗЛАЭ [74, 267]. Однако низкой частоты забрюшинного рецидивирования можно достичь только при осуществлении хирургического вмешательства в условиях специализированных центров. Это следует из высокой частоты истинных местных (т.е. в заявленной зоне операции) рецидивов (7 из 13), выявленной в ходе немецкого рандомизированного исследования, сравнивавшего ЗЛАЭ с 1 курсом ВЕР [143]. Рекомендованный минимальный объем исследований при динамическом наблюдении представлен в табл. 9.



**Таблица 9. Рекомендуемый минимальный объем исследований при динамическом наблюдении после ЗЛАЭ или адъювантной химиотерапии у пациентов с НГОЯ стадии I**

Процедура	Год			
	1	2	3–5	6–10
Физикальный осмотр	4 раза	4 раза	Дважды в год	Ежегодно
Опухолевые маркеры	4 раза	4 раза	Дважды в год	Ежегодно
Рентгенография легких	2 раза	2 раза		
КТ брюшной полости и малого таза	1 раз	1 раз		

### **9.2.3. Динамическое наблюдение после адъювантной химиотерапии**

Проспективные исследования с длительными сроками наблюдения после адъювантной химиотерапии показали, что риск развития рецидива у данной категории больных низкий (до 3%) [113, 114, 259, 260]. В рандомизированном исследовании, в котором сравнивались ЗЛАЭ и 1 курс ВЕР, частота рецидивирования после адъювантной химиотерапии составила 1% (2 из 174 пациентов, 1 с повышением маркеров, второй со зрелой тератомой в забрюшинных лимфатических узлах) [143]. Необходимость повторной и длительной оценки состояния забрюшинных лимфатических узлов у данной категории больных все еще не определена. В связи с риском позднего развития медленно растущей тератомы в забрюшинных лимфатических узлах после адъювантной химиотерапии все же следует регулярно выполнять КТ брюшной полости (см. табл. 9).

### **9.3. Динамическое наблюдение при семиноме стадии I**

У большинства больных семиномой (70–80%) заболевание диагностируется на стадии I [89]. В 15–20% случаев радиологически выявляется поражение забрюшинных лимфатических узлов и только у 5% пациентов имеются отдаленные метастазы [89].

В зависимости от выбранной после орхифуниктуэктомии лечебной тактики частота рецидивов варьирует от 1 до 20%. Лишь у 30% больных семиномой обнаруживается повышенный уровень ХГЧ на момент постановки диагноза или в другое время в ходе заболевания, поэтому в большинстве случаев измерение уровней опухолевых маркеров не является надежным методом контроля при динамическом наблюдении [268]. При семиноме стадии I после орхифуниктуэктомии возможны 3 лечебных подхода: лучевая терапия на область забрюшинных лимфатических узлов, динамическое наблюдение или адъювантная химиотерапия. Благодаря высокой чувствительности к лучевой терапии и химиотерапии эффективность лечения при использовании любого из этих методов даже в случае рецидива достигает почти 100%. Стоимость различных подходов варьирует, как и ожидаемые побочные эффекты [91, 269, 270].

#### **9.3.1. Динамическое наблюдение после лучевой терапии**

Общая 5–10-летняя выживаемость после лучевой терапии на парааортальную зону или поле в форме «хоккейной клюшки» до умеренной СОД (20–24 Гр) составляет 99% [97–99, 271, 272]. При этом риск рецидива снижается до 1–2%. Наиболее часто рецидивирование наблюдается в течение первых 18 мес после лечения [97, 100, 270, 273, 274], хотя описаны и поздние рецидивы [275]. В основном рецидивы развиваются вне полей облучения (метастазы в наддиафрагмальных лимфатических узлах, средостении, легких и головном мозге). В небольшом проценте случаев рецидивы могут поражать паховые или наружные подвздошные лимфатические узлы [89].

К побочным эффектам лучевой терапии относятся нарушения сперматогенеза, поражение желудочно-кишечного тракта (пептические язвы) и индукция вторичных опухолей [270, 276, 277]. У 50% больных лучевая терапия может сопровождаться острыми реакциями I–II степени [268]. Алгоритм динамического наблюдения больных этой группы представлен в табл. 10.

**Таблица 10. Рекомендуемый минимальный объем исследований при динамическом наблюдении пациентов с семиномой стадии I после орхифуникулэктомии, лучевой терапии или химиотерапии**

Процедура	Год			
	1	2	3–4	5–10
Физикальный осмотр	3 раза	3 раза	2 раза в год	Ежегодно
Опухолевые маркеры	3 раза	3 раза	2 раза в год	Ежегодно
Рентгенография легких	2 раза в год	2 раза в год	Ежегодно	Ежегодно
КТ брюшной полости и малого таза	2 раза в год	2 раза в год	Ежегодно	Ежегодно

### 9.3.2. Динамическое наблюдение после орхифуникулэктомии

Вероятность развития рецидива в течение 5 лет колеблется от 6 (низкий риск) до 20% (высокий риск) [106, 278–282]. Риск смерти не увеличивается. Медиана времени до прогрессирования составляет 12–18 мес, но около 29% рецидивов могут развиваться позже [87, 283]. В 82% случаев рецидивы развиваются в парааортальных лимфатических узлах; также могут поражаться лимфатические узлы таза, паховые узлы и легкие [87, 284–288]. Интенсивное динамическое наблюдение должно проводиться по крайней мере в течение 5 лет из-за высокого риска рецидива, в том числе позднего [289] (см. табл. 10).

### 9.3.3. Динамическое наблюдение после адъювантной химиотерапии

Один или 2 курса химиотерапии карбоплатином являются эффективным альтернативным подходом при семиноме стадии I. Частота рецидивирования составляет 1,9–4,5%. Лечение обычно хорошо переносится и сопровождается слабовыраженными острыми реакциями [289, 290]. Данные по поздним рецидивам и выживаемости отсутствуют (см. табл. 10).

### 9.4. Динамическое наблюдение при стадии II и распространенной (метастатической) болезни

Чем больше распространенность опухолевого процесса в лимфатических узлах, тем выше вероятность развития рецидива [138]. У пациентов с НГОЯ исход болезни определяется объемом первичной опухоли [291]. Высокий уровень выживаемости, достигающий 97% при НГОЯ стадии II независимо от тактики лечения, обеспечивается только при раннем выявлении рецидивов [149, 150, 156].

При диссеминированных герминогенных опухолях распространенность заболевания коррелирует с ответом на терапию и выживаемостью. Показатель эффективности лечения при использовании химиотерапии, основанной на цисплатине, и последующем хирургическом удалении резидуальной опухоли (комбинированное лечение) составляет 65–85% и зависит от исходного объема поражения [292, 293]. Частота полного ответа на химиотерапию достигает 50–60% [292]. У оставшихся 20–30% пациентов полный эффект может быть достигнут путем хирургического удаления остаточных опухолевых масс [294].

Основные причины неудач при терапии распространенных НГОЯ [291, 295, 296]:

- наличие большой массы опухоли, не полностью ответившей на химиотерапию;
- неоперабельная резидуальная тератома после химиотерапии;
- наличие или развитие химиорезистентных негерминогенных элементов, что встречается в 8,2% случаев.

В табл. 11 представлен рекомендуемый минимальный объем исследований при распространенных НГОЯ и семиноме.

**Таблица 11. Рекомендуемый минимальный объем исследований при распространенных НГОЯ и семиноме**

Процедура	Год			
	1	2	3–5	В последующем
Физикальный осмотр	4 раза	4 раза	2 раза в год	Ежегодно
Опухолевые маркеры	4 раза	4 раза	2 раза в год	Ежегодно
Рентгенография грудной клетки	4 раза	4 раза	2 раза в год	Ежегодно
КТ брюшной полости и малого таза <sup>1,2</sup>	2 раза в год	2 раза в год	Ежегодно	Ежегодно
КТ грудной клетки <sup>2,3</sup>	По показаниям	По показаниям	По показаниям	По показаниям
КТ головного мозга <sup>4</sup>	По показаниям	По показаниям	По показаниям	По показаниям

<sup>1</sup>При выявлении в забрюшинных лимфатических узлах тератомы КТ брюшной полости должна выполняться ежегодно.

<sup>2</sup>Если после химиотерапии у пациентов с семиномой при обследовании выявляется любое дополнительное образование размером >3 см, КТ следует повторить через 2 и 4 мес для подтверждения продолжающегося регресса данного образования. При доступности можно также выполнить ФДГ-ПЭТ.

<sup>3</sup>КТ грудной клетки назначается при патологических изменениях, выявленных при рентгенографии, а также после резекции легкого.

<sup>4</sup>Пациентам с головными болями, очаговой неврологической симптоматикой или любыми симптомами поражения центральной нервной системы.

## 10. СТРОМАЛЬНЫЕ ОПУХОЛИ ЯИЧКА

### 10.1. Введение

Стромальные опухоли яичка редки и составляют всего 2–4% новообразований данной локализации у взрослых. Клиническое значение имеют только опухоли из клеток Лейдига и клеток Сертоли. Так как к настоящему времени не опубликовано других общих рекомендаций по стромальным опухолям, рабочая группа по раку яичка ЕАУ приняла решение включить информацию об этих опухолях в клинические рекомендации по герминогенным опухолям яичка. Рекомендации по диагностике и лечению приведены только для опухолей из клеток Лейдига и клеток Сертоли.

### 10.2. Методы

В данном разделе представлены результаты поиска в Medline информации, касающейся опухолей из клеток Лейдига (синоним: опухоль из интерстициальных клеток) и опухолей из клеток Сертоли (синоним: андробластома). Было найдено около 850 статей. После исключения фундаментальных работ, не содержащих клинических данных, работ по женским и детским опухолям, а также по случаям заболевания данными опухолями у животных, осталась и была проанализирована 371 работа. Повторные публикации и статьи, в которых не было четкого описания гистологического строения опухоли или отсутствовали данные о ее клиническом течении, были исключены. Большинство из оставшихся 285 публикаций представляло собой описания единичных наблюдений. Только в нескольких статьях сообщалось о более чем 10 случаях, при этом многие из них были опубликованы в патологоанатомических изданиях. Истинная частота возникновения стромальных опухолей поэтому остается неясной. Доля диссеминированных опухолей может быть приведена лишь приблизительно.

Тем не менее симптомы, позволяющие заподозрить наличие тестикулярной стромальной опухоли на дооперационном этапе, а также характеристики новообразований, относящихся к высокой группе риска метастазирования, достаточно хорошо изучены (уровень доказательности ПА и ПВ), что дает возможность сформулировать рекомендации по диагностике и хирургической тактике. Дать рекомендации по оптимальному наблюдению не представляется возможным вследствие отсутствия необходимых данных в большинстве опубликованных наблюдений, а также 100% летальности при появлении метастазов независимо от выбранного метода лечения.

Индивидуальные работы были классифицированы по категориям, принятым в доказательной медицине. В литературе обнаружено 193 публикации о более чем 480 случаях опухолей из клеток Лейдига у взрослых, в том числе 3 публикации [1–3] о крупных исследованиях, суммарно включивших 90 пациентов. В 80 случаях были доступны данные о наблюдении в течение более 2 лет.

Также найдены 93 публикации с клиническими данными об опухолях из клеток Сертоли, в которых сообщалось о более чем 260 опухолях у взрослых, включая 3 публикации (из той же группы) [4–6], содержащие информацию о 80 пациентах. Результаты наблюдения в течение 2 лет и более приведены для менее чем 40 больных.

### 10.3. Классификация

Негерминогенные опухоли яичка включают опухоли стромы полового тяжа, или гонадной стромы, а также различные неспецифические стромальные опухоли. Характеристика разных гистологических подтипов опухолей яичка дана в соответствии с адаптированной классификацией ВОЗ 2004 г. [7].

### 10.4. Опухоли из клеток Лейдига

#### 10.4.1. Эпидемиология

На долю опухолей из клеток Лейдига приходится около 1–3% всех опухолей яичка у взрослых [2, 8] и 3% новообразований данной локализации у младенцев и детей [8]. У взрослых опухоль наиболее часто встречается на 3–6-м десятилетиях жизни с примерно одинаковой частотой в каждом из десятилетий.

Другой пик заболеваемости наблюдается у детей 3–9 лет. Лишь 3% опухолей из клеток Лейдига являются двусторонними [2]. Иногда они возникают у больных синдромом Клайнфелтера [8].

#### **10.4.2. Патологическая анатомия опухолей из клеток Лейдига**

Опухоли из клеток Лейдига – наиболее распространенный тип опухолей стромы полового тяжа/гонадной стромы. Макроскопически данные новообразования имеют четкие границы и обычно имеют диаметр до 5 см. Опухоли из клеток Лейдига имеют солидную структуру, желтый до желто-коричневого цвет, в 30% случаев в них встречаются участки кровоизлияний или некроза. Микроскопически данные опухоли состоят из клеток полигональной формы с эозинофильной цитоплазмой, иногда содержащей кристаллы Рейнке, ядром правильной формы, солидной структуры с капиллярной стромой. Клетки экспрессируют виментин, ингибин, протеин S-100, стероидные гормоны, кальретинин и цитокератин (фокально) [7].

Около 10% опухолей из клеток Лейдига злокачественные, признаками этого служат:

- большой размер (> 5 см);
- клеточная атипия;
- повышенная митотическая активность (>3 митозов в 10 полях зрения при большом увеличении);
- повышенная экспрессия MIB-1 (18,6% в злокачественных по сравнению с 1,2% в доброкачественных опухолях из клеток Лейдига);
- некрозы;
- сосудистая инвазия [9];
- инфильтративный рост;
- распространение за пределы паренхимы яичка;
- анеуплоидия ДНК [1, 10].

#### **10.4.3. Диагностика**

Местным симптомом заболевания является безболезненное увеличение пораженного яичка в размерах. Опухоль может быть выявлена случайно УЗИ. В 80% случаев развиваются гормональные нарушения в виде повышения концентраций эстрогена, эстрадиола, а также низкого уровня тестостерона, повышения уровней ЛГ и ФСГ [11, 12]. Уровни опухолевых маркеров герминогенных опухолей яичка АФП, ХГЧ, ЛДГ и ПЩФ при опухолях из клеток Лейдига всегда нормальные. Приблизительно у 30% пациентов развивается гинекомастия [13, 14]. Только 3% опухолей из клеток Лейдига являются двусторонними [2]. Данные новообразования следует дифференцировать с многоузловыми опухолеподобными, часто двусторонними образованиями, наблюдающимися при андрогенитальном синдроме [15].

Перечень диагностических исследований должен включать определение сывороточных концентраций маркеров опухолей яичка (АФП, ХГЧ, ЛДГ), гормонов (по крайней мере тестостерона, ЛГ и ФСГ, при необходимости эстрогена, эстрадиола, прогестерона и кортизола), УЗИ обоих яичек, а также КТ грудной клетки и брюшной полости. При УЗИ может быть обнаружен небольшой гипоехогенный очаг с четкими контурами и признаками гиперваскуляризации. Однако радиологические признаки опухолей из клеток Лейдига переменны и неотличимы от таковых при герминогенных опухолях [16, 17]. Доля диссеминированных опухолей среди опубликованных наблюдений составляет всего 10%. В 3 крупных исследованиях с длительным наблюдением, включивших 83 больных, метастазы были обнаружены в 18 случаях (21,7%) [1–3]. Гистологические признаки злокачественного процесса были приведены ранее (см. 4.2) [1, 10]. Риск обнаружения злокачественной опухоли у пациентов пожилого возраста выше.

#### **10.4.4. Лечение**

Больным с бессимптомными новообразованиями яичка небольших размеров часто ставится диагноз герминогенной опухоли и выполняется орхифуникулэктомия. Однако при наличии небольшого интрапаренхиматозного узла настоятельно рекомендуется выполнение резекции яичка с последующим гистологическим исследованием полученного материала. Принимая решение об объеме операции, важно помнить о возможности наличия негерминогенной опухоли, особенно у пациентов с гинекомастией и другими гормональными нарушениями [18]. Если в замороженном срезе или в парафиновом блоке обнаруживается герминогенная опухоль, рекомендуется орхифуникулэктомия (при условии, что контралатеральное яичко интактно).

При стромальных опухолях с гистологическими признаками злокачественности, особенно у пожилых пациентов, с целью предотвращения метастазирования целесообразно выполнение орхифуникулэктомии и ЗЛАЭ [19]. При отсутствии гистологических признаков злокачественности решение о периодичности и объеме исследований при динамическом наблюдении после орхифуникулэктомии следует принимать в индивидуальном порядке (учитывая отсутствие специфических опухолевых маркеров, наиболее адекватно применение КТ).

Опухоли с метастазами в лимфатических узлах, легких, печени и костях нечувствительны к химио- и лучевой терапии, для них характерна низкая выживаемость [19].

#### **10.4.5. Наблюдение**

Сформулировать рекомендации по оптимальному наблюдению за больными с опухолями из клеток Лейдига не представляется возможным вследствие отсутствия необходимых данных в большинстве опубликованных наблюдений, а также 100% летальности при наличии метастазов независимо от выбранного метода лечения.

### **10.5. Опухоли из клеток Сертоли**

#### **10.5.1. Эпидемиология**

Опухоли из клеток Сертоли составляют менее 1% опухолей яичка. Средний возраст заболевших – 45 лет, в редких случаях данные новообразования выявляются у мужчин моложе 20 лет [4, 20]. Изредка опухоли из клеток Сертоли могут развиваться у пациентов с синдромом тестикулярной феминизации или синдромом Пейтца – Егерса.

#### **10.5.2. Патоморфология опухолей из клеток Сертоли**

Опухоли из клеток Сертоли имеют четкий контур, желтую, коричневую или белую окраску. Их средний диаметр составляет 3,5 см [4]. Микроскопически данные новообразования состоят из клеток с вакуолизированной эозинофильной или бледной цитоплазмой. Ядра имеют правильную форму, с бороздками, могут содержать включения. Клетки формируют трубчатые или солидные структуры, возможно наличие тяжей клеток или сетчатых структур. Строма тонкая, с многочисленными капиллярами, но в некоторых случаях преобладает склероз. Клетки экспрессируют виментин, цитокератины, ингибин (40%) и протеин S-100 (30%) [4].

Частота злокачественных опухолей из клеток Сертоли варьирует от 10 до 22%. Опубликованы данные о менее 50 случаях злокачественных новообразований данной группы [21–23]. Признаками злокачественности опухоли из клеток Сертоли являются:

- большой размер опухоли (> 5 см);
- плеоморфные ядра с ядрышками;
- повышенная митотическая активность (> 5 митозов в 10 полях зрения при большом увеличении);
- некрозы;
- сосудистая инвазия.

##### **10.5.2.1. Классификация**

Описаны 3 подтипа опухолей из клеток Сертоли [20]:

- классическая опухоль из клеток Сертоли [4];
- крупноклеточная кальцифицирующая форма с характерными кальцинатами [5, 24];
- редкая склерозирующая форма [6, 25].

#### **10.5.3. Диагностика**

Местным симптомом заболевания является безболезненное увеличение пораженного яичка в размерах. Опухоль также может быть выявлена случайно при УЗИ [26]. Большинство классических опухолей из клеток Сертоли односторонние и одиночные. Гормональные нарушения при данных новообразованиях встречаются редко, хотя в некоторых случаях может наблюдаться гинекомастия [4]. Маркеры опухолей яичка АФП, ХГЧ, ЛДГ и ПЩФ всегда отрицательные.

Обследование должно включать определение сывороточных концентраций маркеров опухолей яичка (АФП, ХГЧ, ЛДГ), гормонов (по крайней мере тестостерона, ЛГ и ФСГ, при необходимости эстрогена, эстрадиола, прогестерона и кортизола), УЗИ обоих яичек, а также КТ грудной клетки и брюшной полости.

При УЗИ опухоли из клеток Сертоли обычно гипоэхогенны, однако визуальные характеристики могут быть различными и не отличаться от таковых при герминогенных опухолях [20]. Только крупноклеточная кальцифицирующая форма имеет характерную картину с яркими гиперэхогенными фокусами, обусловленными накоплениями солей кальция [27, 28].

Крупноклеточная кальцифицирующая форма выявляется у молодых мужчин и ассоциирована с генетическими синдромами (комплексом Карнея [29] и синдромом Пейтца–Егерса [30]) или, примерно в 40% случаев, с эндокринными нарушениями. В 44% наблюдений эти опухоли являются двусторонними, как синхронными, так и метасинхронными. В 28% случаев наблюдаются мультифокальные поражения [24]. Характеристики злокачественных опухолей приведены выше [24, 25]. Однако при динамическом наблюдении только у 7% пациентов с данными или подобными гистологическими признаками злокачественности (которые наблюдались у 18,8% больных из всех описанных в литературе случаев) в дальнейшем появлялись метастазы.

В крупнейшем клиническом исследовании с наиболее продолжительным периодом наблюдения первичный диагноз злокачественной опухоли из клеток Сертоли был поставлен 7,5% пациентов, из которых метастазы в ходе длительного наблюдения появились у 11,7% [4]. Как правило, это были больные

старшей возрастной группы с пальпируемой опухолью, имеющей более 1 морфологического признака злокачественности [4].

До 20% крупноклеточных склерозирующих опухолей являются злокачественными. Имеются некоторые указания на то, что варианты с ранним и поздним началом заболевания при данной форме могут иметь различный риск метастазирования (5,5% против 23%) [20]. При нечастом склерозирующем типе метастазы встречаются редко.

#### **10.5.4. Лечение**

Больным с бессимптомными новообразованиями яичка небольших размеров часто ставится диагноз герминогенной опухоли и выполняется орхифуникулэктомия. Однако при наличии небольших интрапаренхиматозных узлов настоятельно рекомендуется выполнение резекции яичка с последующим гистологическим исследованием полученного материала. Принимая решение об объеме операции, важно помнить о возможности наличия негерминогенной опухоли, особенно у пациентов с гинекомастией, другими гормональными нарушениями или типичной УЗ-картиной опухоли из клеток Сертоли (кальцинаты, небольшие опухоли с четким контуром). Если по данным планового гистологического исследования верифицируется герминогенная опухоль, рекомендуется орхифуникулэктомия. Органосохраняющие хирургические вмешательства оправданы при условии, что оставшегося объема паренхимы яичка достаточно для сохранения эндокринной (а в случае стромальных опухолей и экзокринной) функции.

При наличии опухолей с гистологическими признаками злокачественности, особенно у пациентов старшего возраста, для предотвращения метастазирования рекомендуется выполнять орхифуникулэктомию и ЗЛАЭ [19]. При отсутствии гистологических признаков злокачественности решение о периодичности и объеме исследований при динамическом наблюдении после орхифуникулэктомии рекомендуется принимать в индивидуальном порядке (учитывая отсутствие специфических опухолевых маркеров, наиболее адекватным является применение КТ). Опухоли с метастазами в лимфатических узлах, легких, печени и костях нечувствительны к химио- и лучевой терапии, для них характерна низкая выживаемость.

#### **10.5.5. Наблюдение**

Сформулировать рекомендации по оптимальному наблюдению за больными с опухолями из клеток Сертоли не представляется возможным вследствие отсутствия необходимых данных в большинстве опубликованных наблюдений, а также 100% летальности при наличии метастазов независимо от выбранного метода лечения.

### **10.6. Гранулезоклеточные опухоли**

Гранулезоклеточные опухоли встречаются редко. Выделяют ювенильный вариант и гранулезоклеточную опухоль взрослых.

Ювенильный вариант считается доброкачественным. Это наиболее частая врожденная опухоль, составляющая 6,6% всех препубертатных новообразований яичка. Характерной чертой этого типа опухолей является кистозная структура [31].

Средний возраст возникновения взрослого варианта гранулезоклеточной опухоли яичка составляет 44 года. При морфологическом исследовании типичными признаками являются однородность, желто-серый цвет опухоли, продолговатые клетки с бороздками, формирующие микрофолликулярные скопления и тельца Колла–Экснера.

Доля злокачественных опухолей составляет около 20%. Они обычно имеют диаметр более 7 см. К признакам, позволяющим заподозрить злокачественную природу, относятся сосудистая инвазия и некрозы [32].

### **10.7. Текома/ксантоматозная тека-клеточная фиброма**

Очень редкие доброкачественные опухоли [7].

### **10.8. Другие опухоли стромы полового тяжа/гонадной стромы**

Опухоли стромы полового тяжа могут включать опухоли с неполной дифференцировкой или смешанные формы.

Опубликовано ограниченное количество наблюдений опухолей стромы полового тяжа с неполной дифференцировкой и ни одного случая с развитием метастазов [7]. При смешанных формах необходимо указывать все гистологические составляющие опухоли. Однако клиническое течение опухолевого процесса, скорее всего, будет определяться преобладающим или наиболее агрессивным компонентом опухоли [33].

### **10.9. Опухоли из герминогенных клеток и клеток гонадной стромы/стромы полового тяжа (гонадобластомы)**

Термин «гонадобластома» используется, если гнезда клеток герминогенного эпителия в опухоли окружены элементами стромы полового тяжа. Гонадобластомы наиболее часто встречаются при дисгенезии гонад и промежуточном типе наружных половых органов. В 40% случаев наблюдаются двусторонние опухоли. Прогноз коррелирует с инвазивным ростом герминогенного компонента [34].

При диффузном расположении герминального и стромального компонентов опухолевая природа герминогенных клеток ставится под сомнение. Некоторые авторы считают, что в этом случае сами герминогенные клетки не являются опухолевыми, а лишь окружены стромальной опухолевой тканью [35].

### **10.10. Разные опухоли яичка**

#### **10.10.1. По типу эпителиальных опухолей яичника**

Данные опухоли имеют сходство с эпителиальными опухолями яичников, имеют кистозную структуру со слизистыми включениями. Микроскопическая картина идентична таковой при опухолях яичников, а развитие подобно развитию различных эпителиальных вариантов опухолей яичников. Некоторые образования типа опухолей Бреннера являются злокачественными [7].

#### **10.10.2. Опухоли выносящих канальцев и сети яичка**

Эти опухоли встречаются очень редко. Имеются сообщения о доброкачественном (аденома) и злокачественном (аденокарцинома) вариантах. Для последнего характерен местный рост, летальность достигает 56% [18].

#### **10.10.3. Опухоли (доброкачественные и злокачественные) неспецифической стромы**

Данные опухоли встречаются крайне редко. По своим характеристикам, лечебной тактике и прогнозу они аналогичны саркомам мягких тканей.

## **11. ЛИТЕРАТУРА**

### **11.1. Герминогенные опухоли**

1. Richie JP. Neoplasms of the testis, in Walsh PC et al. (eds). Campbell's Urology. 7th ed. Philadelphia: Saunders, 1997: pp. 2411–52.
2. Schottenfeld D, Warshauer ME, Sherlock S, Zauber AG, Leder M, Payne R. The epidemiology of testicular cancer in young adults. Am J Epidemiol 1980;112(2):232–46.  
<http://www.ncbi.nlm.nih.gov/pubmed/6106385>
3. Huyghe E, Matsuda T, Thonneau P. Increasing incidence of testicular cancer worldwide: a review. J Urol 2003;170(1):5–11.  
<http://www.ncbi.nlm.nih.gov/pubmed/12796635>
4. McGlynn KA, Devesa SS, Sigurdson AJ, Brown LM, Tsao L, Tarone RE. Trends in the incidence of testicular germ cell tumours in the United States. Cancer 2003;97(1):63–70.  
<http://www.ncbi.nlm.nih.gov/pubmed/12491506>
5. Bosl GJ, Motzer RJ. Testicular germ-cell cancer. N Engl J Med 1997;337(4):242–53.  
<http://www.ncbi.nlm.nih.gov/pubmed/9227931>
6. Kuczyk MA, Serth J, Bokemeyer C, Jonassen J, Machtens S, Werner M, Jonas U. Alterations of the p53 tumour suppressor gene in carcinoma in situ of the testis. Cancer 1996;78(9):1958–66.  
<http://www.ncbi.nlm.nih.gov/pubmed/8909317>
7. Looijenga LH, Gillis AJ, Stoop H, Hersmus R, Oosterhuis JW. Relevance of microRNAs in normal and malignant development, including human testicular germ cell tumours. Int J Androl 2007;30(4):304–14; discussion 314–15.  
<http://www.ncbi.nlm.nih.gov/pubmed/17573854>
8. Reuter VE. Origins and molecular biology of testicular germ cell tumors. Mod Pathol 2005;18(Suppl 2):S51–S60.  
<http://www.ncbi.nlm.nih.gov/pubmed/15761466>
9. Osterlind A, Berthelsen JG, Abildgaard N, Hansen SO, Hjalgrim H, Johansen B, Munck-Hansen J, Rasmussen LH. Risk of bilateral testicular germ cell tumours in Denmark: 1960–1984. J Natl Cancer Inst 1991;83(19):1391–5.  
<http://www.ncbi.nlm.nih.gov/pubmed/1656057>
10. Moller H, Prener A, Skakkebaek NE. Testicular cancer, cryptorchidism, inguinal hernia, testicular atrophy and genital malformations: case-control studies in Denmark. Cancer Causes Control 1996;7(2):264–74.  
<http://www.ncbi.nlm.nih.gov/pubmed/8740739>

11. Dieckmann KP, Pichlmeier U. The prevalence of familial testicular cancer. *Cancer* 1997;80(10):1954–60. <http://www.ncbi.nlm.nih.gov/pubmed/9366298>
12. Forman D, Oliver RT, Brett AR, Marsh SG, Moses JH, Bodmer JG, Chilvers CE, Pike MC. Familial testicular cancer: a report of the UK family register, estimation of risk and a HLA class 1 sib-pair analysis. *Br J Cancer* 1992;65(2):255–62. <http://www.ncbi.nlm.nih.gov/pubmed/1739626>
13. Weestergaard T, Olsen JH, Frisch M, Kroman N, Nielsen JW, Melbye M. Cancer risk in fathers and brothers of testicular cancer patients in Denmark. A population based study. *Int J Cancer* 1996;66(5):627–31. <http://www.ncbi.nlm.nih.gov/pubmed/8647624>
14. Dieckmann KP, Loy V, Buttner P. Prevalence of bilateral germ cell tumours and early detection based on contralateral testicular intra-epithelial neoplasia. *Br J Urol* 1993;71(3):340–5. <http://www.ncbi.nlm.nih.gov/pubmed/8386582>
15. Dieckmann KP, Pichlmeier U. Is risk of testicular cancer related to the body size? *Eur Urol* 2002;42(6):564–9. <http://www.ncbi.nlm.nih.gov/pubmed/12477651>
16. Wanderas EH, Tretli S, Fossa SD. Trends in incidence of testicular cancer in Norway 1955–1992. *Eur J Cancer* 1995;31A(12):2044–8. <http://www.ncbi.nlm.nih.gov/pubmed/8562163>
17. Jones A, Fergus JN, Chapman J, Houghton L. Is surveillance for stage I germ cell tumours of the testis appropriate outside a specialist centre? *BJU Int* 1999;84(1):79–84. <http://www.ncbi.nlm.nih.gov/pubmed/10444129>
18. Collette L, Sylvester RJ, Stenning SP, Fossa SD, Mead GM, de Wit R, de Mulder PH, Ney Lallemand E, Kaye SB. Impact of the treating institution on survival of patients with poor-prognosis nonseminoma. European Organization for Research and Treatment of Cancer Genitourinary Tract Cancer Collaborative Group and the Medical Research Council Testicular Working Party. *J Natl Cancer Inst* 1999;91(10):839–46. <http://www.ncbi.nlm.nih.gov/pubmed/10340903>
19. Albers P, Albrecht W, Algaba F, Bokemeyer C, Cohn-Cedermark G, Horwich A, Klepp O, Laguna MP, Pizzocaro G. Guidelines on testicular cancer. *Eur Urol* 2005;48(6):885–94. <http://www.ncbi.nlm.nih.gov/pubmed/16126333>
20. Warde P, Specht L, Horwich A, Oliver T, Panzarella T, Gospodarowicz M, von der Maase H. Prognostic factors for relapse in stage I seminoma managed by surveillance: a pooled analysis. *J Clin Oncol* 2002;20(22):4448–52. <http://www.ncbi.nlm.nih.gov/pubmed/12431967>
21. Shelley MD, Burgon K, Mason MD. Treatment of testicular germ-cell cancer: a cochrane evidencebased systematic review. *Cancer Treat Rev* 2002;28(5):237–53. <http://www.ncbi.nlm.nih.gov/pubmed/12435371>
22. Krege S, Beyer J, Souchon R, Albers P, Albrecht W, Algaba F, Bamberg M, Bodrogi I, Bokemeyer C, Cavallin-Ståhl E, Classen J, Clemm C, Cohn-Cedermark G, Culine S, Daugaard G, De Mulder PH, De Santis M, de Wit M, de Wit R, Derigs HG, Dieckmann KP, Dieing A, Droz JP, Fenner M, Fizazi K, Flechon A, Fosså SD, del Muro XG, Gauler T, Geczi L, Gerl A, Germa-Lluch JR, Gillessen S, Hartmann JT, Hartmann M, Heidenreich A, Hoeltl W, Horwich A, Huddart R, Jewett M, Joffe J, Jones WG, Kisbenedek L, Klepp O, Kliesch S, Koehrmann KU, Kollmannsberger C, Kuczyk M, Laguna P, Galvis OL, Loy V, Mason MD, Mead GM, Mueller R, Nichols C, Nicolai N, Oliver T, Ondrus D, Oosterhof GO, Ares LP, Pizzocaro G, Pont J, Pottek T, Powles T, Rick O, Rosti G, Salvioni R, Scheiderbauer J, Schmelz HU, Schmidberger H, Schmoll HJ, Schrader M, Sedlmayer F, Skakkebaek NE, Sohaib A, Tjulandin S, Warde P, Weinknecht S, Weissbach L, Wittekind C, Winter E, Wood L, von der Maase H. European consensus conference on diagnosis and treatment of germ cell cancer: a report of the second meeting of the European Germ Cell Cancer Consensus group (EGCCCG): part I. *Eur Uro*. 2008 Mar;53(3):478–96. <http://www.ncbi.nlm.nih.gov/pubmed/18191324>
23. Krege S, Beyer J, Souchon R, Albers P, Albrecht W, Algaba F, Bamberg M, Bodrogi I, Bokemeyer C, Cavallin-Ståhl E, Classen J, Clemm C, Cohn-Cedermark G, Culine S, Daugaard G, De Mulder PH, De Santis M, de Wit M, de Wit R, Derigs HG, Dieckmann KP, Dieing A, Droz JP, Fenner M, Fizazi K, Flechon A, Fosså SD, del Muro XG, Gauler T, Geczi L, Gerl A, Germa-Lluch JR, Gillessen S, Hartmann JT, Hartmann M, Heidenreich A, Hoeltl W, Horwich A, Huddart R, Jewett M, Joffe J, Jones WG, Kisbenedek L, Klepp O, Kliesch S, Koehrmann KU, Kollmannsberger C, Kuczyk M, Laguna P, Galvis OL, Loy V, Mason MD, Mead GM, Mueller R, Nichols C, Nicolai N, Oliver T, Ondrus D, Oosterhof GO, Paz-Ares L, Pizzocaro G, Pont J, Pottek T, Powles T, Rick O, Rosti G, Salvioni R, Scheiderbauer J, Schmelz HU, Schmidberger H, Schmoll HJ, Schrader M, Sedlmayer F, Skakkebaek NE, Sohaib A, Tjulandin S, Warde P, Weinknecht S, Weissbach L, Wittekind C, Winter E, Wood L, von der Maase H. European consensus conference on diagnosis and treatment of germ cell cancer: a report of the second meeting of the European Germ Cell Cancer Consensus Group (EGCCCG): part II. *Eur Urol* 2008 Mar;53(3):497–513.



- <http://www.ncbi.nlm.nih.gov/pubmed/18191015>
24. Deutsche Krebsgesellschaft: Leitlinie zur Diagnostik und Therapie von Hodentumoren auf Grundlage evidenzbasierter Medizin (EBM). Souchon R, Schmoll HJ, Krege S, for the German Testicular Cancer Study Group (eds). *Qualitätsicherung in der Onkologie*. 1st edn. München – Bern – Wien – New York – Zuckschwerdt, 2002. [German Cancer Society: Evidence-based guideline for the assessment and treatment of testicular tumours] [article in German].
  25. The Royal College of Radiologists' Clinical Oncology Network in partnership with Scottish Intercollegiate Network 2000. Guidelines on the management of adult testicular germ cell tumours. *Clin Oncol (R Coll Radiol)* 2000;12(5):S173–S210.  
<http://www.ncbi.nlm.nih.gov/pubmed/11315727>
  26. Diagnostiek en behandeling van kiemceltumoren van de testis. Richtlijnen Nederlandse Vereniging voor urologie. No 14. [Diagnosis and treatment of testicular germ cell tumours. Dutch Urological Society guidelines] [article in Dutch].
  27. Segal R, Lukka H, Klotz LH, Eady A, Bestic N, Johnston M; Cancer Care Ontario Practice Guidelines Initiative Genitourinary Cancer Disease Site Group. Surveillance programs for early stage nonseminomatous testicular cancer: a practice guideline. *Can J Urol* 2001;8(1):1184–92.  
<http://www.ncbi.nlm.nih.gov/pubmed/11268306>
  28. Oxford Centre for Evidence-based Medicine Levels of Evidence (May 2001). Produced by Bob Phillips, Chris Ball, Dave Sackett, Doug Badenoch, Sharon Straus, Brian Haynes, Martin Dawes since November 1998.  
<http://www.cebm.net/index.aspx?o=1025> [accessed February 2009].
  29. WHO histological classification of testis tumours, In: Eble JN, Sauter G, Epstein JI, Sesterhenn IA, eds. *Pathology & Genetics. Tumours of the urinary system and male genital organs*. Lyons: IARC Press, 2004: 218, pp. 250–262.
  30. Germa-Lluch JR, Garcia del Muro X, Maroto P, Paz-Ares L, Arranz JA, Guma J, Alba E, Satre J, Aparicio J, Fernandez A, Barnadas A, Terrassa J, Saenz A, Almenar D, Lopez-Brea M, Climent MA, Sanchez MA, Lasso de la Vega R, Berenguer G, Perez X; Spanish Germ-Cell Cancer Group (GG). Clinical pattern and therapeutic results achieved in 1490 patients with germ-cell tumours of the testis: the experience of the Spanish Germ-Cell Cancer Group (GG). *Eur Urol* 2002;42(6):553–62.  
<http://www.ncbi.nlm.nih.gov/pubmed/12477650>
  31. Skakkebaek NE. Possible carcinoma-in-situ of the testis. *Lancet* 1972;2(7776):516–7.  
<http://www.ncbi.nlm.nih.gov/pubmed/4115573>
  32. Richie JP, Birnholz J, Garnick MB. Ultrasonography as a diagnostic adjunct for the evaluation of masses in the scrotum. *Surg Gynecol Obstet* 1982;154(5):695–8.  
<http://www.ncbi.nlm.nih.gov/pubmed/7071705>
  33. Doherty FJ. Ultrasound of the nonacute scrotum, in Raymond HW et al. (eds). *Seminars in Ultrasound, CT and MRI*. New York: WB Saunders, 1991, pp. 131–156.
  34. Comiter CU, Benson CJ, Capelouto CC, Kantoff P, Shulman L, Richie JP, Loughlin KR. Nonpalpable intratesticular masses detected sonographically. *J Urol* 1995;154(4):1367–9.  
<http://www.ncbi.nlm.nih.gov/pubmed/7658540>
  35. Friedrich M, Claussen CD, Felix R. Immersion ultrasound of testicular pathology. *Radiology* 1981;141(1):235–7.  
<http://www.ncbi.nlm.nih.gov/pubmed/7291531>
  36. Glazer HS, Lee JKT, Melson GL, McClennan BL. Sonographic detection of occult testicular neoplasm. *ARJ Am J Roentgenol* 1982;138(4):673–5.  
<http://www.ncbi.nlm.nih.gov/pubmed/6978030>
  37. Bockrath JM, Schaeffer AJ, Kiess MS, Nieman HL. Ultrasound Identification of impalpable testicle tumour. *J Urol* 1983;130(2):355–6.  
<http://www.ncbi.nlm.nih.gov/pubmed/6876291>
  38. Shawker TH, Javadpour N, O'Leary T, Shapiro E, Krudy AG. Ultrasonographic detection of 'burnedout' primary testicular germ cell tumours in clinically normal testes. *J Ultrasound Med* 1983;2(10):477–9.  
<http://www.ncbi.nlm.nih.gov/pubmed/6313958>
  39. Lenz S, Giwercman A, Skakkebaek NE, Bruun E, Frimodt-Moller C. Ultrasound in detection of early neoplasia of the testis. *Int J Androl* 1987;10(1):187–90.  
<http://www.ncbi.nlm.nih.gov/pubmed/2884185>
  40. Thurnher S, Hricak H, Carroll PR, Pobielski RS, Filly RA. Imaging the testis: comparison between MR imaging and US. *Radiology* 1988;167(3):631–6.  
<http://www.ncbi.nlm.nih.gov/pubmed/3283834>
  41. Mattrey RF. Magnetic resonance imaging of the scrotum. *Semin Ultrasound CT MR* 1991;12(2):95–108.  
<http://www.ncbi.nlm.nih.gov/pubmed/1863480>
  42. Rholl KS, Lee JKT, Ling D, Heiken JP, Glazer HS. MR imaging of the scrotum with a high resolution

- surface coil. *Radiology* 1987;163(1):99–103.  
<http://www.ncbi.nlm.nih.gov/pubmed/3547497>
43. Johnson JO, Mattrey RF, Phillipson J. Differentiation of seminomatous from nonseminomatous testicular tumours by MRI. *AJR Am J Roentgenol* 1990;154(3):539–43.  
<http://www.ncbi.nlm.nih.gov/pubmed/2106218>
  44. Klein EA. Tumour markers in testis cancer. *Urol Clin North Am* 1993;20(1):67–73.  
<http://www.ncbi.nlm.nih.gov/pubmed/7679533>
  45. Peyret C. Tumeurs du testicule. Synthèse et recommandations en onco-urologie. *Prog Urol* 1993;2:60–4. [Testicular tumours. Summary of onco-urological recommendations] [article in French].
  46. Javadpour N. The role of biologic markers in testicular cancer. *Cancer* 1980;45(7 Suppl):1755–61.  
<http://www.ncbi.nlm.nih.gov/pubmed/6154517>
  47. Heidenreich A, Weissbach L, Holth W, Albers P, Kliesch S, Kohrmann KU, Dieckmann KP. German Testicular Cancer Study Group. Organ sparing surgery for malignant germ cell tumour of the testis. *J Urol* 2001;166(6):2161–5.  
<http://www.ncbi.nlm.nih.gov/pubmed/11696727>
  48. Petersen PM, Giwercman A, Daugaard G, Rorth M, Petersen JH, Skakkebaek NE, Hansen SW, von der Maase H. Effect of graded testicular doses of radiotherapy in patients treated for carcinoma-in-situ in the testis. *J Clin Oncol* 2002;20(6):1537–43.  
<http://www.ncbi.nlm.nih.gov/pubmed/11896102>
  49. Heidenreich A, Holth W, Albrecht W, Pont J, Engelmann UH. Testis-preserving surgery in bilateral testicular germ cell tumours. *Br J Urol* 1997;79(2):253–7.  
<http://www.ncbi.nlm.nih.gov/pubmed/9052478>
  50. Weissbach L. Organ preserving surgery of malignant germ cell tumours. *J Urol* 1995;153(1):90–3.  
<http://www.ncbi.nlm.nih.gov/pubmed/7966800>
  51. Dieckmann KP, Loy V. Prevalence of contralateral testicular intraepithelial neoplasia in patients with testicular germ cell neoplasms. *J Clin Oncol* 1996;14(12):3126–32.  
<http://www.ncbi.nlm.nih.gov/pubmed/8955658>
  52. Von der Maase H, Rorth M, Walbom-Jorgensen S, Sorensen BL, Christophersen IS, Hald T, Jacobsen GK, Berthelsen JG, Skakkebaek NE. Carcinoma-in-situ of contralateral testis in patients with testicular germ cell cancer: study of 27 cases in 500 patients. *Br Med J (Clin Res Ed)* 1986; 293(6559):1398–401.  
<http://www.ncbi.nlm.nih.gov/pubmed/3026550>
  53. Harland SJ, Cook PA, Fossa SD, Horwich A, Mead GM, Parkinson MC, Roberts JT, Stenning SP. Intratubular germ cell neoplasia of contralateral testis in testicular cancer: defining a high risk group. *J Urol* 1998;160(4):1353–7.  
<http://www.ncbi.nlm.nih.gov/pubmed/9751353>
  54. Taberero J, Paz-Ares L, Salazar R, Lianes P, Guerra J, Borrás J, Villavicencio H, Leiva O, Cortes-Funes H. Incidence of contralateral germ cell testicular tumours in South Europe: report of the experience at 2 Spanish university hospitals and review of the literature. *J Urol* 2004;171(1):164–7.  
<http://www.ncbi.nlm.nih.gov/pubmed/14665868>
  55. Herr HW, Sheinfeld J. Is biopsy of the contralateral testis necessary in patients with germ cell tumors? *J Urol* 1997;158(4):1331–4.  
<http://www.ncbi.nlm.nih.gov/pubmed/9302113>
  56. Albers P, Goll A, Bierhoff E, Schoeneich G, Muller SC. Clinical course and histopathologic risk factor assessment in patients with bilateral testicular germ cell tumours. *Urology* 1999;54(4):714–8.  
<http://www.ncbi.nlm.nih.gov/pubmed/10510934>
  57. Giwercman A, Bruun E, Frimotd-Muller C, Skakkebaek NE. Prevalence of carcinoma in situ and other histopathological abnormalities in testes of men with a history of cryptorchidism. *J Urol* 1989;142(4):998–1001.  
<http://www.ncbi.nlm.nih.gov/pubmed/2571738>
  58. Heidenreich A, Moul JW. Contralateral testicular biopsy procedure in patients with unilateral testis cancer: is it indicated? *Sem Urol Oncol* 2002;20(4):234–8.  
<http://www.ncbi.nlm.nih.gov/pubmed/12489055>
  59. Dieckmann KP, Kulejewski M, Pichlmeier U, Loy V. Diagnosis of contralateral testicular intraepithelial neoplasia (TIN) in patients with testicular germ cell cancer: systematic two-site biopsies are more sensitive than a single random biopsy. *Eur Urol* 2007;51(1):175–83; discussion 183–5.  
<http://www.ncbi.nlm.nih.gov/pubmed/16814456>
  60. Kliesch S, Thomaidis T, Schütte B, Puhse G, Kater B, Roth S, Bergmann M. Update on the diagnostic safety for detection of testicular intraepithelial neoplasia (TIN). *APMIS* 2003;111(1):70–4.  
<http://www.ncbi.nlm.nih.gov/pubmed/12752238>
  61. Classen J, Dieckmann K, Bamberg M, Souchon R, Kliesch S, Kuehn M, Loy V; German Testicular Cancer Study Group. Radiotherapy with 16 Gy may fail to eradicate testicular intraepithelial neoplasia:

- preliminary communication of a dose-reduction trial of the German Testicular Cancer Study Group. *Br J Cancer* 2003;88(6):828–31.  
<http://www.ncbi.nlm.nih.gov/pubmed/12644817>
62. Leibovitch I, Foster RS, Kopecky KK, Donohue JP. Improved accuracy of computerized tomography based clinical staging in low stage nonseminomatous germ cell cancer using size criteria of retroperitoneal lymph nodes. *J Urol* 1995;154(5):1759–63.  
<http://www.ncbi.nlm.nih.gov/pubmed/7563341>
  63. Jing B, Wallace S, Zornoza J. Metastases to retroperitoneal and pelvic lymph nodes: computed tomography and lymphangiography. *Radiol Clin North Am* 1982;20(3):511–30.  
<http://www.ncbi.nlm.nih.gov/pubmed/7051132>
  64. Husband JE, Barrett A, Peckham MJ. Evaluation of computed tomography in the management of testicular teratoma. *Br J Urol* 1981;53(2):179–83.  
<http://www.ncbi.nlm.nih.gov/pubmed/7237052>
  65. Swanson DA. Role of retroperitoneal lymphadenectomy (RLDN) when patients with nonseminomatous germ cell testicular tumours are at high risk of needing lymph node surgery plus chemotherapy, in Donohue JP (ed.). *Lymph Node Surgery in Urology*. International Society of Urology Reports. Oxford: Isis Medical Media, 1995, pp. 133–140.
  66. Ellis JH, Blies JR, Kopecky KK, Klatte EC, Rowland RG, Donohue JP. Comparison of NMR and CT imaging in the evaluation of metastatic retroperitoneal lymphadenopathy from testicular carcinoma. *J Comput Assist Tomogr* 1984;8(4):709–9.  
<http://www.ncbi.nlm.nih.gov/pubmed/6539790>
  67. See WA, Hoxie L. Chest staging in testis cancer patients: imaging modality selection based upon risk assessment as determined by abdominal computerized tomography scan results. *J Urol* 1993;150(3):874–8.  
<http://www.ncbi.nlm.nih.gov/pubmed/8345604>
  68. Cremerius U, Wildberger JE, Borchers H, Zimny M, Jakse G, Gunther RW, Buell U. Does positron emission tomography using 18-fluoro-2-deoxyglucose improve clinical staging of testicular cancer?—Results of a study in 50 patients. *Urology* 1999;54(5):900–4.  
<http://www.ncbi.nlm.nih.gov/pubmed/10565755>
  69. Albers P, Bender H, Yilmaz H, Schoeneich G, Biersack HJ, Mueller SC. Positron emission tomography in the clinical staging of patients with Stage I and II testicular germ cell tumours. *Urology* 1999;53(4):808–11.  
<http://www.ncbi.nlm.nih.gov/pubmed/10197862>
  70. De Santis M, Becherer A, Bokemeyer C, Stoiber F, Oechsle K, Sellner F, Lang A, Kletter K, Dohmen BM, Dittrich C, Pont J. 2-18fluoro-deoxy-D-glucose positron emission tomography is a reliable predictor for viable tumor in postchemotherapy seminoma: an update of the prospective multicentric SEMPET trial. *J Clin Oncol* 2004;22(6):1034–9.  
<http://www.ncbi.nlm.nih.gov/pubmed/15020605>
  71. Spermon JR, De Geus-Oei LF, Kiemeny LA, Witjes JA, Oyen WJ. The role of (18)fluoro-2-deoxyglucose positron emission tomography in initial staging and re-staging after chemotherapy for testicular germ cell tumours. *BJU Int*, 2002;89(6):549–56.  
<http://www.ncbi.nlm.nih.gov/pubmed/11942962>
  72. Sobin LH, Wittekind C (eds). *TNM classification of malignant tumours*. 6th edn. UICC/Wiley, 2002.  
<http://www.wiley.com/>
  73. Zagars GK. Management of stage I seminoma: radiotherapy, in Horwich A (ed.). *Testicular Cancer: Investigation and Management*. London: Chapman & Hall Medical, 1999, p. 99.
  74. Klepp O, Flodgren P, Maartman-Moe H, Lindholm CE, Unsgaard B, Teigum H, Fossa SD, Paus E. Early clinical stages (CS1, CS1Mk+ and CS2A) of non-seminomatous testis cancer. Value of preand postorchidectomy serum tumour marker information in prediction of retroperitoneal lymph node metastases. Swedish-Norwegian Testicular Cancer Project (SWENOTECA). *Ann Oncol* 1990;1(4):281–8.  
<http://www.ncbi.nlm.nih.gov/pubmed/1702312>
  75. International Germ Cell Cancer Collaborative Group. International Germ Cell Consensus Classification: a prognostic factor-based staging system for metastatic germ cell cancers. *J Clin Oncol* 1997;15(2):594–603.  
<http://www.ncbi.nlm.nih.gov/pubmed/9053482>
  76. Bokemeyer C, Schmoll HJ. Treatment of clinical stage I testicular cancer and a possible role for new biological prognostic parameters. *J Cancer Res Clin Oncol* 1996;122:575–84.
  77. Albers P, Siener R, Kliesch S, Weissbach L, Krege S, Sparwasser C, Schulze H, Heidenreich A, de Riese W, Loy V, Bierhoff E, Wittekind C, Fimmers R, Hartmann M; German Testicular Cancer Study Group. Risk factors for relapse in clinical stage I nonseminomatous testicular germ cell tumours: results of the German

- Testicular Cancer Study Group Trial. *J Clin Oncol* 2003;21(8):1505–12.  
<http://www.ncbi.nlm.nih.gov/pubmed/12697874>
78. Petersen PM, Giwercman A, Skakkebaek NE, Rorth M. Gonadal function in men with testicular cancer. *Semin Oncol* 1998;25(2):224–33.  
<http://www.ncbi.nlm.nih.gov/pubmed/9562456>
  79. De Santis M, Albrecht W, Holtl W, Pont J. Impact of cytotoxic treatment of long-term fertility in patients with germ-cell cancer. *Int J Cancer* 1999;83(6):864–5.  
<http://www.ncbi.nlm.nih.gov/pubmed/10597213>
  80. Jacobsen KD, Fossa SD, Bjoro TP, Aass N, Heilo A, Stenwig AE. Gonadal function and fertility in patients with bilateral testicular germ cell malignancy. *Eur Urol* 2002;42(3):229–38.  
<http://www.ncbi.nlm.nih.gov/pubmed/12234507>
  81. Kliesch S, Behre HM, Jurgens H, Nieschlag E. Cryopreservation of semen from adolescent patients with malignancies. *Med Pediatr Oncol* 1996;26(1):20–7.  
<http://www.ncbi.nlm.nih.gov/pubmed/7494508>
  82. Giwercman A, von der Maase H, Rorth M, Skakkebaek NE. Semen quality in testicular tumour and CIS in the contralateral testis. *Lancet* 1993;341(8841):384–5.  
<http://www.ncbi.nlm.nih.gov/pubmed/8094162>
  83. Kliesch S, Bergmann M, Hertle L, Nieschlag E, Behre HM. Semen parameters and testicular pathology in men with testicular cancer and contralateral carcinoma in situ or bilateral testicular malignancies. *Hum Reprod* 1997;12(12):2830–35.  
<http://www.ncbi.nlm.nih.gov/pubmed/9455863>
  84. Spermon JR, Kiemeny LA, Meuleman EJ, Ramos L, Wetzels AM, Witjes JA. Fertility in men with testicular germ cell tumours. *Fertil Steril* 2003;79(Suppl 3):1543–9.  
<http://www.ncbi.nlm.nih.gov/pubmed/12801557>
  85. Nieschlag E, Behre HM. Pharmacology and clinical use of testosterone, in Nieschlag E, Behre HM (eds). *Testosterone-Action, Deficiency, Substitution*. Berlin–Heidelberg–New York: Springer, 1999, pp. 92–114.
  86. Sternberg CN. The management of stage I testis cancer. *Urol Clin North Am* 1998 Aug;25(3):435–49.  
<http://www.ncbi.nlm.nih.gov/pubmed/9728213>
  87. Groll RJ, Warde P, Jewett MA. A comprehensive systematic review of testicular germ cell tumor surveillance. *Crit Rev Oncol Hematol* 2007;64(3):182–97.  
<http://www.ncbi.nlm.nih.gov/pubmed/17644403>
  88. Chung P, Parker C, Panzarella T, Gospodarowicz MK, Jewett S, Milosevic MF, Catton CN, Bayley AJ, Tew-George B, Moore M, Sturgeon JF, Warde P. Surveillance in stage I testicular seminoma-risk of late relapse. *Can J Urol* 2002;9(5):1637–40.  
<http://www.ncbi.nlm.nih.gov/pubmed/12431325>
  89. Warde P, Jewett MAS. Surveillance for stage I testicular seminoma. Is it a good option? *Urol Clin North Am* 1998;25(3):425–33.  
<http://www.ncbi.nlm.nih.gov/pubmed/9728212>
  90. Aparicio J, Garcia del Muro X, Maroto P, Paz-Ares L, Alba E, Saenz A, Terrasa J, Barnadas A, Almenar D, Arranz JA, Sanchez M, Fernandez A, Sastre J, Carles J, Dorca J, Guma J, Yuste AL, Germa JR; Spanish Germ Cell Cancer Cooperative Group (GG). Multicenter study evaluating a dual policy of postorchidectomy surveillance and selective adjuvant single-agent carboplatin for patients with clinical stage I seminoma. *Ann Oncol* 2003;14(6):867–72.  
<http://www.ncbi.nlm.nih.gov/pubmed/12796024>
  91. Sharda N, Kinsella T, Ritter M. Adjuvant radiation versus observation: a cost analysis of alternate management schemes in early stage testicular seminoma. *J Clin Oncol* 1996;14(11):2933–9.  
<http://www.ncbi.nlm.nih.gov/pubmed/8918490>
  92. Francis R, Bower M, Brunstrom G, Holden L, Newlands ES, Rustin GJS, Seckl MJ. Surveillance for stage I testicular germ cell tumours: results and cost benefit analysis of management options. *Eur J Cancer* 2000;36(15):1925–32.  
<http://www.ncbi.nlm.nih.gov/pubmed/11000572>
  93. Warde P, Gospodarowicz M, Panzarella T, Catton C, Sturgeon J, Moore M, Jewett M. Issues in the management of stage I testicular seminoma. *Int J Radiat Oncol Biol Phys* 1997;39:S156.
  94. Oliver RT, Mason MD, Mead GM, von der Maase H, Rustin GJ, Joffe JK, de Wit R, Aass N, Graham JD, Coleman R, Kirk SJ, Stenning SP; MRC TE19 collaborators and the EORTC 30982 collaborators. Radiotherapy versus single-dose carboplatin in adjuvant treatment of stage I seminoma: a randomised trial. *Lancet* 2005;23–29;366(9482):293–300.  
<http://www.ncbi.nlm.nih.gov/pubmed/16039331>
  95. Aparicio J, Germà JR, García del Muro X, Maroto P, Arranz JA, Sáenz A, Barnadas A, Dorca J, Guma J, Olmos D, Bastús R, Carles J, Almenar D, Sánchez M, Paz-Ares L, Satrustegui JJ, Mellado B, Balil A, López-Brea M, Sánchez A; The Second Spanish Germ Cell Cancer Cooperative Group. Risk-adapted

management for patients with clinical stage I seminoma: the Second Spanish Germ Cell Cancer Cooperative Group study. *J Clin Oncol* 2005;23(34):8717–23.

<http://www.ncbi.nlm.nih.gov/pubmed/16260698>

96. Schoffski P, Höhn N, Kowalski R, Classen J, Meisner C, Fechner G, Dieckmann K, Winkler C, Bamberg M. Health-related quality of life (QoL) in patients with seminoma stage I treated with either adjuvant radiotherapy (RT) or two cycles of carboplatinum chemotherapy (CT): Results of a randomized phase III trial of the German Interdisciplinary Working Party on Testicular Cancer. *ASCO Annual Meeting Proceedings. Part 1. J Clin Oncol* 2007;25(Suppl 18S):5050.  
[http://www.asco.org/portal/site/ASCO/menuitem.34d60f5624ba07fd506fe310ee37a01d/?vgnnextoid=76f8201eb61a7010VgnVCM100000ed730ad1RCRD&vmview=abst\\_detail\\_view&confID=47&abstractID=32158](http://www.asco.org/portal/site/ASCO/menuitem.34d60f5624ba07fd506fe310ee37a01d/?vgnnextoid=76f8201eb61a7010VgnVCM100000ed730ad1RCRD&vmview=abst_detail_view&confID=47&abstractID=32158)
97. Fossa SD, Horwich A, Russell JM, Roberts JT, Cullen MH, Hodson NJ, Jones WG, Yosef H, Duchesne GM, Owen JR, Grosch EJ, Chetiyawardana AD, Reed NS, Widmer B, Stenning SP. Optimal planning target volume for stage I testicular seminoma: a Medical Research Council randomized trial. *J Clin Oncol* 1999;17(4):1146.  
<http://www.ncbi.nlm.nih.gov/pubmed/10561173>
98. Jones WG, Fossa SD, Mead GM, Roberts JT, Sokal M, Naylor S, Tenning SP. A randomized trial of two radiotherapy schedules in the adjuvant treatment of stage I seminoma (MRC TE 18). *Eur J Cancer* 2001;37(Suppl 6):S157, abstr 572.
99. Melchior D, Hammer P, Fimmers R, Schuller H, Albers P. Long term results and morbidity of paraaortic compared with paraaortic and iliac adjuvant radiation in clinical stage I seminoma. *Anticancer Res* 2001;21(4B):2989–93.  
<http://www.ncbi.nlm.nih.gov/pubmed/11712799>
100. Livsey JE, Taylor B, Mobarek N, Cooper RA, Carrington B, Logue PJ. Patterns of relapse following radiotherapy for stage I seminoma of the testis: implications for followup. *Clin Oncol (R Coll Radiol)* 2001;13(4):296–300.  
<http://www.ncbi.nlm.nih.gov/pubmed/11554630>
101. Van Leeuwen FE, Stiggelbout AM, van den Belt-Dusebout AW, Noyon R, Eliel MR, van Kerkhoff EH, Delemarre JF, Somers R. Second cancer risk following testicular cancer: a follow-up study of 1909 patients. *Clin Oncol* 1993;11(3):415–24.  
<http://www.ncbi.nlm.nih.gov/pubmed/8445415>
102. Travis LB, Curtis RE, Storm H, Hall P, Holowaty E, Van Leeuwen FE, Kohler BA, Pukkala E, Lynch CF, Andersson M, Bergfeldt K, Clarke EA, Wiklund T, Stoter G, Gospodarowicz M, Sturgeon J, Fraumeni JF Jr, Boice JD Jr. Risk of second malignant neoplasms among long-term survivors of testicular cancer. *J Natl Cancer Inst* 1997;89(19):1429–39.  
<http://www.ncbi.nlm.nih.gov/pubmed/9326912>
103. Horwich A, Bell J. Mortality and cancer incidence following treatment for seminoma of the testis. *Radiother Oncol* 1994;30(3):193–8.  
<http://www.ncbi.nlm.nih.gov/pubmed/8209001>
104. Bieri S, Rouzaud M, Miralbell R. Seminoma of the testis: is scrotal shielding necessary when radiotherapy is limited to the para-aortic nodes? *Radiother Oncol* 1999;50(3):349–53.  
<http://www.ncbi.nlm.nih.gov/pubmed/10392822>
105. Warszawski N, Schmucking M. Relapses in early-stage testicular seminoma: radiation therapy versus retroperitoneal lymphadenectomy. *Scan J Urol Nephrol* 1997;31(4):335–9.  
<http://www.ncbi.nlm.nih.gov/pubmed/9290165>
106. Heidenreich A, Albers P, Hartmann M, Kliesch S, Kohrmann KU, Krege S, Lossin P, Weissbach L; German Testicular Cancer Study Group. Complications of primary nerve sparing retroperitoneal lymph node dissection for clinical stage I nonseminomatous germ cell tumours of the testis: experience of the German Testicular Cancer Study Group. *J Urol* 2003;169(5):1710–4.  
<http://www.ncbi.nlm.nih.gov/pubmed/12686815>
107. Freedman LS, Parkinson MC, Jones WG, Oliver RT, Peckham MJ, Read G, Newlands ES, Williams CJ. Histopathology in the prediction of patients with stage I testicular teratoma treated by orchidectomy alone. *Lancet* 1987;2(8554):294–8.  
<http://www.ncbi.nlm.nih.gov/pubmed/2886764>
108. Read G, Stenning SP, Cullen MH, Parkinson MC, Horwich A, Kaye SB, Cook PA. Medical Research Council prospective study of surveillance for stage I testicular teratoma. *J Clin Oncol* 1992;10(11):1762–8.  
<http://www.ncbi.nlm.nih.gov/pubmed/1403057>
109. Colls BM, Harvey VJ, Skelton L, Frampton CM, Thompson PI, Bennett M, Perez DJ, Dady PJ, Forgeson GV, Kennedy IC. Late results of surveillance of clinical stage I nonseminoma germ cell testicular tumours: 17 years' experience in a national study in New Zealand. *Br J Urol Int* 1999;83(1):76–82.

- <http://www.ncbi.nlm.nih.gov/pubmed/10233456>
110. Oliver RT, Ong J, Shamash J, Ravi R, Nagund V, Harper P, Ostrowski MJ, Sezer B, Levay J, Robinson A, Neal DE, Williams M; Anglian Germ Cell Cancer Group. Long-term follow-up of Anglian Germ Cell Cancer Group surveillance versus patients with Stage 1 nonseminoma treated with adjuvant chemotherapy. *Urology* 2004;63(3):556–61.  
<http://www.ncbi.nlm.nih.gov/pubmed/15028457>
  111. Klepp O, Olsson AM, Henrikson H, Aass N, Dahl O, Stenwig AE, Persson BE, Cavallin-Stahl E, Fossa SD, Wahlqvist L. Prognostic factors in clinical stage I nonseminomatous germ cell tumours of the testis: multivariate analysis of a prospective multicenter study. *J Clin Oncol* 1990;8(3):509–18.  
<http://www.ncbi.nlm.nih.gov/pubmed/1689773>
  112. Kakiashvili D, Anson-Cartwright L, Sturgeon JF, Warde PR, Chung P, Moore M, Wang L, Azuero J, Jewett MA. Non risk-adapted surveillance management for clinical stage I nonseminomatous testis tumors. *J Urol* 2007;177:278 (abstr 835).
  113. Cullen MH, Stenning SP, Parkinson MC, Fossa SD, Kaye SB, Horwich AH, Harland SJ, Williams MV, Jakes R. Short-course adjuvant chemotherapy in high-risk stage I nonseminomatous germ cell tumours of the testis: a Medical Research Council report. *J Clin Oncol* 1996;14(4):1106–13.  
<http://www.ncbi.nlm.nih.gov/pubmed/8648364>
  114. Oliver RTD, Raja MA, Ong J, Gallagher CJ. Pilot study to evaluate impact of a policy of adjuvant chemotherapy for high risk stage I malignant teratoma on overall relapse rate of stage I cancer patients. *J Urol* 1992;148(5):1453–6.  
<http://www.ncbi.nlm.nih.gov/pubmed/1279211>
  115. Studer UE, Fey MF, Calderoni A. Adjuvant chemotherapy after orchidectomy in high risk patients with clinical stage I nonseminomatous testicular cancer. *Eur Urol* 1993;23(4):444–9.  
<http://www.ncbi.nlm.nih.gov/pubmed/7687549>
  116. Bohlen D, Borner M, Sonntag RW, Fey MF, Studer UE. Long-term results following adjuvant chemotherapy in patients with clinical stage I testicular nonseminomatous malignant germ cell tumours with high risk factors. *J Urol* 1999;161(4):1148–52.  
<http://www.ncbi.nlm.nih.gov/pubmed/10081858>
  117. Pont J, Albrecht W, Postner G, Sellner F, Angel K, Holtl W. Adjuvant chemotherapy for high risk clinical stage I nonseminomatous testicular germ cell cancer: long-term results of a prospective trial. *J Clin Oncol* 1996;14(2):441–8.  
<http://www.ncbi.nlm.nih.gov/pubmed/8636755>
  118. Chevreau C, Mazerolles C, Soulié M, Gaspard MH, Mourey L, Bujan L, Plante P, Rischmann P, Bachaud JM, Malavaud B. Long-term efficacy of two cycles of PEB regimen in high-risk stage I nonseminomatous testicular germ cell tumors with embryonal carcinoma and/or vascular invasion. *Eur Urol* 2004;46(2):209–14.  
<http://www.ncbi.nlm.nih.gov/pubmed/15245815>
  119. Bohlen D, Burkhard FC, Mills R, Sonntag RW, Studer UE. Fertility and sexual function following orchidectomy and 2 cycles of chemotherapy for stage I high risk nonseminomatous germ cell cancer. *J Urol* 2001;165(2):441–4.  
<http://www.ncbi.nlm.nih.gov/pubmed/11176393>
  120. Baniel J, Foster RS, Gonin R, Messemer JE, Donohue JP, Einhorn LH. Late relapse of testicular cancer. *J Clin Oncol* 1995;13(5):1170–6.  
<http://www.ncbi.nlm.nih.gov/pubmed/7537800>
  121. Baniel J, Roth BJ, Foster RS, Donohue JP. Cost and risk benefit considerations in the management of clinical stage I nonseminomatous testicular tumours. *Ann Surg Oncol* 1996;3(1):86–93.  
<http://www.ncbi.nlm.nih.gov/pubmed/8770308>
  122. Rustin GJ, Mead GM, Stenning SP, Vasey PA, Aass N, Huddart RA, Sokal MP, Joffe JK, Harland SJ, Kirk SJ; National Cancer Research Institute Testis Cancer Clinical Studies Group. Randomized trial of two or five computed tomography scans in the surveillance of patients with stage I nonseminomatous germ cell tumors of the testis: Medical Research Council Trial TE08, ISRCTN56475197-the National Cancer Research Institute Testis Cancer Clinical Studies Group. *J Clin Oncol* 2007;25(11):1310–5.  
<http://www.ncbi.nlm.nih.gov/pubmed/17416851>
  123. Klepp O, Dahl O, Flodgren P, Stierner U, Olsson AM, Oldbring J, Nilsson S, Daehlin L, Tornblom M, Smaland R, Starkhammar H, Abramsson L, Wist E, Raabe N, Edekling T, Cavallin-Stahl E. Riskadapted treatment of clinical stage 1 non-seminoma testis cancer. *Eur J Cancer* 1997;33(7):1038–44.  
<http://www.ncbi.nlm.nih.gov/pubmed/9376184>
  124. Ondrus D, Matoska J, Belan V. Prognostic factors in clinical stage I nonseminomatous germ cell testicular tumours: rationale for different risk-adapted treatment. *Eur Urol* 1998;33(6):562–6.  
<http://www.ncbi.nlm.nih.gov/pubmed/9743698>
  125. Maroto P, García del Muro X, Aparicio J, Paz-Ares L, Arranz JA, Guma J, Terrassa J, Barnadas J, Dorta J,

- Germà-Lluch JR. Multicentre risk-adapted management for stage I non-seminomatous germ cell tumours. *Ann Oncol* 2005;16(12):1915–20.  
<http://www.ncbi.nlm.nih.gov/pubmed/16126737>
126. Tandstad T, Dahl O, Cohn-Cedermark G, Cavallin-Ståhl E, Solberg A, Langberg C, Bremnes R, Lauerell A, Wijkström H, Klepp O: Risk-adapted treatment in clinical stage 1 (CS1), nonseminomatous germ cell testicular cancer (NSGCT), the SWENOTECA management program. *JCO* in press.
  127. Spermon JR, Roeleveld TA, van der Poel HG, Hulsbergen-van de Kaa CA, Ten Bokkel-Huinink WW, van de Vijver M, Witjes JA, Horenblas S. Comparison of surveillance and retroperitoneal lymph node dissection in stage I nonseminomatous germ cell tumours. *Urology* 2002;59(6):923–9.  
<http://www.ncbi.nlm.nih.gov/pubmed/12031382>
  128. Hendry WF, Norman A, Nicholls J, Dearnaley DP, Peckham MJ, Horwich A. Abdominal relapse in stage 1 nonseminomatous germ cell tumours of the testis managed by surveillance or with adjuvant chemotherapy. *BJU Int* 2000;86(1):89–93.  
<http://www.ncbi.nlm.nih.gov/pubmed/10886090>
  129. Pizzocaro G, Salvioni R, Zanoni F. Unilateral lymphadenectomy in intraoperative stage I nonseminomatous testis cancer. *J Urol* 1985;134(3):485–9.  
<http://www.ncbi.nlm.nih.gov/pubmed/2993672>
  130. Donohue JP, Thornhill JA, Foster RS, Rowland RG, Bihrl R. Retroperitoneal lymphadenectomy for clinical stage A testis cancer (1965-1989): modifications of technique and impact on ejaculation. *J Urol* 1993;149(2):237–43.  
<http://www.ncbi.nlm.nih.gov/pubmed/8381190>
  131. Lashley DB, Lowe BA. A rational approach to managing stage I nonseminomatous germ cell cancer. *Urol Clin North Am* 1998;25(3):405–23.  
<http://www.ncbi.nlm.nih.gov/pubmed/9728211>
  132. Foster RS, Roth BJ. Clinical stage I nonseminoma: surgery versus surveillance. *Semin Oncol* 1998;25(2):145–53.  
<http://www.ncbi.nlm.nih.gov/pubmed/9562447>
  133. Kratzik C, Holtl W, Albrecht W et al. Risk adapted management for NSGCT stage I: long-term results of a multicenter study. *J Urol* 1996;155:547A.
  134. Ondrus D, Goncalves F, Kausitz J, Mat'oska J, Belan V. The value of prognostic factors in the management of stage I nonseminomatous germ cell testicular tumours (NSGCTT). *Neoplasma* 1996;43(3):195–7.  
<http://www.ncbi.nlm.nih.gov/pubmed/8841507>
  135. Donohue JP, Thornhill JA, Foster RS, Rowland RG, Bihrl R. Clinical stage B nonseminomatous germ cell testis cancer: the Indiana University experience using routine primary retroperitoneal lymph node dissection. *Eur J Cancer* 1995;31A(10):1599–604.  
<http://www.ncbi.nlm.nih.gov/pubmed/7488408>
  136. Richie JP, Kantoff PW. Is adjuvant chemotherapy necessary for patients with stage 1B testicular cancer? *J Clin Oncol* 1991;9(8):1393–8.  
<http://www.ncbi.nlm.nih.gov/pubmed/2072143>
  137. Pizzocaro G, Monfardini S. No adjuvant chemotherapy in selected patients with pathological stage II nonseminomatous germ cell tumours of the testis. *J Urol* 1984;131(4):677–80.  
<http://www.ncbi.nlm.nih.gov/pubmed/6200611>
  138. Williams SD, Stablein DM, Einhorn LH, Muggia FM, Weiss RB, Donohue JP, Paulson DF, Brunner KW, Jacobs EM, Spaulding JT. Immediate adjuvant chemotherapy versus observation with treatment at relapse in pathological stage II testicular cancer. *N Engl J Med* 1987;317(23):1433–8.  
<http://www.ncbi.nlm.nih.gov/pubmed/2446132>
  139. Bianci G, Beltrami P, Giusti G. Unilateral laparoscopic lymph node dissection for clinical stage I nonseminomatous germ cell testicular neoplasm. *Eur Urol* 1998;33(2):190–4.  
<http://www.ncbi.nlm.nih.gov/pubmed/9519363>
  140. Rassweiler JJ, Frede T, Lenz E, Seemann O, Alken P. Long-term experience with laparoscopic retroperitoneal lymph node dissection in the management of low-stage testis cancer. *Eur Urol* 2000;37(3):251–60.  
<http://www.ncbi.nlm.nih.gov/pubmed/10720848>
  141. Janetschek G, Hobisch A, Peschel R, Hittmair A, Bartsch G. Laparoscopic retroperitoneal lymph node dissection for clinical stage I non-seminomatous testicular carcinoma: long-term outcome. *J Urol* 2000;163(6):1793–6.  
<http://www.ncbi.nlm.nih.gov/pubmed/10799184>
  142. LeBlanc E, Caty A, Dargent D, Querleu D, Mazeman E. Extraperitoneal laparoscopic para-aortic lymph node dissection for early stage nonseminomatous germ cell tumours of the testis with introduction of a nerve sparing technique: description and results. *J Urol* 2001;165(1):89–92.  
<http://www.ncbi.nlm.nih.gov/pubmed/11125371>
  143. Albers P, Siener R, Krege S, Schmelz HU, Dieckmann KP, Heidenreich A, Kwasny P, Pechoel M,

- Lehmann J, Kliesch S, Köhrmann KU, Fimmers R, Weissbach L, Loy V, Wittekind C, Hartmann M; German Testicular Cancer Study Group. Randomized phase III trial comparing retroperitoneal lymph node dissection with one course of bleomycin and etoposide plus cisplatin chemotherapy in the adjuvant treatment of clinical stage I Nonseminomatous testicular germ cell tumors: AUO trial AH 01/94 by the German Testicular Cancer Study Group. *J Clin Oncol* 2008 Jun 20;26(18):2966–72.  
<http://www.ncbi.nlm.nih.gov/pubmed/18458040>
144. Pizzocaro G, Nicolai N, Salvioni R. Marker positive clinical stage I non seminomatous germ cell tumours (NSGCT) of the testis: which primary therapy? *J Urol* 1996;155(Suppl):328A.
145. Davis BE, Herr HW, Fair WR, Bosl GJ. The management of patients with nonseminomatous germ cell tumours of the testis with serologic disease only after orchidectomy. *J Urol* 1994;152(1):111–3.  
<http://www.ncbi.nlm.nih.gov/pubmed/7515445>
146. International Germ Cell Collaborative Group. International Germ Cell Consensus Classification: a prognostic factor-based staging system for metastatic germ cell cancers. *J Clin Oncol* 1997;15(2):594–603.  
<http://www.ncbi.nlm.nih.gov/pubmed/9053482>
147. Garcia-del-Muro X, Maroto P, Gumà J, Sastre J, López Brea M, Arranz JA, Lainez N, Soto de Prado D, Aparicio J, Piulats JM, Pérez X, Germá-Lluch JR. Chemotherapy as an alternative to radiotherapy in the treatment of stage IIA and IIB testicular seminoma: a Spanish Germ Cell Cancer Group Study. *J Clin Oncol* 2008 Nov 20;26(33):5416–21.  
<http://www.ncbi.nlm.nih.gov/pubmed/18936476>
148. Krege S, Boergermann C, Baschek R, Hinke A, Pottke T, Kliesch S, Dieckmann KP, Albers P, Knutzen B, Weinknecht S, Schmoll HJ, Beyer J, Ruebben H; German Testicular Cancer Study Group (GTCSG). Single agent carboplatin for CS IIA/B testicular seminoma. A phase II study of the German Testicular Cancer Study Group (GTCSG). *Ann Oncol* 2006;17(2):276–80.  
<http://www.ncbi.nlm.nih.gov/pubmed/16254023>
149. Frohlich MW, Small EJ. Stage II nonseminomatous testis cancer: the roles of primary and adjuvant chemotherapy. *Urol Clin North Am* 1998;25(3):451–9.  
<http://www.ncbi.nlm.nih.gov/pubmed/9728214>
150. Baniel J, Donohue JP. Cost and risk benefit considerations in low stage (I and II) nonseminomatous testicular tumours. *AUA Update Series* 1997;26:50–5.
151. Peckham MJ, Hendry WF. Clinical stage II non-seminatous germ cell testicular tumors. Results of management by primary chemotherapy. *Br J Urol* 1985;57(6):763–8.  
<http://www.ncbi.nlm.nih.gov/pubmed/2417652>
152. Logothetis CJ, Samuels ML, Selig DE, Johnson DE, Swanson DA, von Eschenbach AC. Primary chemotherapy followed by a selective retroperitoneal lymphadenectomy in the management of clinical stage II testicular carcinoma: a preliminary report. *J Urol* 1985;134(6):1127–30.  
<http://www.ncbi.nlm.nih.gov/pubmed/2414470>
153. Horwich A, Stenning S. Initial chemotherapy for stage II testicular nonseminoma. *World J Urol* 1994;12(3):148–50.  
<http://www.ncbi.nlm.nih.gov/pubmed/7951341>
154. Weissbach L, Bussar-Maatz R, Fletchner H, Pichlmeier U, Hartmann M, Keller L. RPLND or primary chemotherapy in clinical stage IIA/B nonseminomatous germ cell tumours. Results of a prospective multicenter trial including quality of life assessment. *Eur Urol* 2000;37(5):582–94.  
<http://www.ncbi.nlm.nih.gov/pubmed/10765098>
155. Sternberg CN. Role of primary chemotherapy in stage I and low-volume stage II nonseminomatous germ-cell testis tumours. *Urol Clin North Am* 1993;20(1):93–109.  
<http://www.ncbi.nlm.nih.gov/pubmed/8382000>
156. Horwich A, Norman A, Fisher C, Hendry WF, Nicholls J, Dearnaley DP. Primary chemotherapy for stage II nonseminomatous germ cell tumours of the testis. *J Urol* 1994;151(1):72–7.  
<http://www.ncbi.nlm.nih.gov/pubmed/8254836>
157. Donohue JP, Thornhill JA, Foster RS, Bihrlé R, Rowland RG, Einhorn LH. The role of retroperitoneal lymphadenectomy in clinical stage B testis cancer: the Indiana University Experience (1965 to 1989). *J Urol* 1995;153(1):85–9.  
<http://www.ncbi.nlm.nih.gov/pubmed/7966799>
158. Motzer RJ, Sheinfeld J, Mazumdar M, Bajorin DF, Bosl GJ, Herr H, Lyn P, Vlamis V. Etoposide and cisplatin adjuvant therapy for patients with pathological stage II germ cell tumours. *J Clin Oncol* 1995;13(11):2700–4.  
<http://www.ncbi.nlm.nih.gov/pubmed/7595727>
159. Hartlapp JH, Weissbach L, Bussar-Maatz R. Adjuvant chemotherapy in nonseminomatous testicular tumour stage II. *Int J Androl* 1987;10(1):277–84.  
<http://www.ncbi.nlm.nih.gov/pubmed/2438221>



160. Logothetis CJ, Swanson DA, Dexeus F, Chong C, Ogden S, Ayala AG, von Eschenbach AC, Johnson DE, Samuels ML. Primary chemotherapy for clinical stage II nonseminomatous germ cell tumours of the testis: a follow-up of 50 patients. *J Clin Oncol* 1987;5(6):906–11.  
<http://www.ncbi.nlm.nih.gov/pubmed/2438389>
161. Saxman S, Finch D, Gonin R, Einhorn LH. Long-term follow-up of a phase III study of three versus four cycles of bleomycin, etoposide and cisplatin in favorable-prognosis germ-cell tumours: the Indiana University Experience. *J Clin Oncol* 1998;16(2):702–6.  
<http://www.ncbi.nlm.nih.gov/pubmed/9469360>
162. De Wit R, Stoter G, Kaye SB, Sleijfer DT, Jones WG, ten Bokkel Huinink WW, Rea LA, Collette L, Sylvester R. Importance of bleomycin in combination chemotherapy for good-prognosis testicular nonseminoma: a randomized study of the European Organization for Research and Treatment of Cancer Genitourinary Tract Cancer Cooperative Group. *J Clin Oncol* 1997;15(5):1837–43.  
<http://www.ncbi.nlm.nih.gov/pubmed/9164193>
163. Horwich A, Sleijfer DT, Fossa SD, Kaye SB, Oliver RT, Cullen MH, Mead GM, de Wit R, de Mulder PH, Dearnaley DP, Cook PA, Sylvester RJ, Stenning SP. Randomized trial of bleomycin, etoposide and cisplatin compared with bleomycin, etoposide and carboplatin in good-prognosis metastatic nonseminomatous germ cell cancer: a multi-institutional Medical Research Council/European Organization for Research and Treatment of Cancer trial. *J Clin Oncol* 1997;15(5):1844–52.  
<http://www.ncbi.nlm.nih.gov/pubmed/9164194>
164. De Wit R, Roberts JT, Wilkinson PM, de Mulder PH, Mead GM, Fossa SD, Cook P, de Pryck L, Stenning S, Collette L. Equivalence of three or four cycles of bleomycin, etoposide, and cisplatin chemotherapy and of a 3- or 5- day schedule in good-prognosis germ cell cancer: a randomized study of the European Organization for Research and Treatment of Cancer Genitourinary Tract Cancer Cooperative Group and the Medical research Council. *J Clin Oncol* 2001;19(6):1629–40.  
<http://www.ncbi.nlm.nih.gov/pubmed/11250991>
165. Bokemeyer C, Kuczyk MA, Köhne H, Einsele H, Kynast B, Schmoll HJ. Hematopoietic growth factors and treatment of testicular cancer: biological interactions, routine use and dose intensive chemotherapy. *Ann Hematol* 1996;72(1):1–9.  
<http://www.ncbi.nlm.nih.gov/pubmed/8605273>
166. Xiao H, Mazumdar M, Bajorin DF, Sarosdy M, Vlamis V, Spicer J, Ferrara J, Bosl GJ, Motzer RJ. Longterm follow-up of patients with good-risk germ cell tumours treated with etoposide and cisplatin. *J Clin Oncol* 1997;15(7):2553–8.  
<http://www.ncbi.nlm.nih.gov/pubmed/9215824>
167. Culine S, Kerbrat P, Kramar A, Théodore C, Chevreau C, Geoffrois L, Bui NB, Pény J, Caty A, Delva R, Biron P, Fizazi K, Bouzy J, Droz JP; Genito-Urinary Group of the French Federation of Cancer Center (GETUG T93BP). Refining the optimal chemotherapy regimen for good-risk metastatic nonseminomatous germ-cell tumors: a randomized trial of the Genito-Urinary Group of the French Federation of Cancer Centers (GETUG T93BP). *Ann Oncol*. 2007;18(5):917–24.  
<http://www.ncbi.nlm.nih.gov/pubmed/17351252>
168. Fossa SD, Kaye SB, Mead GM, Cullen M, de Wit R, Bodrogi I, van Groeningen CJ, de Mulder PH, Stenning S, Lallemand E, de Pryck L, Collette L. Filgastrim during combination chemotherapy of patients with poor prognosis metastatic germ cell malignancy. European Organization for Research and Treatment of Cancer, Genito-Urinary Group, and the Medical Research Council Testicular Cancer Working Party. *J Clin Oncol* 1998;16(2):716–24.  
<http://www.ncbi.nlm.nih.gov/pubmed/9469362>
169. De Wit R, Stoter G, Sleijfer DT, Neijt JP, ten Bokkel Huinink WW, de Pryck L, Collette L, Sylvester R. Four cycles of PEB vs four cycles of VIP in patients with intermediate-prognosis metastatic testicular non-seminoma: a randomized study of the EORTC Genitourinary Tract Cancer Cooperative Group. European Organization for Research and Treatment of Cancer. *Br J Cancer* 1998;78(6):828–32.  
<http://www.ncbi.nlm.nih.gov/pubmed/9743309>
170. De Witt R, Louwerens M, de Mulder PH, Verweij J, Rodenhuis S, Schornagel J. Management of intermediate-prognosis germ-cell cancer: results of a phase I/II study of Taxol-PEB. *Int J Cancer* 1999;83(6):831–3.  
<http://www.ncbi.nlm.nih.gov/pubmed/10597204>
171. Nichols CR, Catalano PJ, Crawford ED, Vogelzang NJ, Einhorn LH, Loehrer PJ. Randomized comparison of cisplatin and etoposide and either bleomycin or ifosfamide in treatment of advanced disseminated germ cell tumours: and Eastern Cooperative Oncology Group, Southwest Oncology Group, and Cancer and Leukaemia Group B Study. *J Clin Oncol* 1998;16(9):1287–93.  
<http://www.ncbi.nlm.nih.gov/pubmed/10597204>
172. Motzer RJ, Nichols CJ, Margolin KA, Bacik J, Richardson PG, Vogelzang NJ, Bajorin DF, Lara PN Jr, Einhorn L, Mazumdar M, Bosl GJ. Phase III randomized trial of conventional-dose chemotherapy with

- or without high-dose chemotherapy and autologous hematopoietic stem-cell rescue as first-line treatment for patients with poor-prognosis metastatic germ cell tumors. *J Clin Oncol* 2007;25(3):247–56.  
<http://www.ncbi.nlm.nih.gov/pubmed/17235042>
173. Motzer RJ, Mazumdar M, Bajorin DF, Bosl GJ, Lyn P, Vlamis V. High-dose carboplatin, etoposide, and cyclophosphamide with autologous bone marrow transplantation in first-line therapy for patients with poor-risk germ cell tumours. *J Clin Oncol* 1997;15(7):2546–52.  
<http://www.ncbi.nlm.nih.gov/pubmed/9215823>
  174. Bokemeyer C, Kollmannsberger C, Meisner C, Harstrick A, Beyer J, Metzner B, Hartmann JT, Schmoll HJ, Einhorn L, Kanz L, Nichols C. First-line high-dose chemotherapy compared with standard-dose PEB/VIP chemotherapy in patients with advanced germ cell tumours: a multivariate and matched-pair analysis. *J Clin Oncol* 1999;17(11):3450–6.  
<http://www.ncbi.nlm.nih.gov/pubmed/10550141>
  175. Fizazi K, Culine S, Kramar A, Amato RJ, Bouzy J, Chen I, Droz JP, Logothetis CJ. Early predicted time to normalization of tumor markers predicts outcome in poor-prognosis nonseminomatous germ cell tumors. *J Clin Oncol* 2004;22(19):3868–76.  
<http://www.ncbi.nlm.nih.gov/pubmed/15302906>
  176. Gerl A, Clemm C, Lamerz R, Mann K, Wilmanns W. Prognostic implications of tumour marker analysis in non-seminomatous germ cell tumours with poor prognosis metastatic disease. *Eur J Cancer* 1993;29A(7):961–5.  
<http://www.ncbi.nlm.nih.gov/pubmed/7684597>
  177. Murphy BA, Motzer RJ, Mazumdar M, Vlamis V, Nisselbaum J, Bajorin D, Bosl GJ. Serum tumour markers decline is an early predictor of treatment outcome in germ cell tumour patients treated with cisplatin and ifosfamide salvage chemotherapy. *Cancer* 1994;73(10):2520–6.  
<http://www.ncbi.nlm.nih.gov/pubmed/7513603>
  178. Andre F, Fizazi K, Culine S, Droz J, Taupin P, Lhomme C, Terrier-Lacombe M, Theodore C. The growing teratoma syndrome: results of therapy and long-term follow-up of 33 patients. *Eur J Cancer* 2000;36(11):1389–94.  
<http://www.ncbi.nlm.nih.gov/pubmed/10899652>
  179. De Wit R, Collette L, Sylvester R, de Mulder PH, Sleyfer DT, ten Bokkel Huinink WW, Kaye SB, van Oosterom AT, Boven E, Stoter G. Serum alpha-fetoprotein surge after the initiation of chemotherapy for non-seminomatous testicular cancer has and adverse prognostic significance. *Br J Cancer* 1998;78(10):1350–5.  
<http://www.ncbi.nlm.nih.gov/pubmed/9823978>
  180. Zon RT, Nichols C, Einhorn LH. Management strategies and outcomes of germ cell tumour patients with very high human chorionic gonadotropin levels. *J Clin Oncol* 1998;16(4):1294–7.  
<http://www.ncbi.nlm.nih.gov/pubmed/9552028>
  181. Fossa AD, Stenning SP, Gerl A, Horwich A, Clark PI, Wilkinson PM, Jones WG, Williams MV, Oliver RT, Newlands ES, Mead GM, Cullen MH, Kaye SB, Rustin GJ, Cook PA. Prognostic factors in patients progressing after cisplatin-based chemotherapy for malignant non-seminomatous germ cell tumours. *Br J Cancer* 1999;80(9):1392–9.  
<http://www.ncbi.nlm.nih.gov/pubmed/10424741>
  182. Fossa SD, Borge L, Aass N, Johannessen NB, Stenwig AE, Kaalhus O. The treatment of advanced metastatic seminoma: experience in 55 cases. *J Clin Oncol* 1987;5(7):1071–7.  
<http://www.ncbi.nlm.nih.gov/pubmed/2439660>
  183. Herr HW, Bosl G. Residual mass after after chemotherapy for seminoma: changing concepts of management. *J Urol* 1987;137(6):1234–5.  
<http://www.ncbi.nlm.nih.gov/pubmed/2438431>
  184. Hofmockel G, Gruss A, Theiss M. Chemotherapy in advanced seminoma and the role of postcystostatic retroperitoneal lymph node dissection. *Urol Int* 1996;57(1):38–42.  
<http://www.ncbi.nlm.nih.gov/pubmed/8840489>
  185. Kamat MR, Kulkarni JN, Tongoankar HB, Ravi R. Value of retroperitoneal lymph node dissection in advanced testicular seminoma. *J Surg Oncol* 1992;51(1):65–7.  
<http://www.ncbi.nlm.nih.gov/pubmed/1381455>
  186. Loehrer PJ Sr, Birch R, Williams SD, Greco FA, Einhorn LH. Chemotherapy of metastatic seminoma: the SouthEastern Cancer Study Group Experience. *J Clin Oncol* 1987;5(8):1212–20.  
<http://www.ncbi.nlm.nih.gov/pubmed/2442317>
  187. Motzer R, Bosl G, Heelan R, Fair W, Whitmore W, Sogani P, Herr H, Morse M. Residual mass: an indication for further therapy in patients with advanced seminoma following systemic chemotherapy. *J Clin Oncol* 1987;5(7):1064–70.  
<http://www.ncbi.nlm.nih.gov/pubmed/3598610>
  188. Peckham MJ, Horwich A, Hendry WF. Advanced seminoma treatment with cisplatin based

- combination chemotherapy or carboplatin (JM8). *Br J Cancer* 1985;52(1):7–13.  
<http://www.ncbi.nlm.nih.gov/pubmed/3893507>
189. De Santis M, Becherer A, Bokemeyer C, Stoiber F, Oechsle K, Sellner F, Lang A, Kletter K, Dohmen BM, Dittrich C, Pont J. 2-18fluoro-deoxy-D-glucose positron emission tomography is a reliable predictor for viable tumor in postchemotherapy seminoma: an update of the prospective multicentric SEMPET trial. *J Clin Oncol* 2004;22(6):1034–9.  
<http://www.ncbi.nlm.nih.gov/pubmed/15020605>
  190. Duchesne GM, Stenning SP, Aass N, Mead GM, Fossa SD, Oliver RT, Horwich A, Read G, Roberts IT, Rustin G, Cullen MH, Kaye SB, Harland SJ, Cook PA. Radiotherapy after chemotherapy for metastatic seminoma – a diminishing role. *Eur J Cancer* 1997;33(6):829–35.  
<http://www.ncbi.nlm.nih.gov/pubmed/9291801>
  191. Bamberg M, Classen J. Stellenwert der Strahlentherapie von Residualtumoren nach Chemotherapie metastasierter Seminome. *Strahlenther Onkol* 1998;174(8):442–443. [Significance of radiotherapy for residual tumours following chemotherapy for metastatic seminoma] [article in German].  
<http://www.ncbi.nlm.nih.gov/pubmed/9739390>
  192. Puc H, Heelan R, Mazumdar M, Herr H, Scheinfeld J, Vlamis V, Bajorin DF, Bosl GJ, Mencil P, Motzer RJ. Management of residual mass in advanced seminoma: results and recommendations from Memorial Sloan Kettering Cancer Center. *J Clin Oncol* 1996;14(2):454–60.  
<http://www.ncbi.nlm.nih.gov/pubmed/8636757>
  193. Herr HW, Scheinfeld J, Puc HS, Heelan R, Bajorin DF, Mencil P, Bosl GJ, Motzer RJ. Surgery for a postchemotherapy residual mass in seminoma. *J Urol* 1997;157(3):860–2.  
<http://www.ncbi.nlm.nih.gov/pubmed/9072586>
  194. Mosharafa AA, Foster RS, Leibovich BC, Bihrl R, Donahue JP. Is the post-chemotherapy resection of seminomatous elements associated with higher acute morbidity? *J Urol* 2002;167:172, abstract 692.
  195. Kuczyk M, Machtens S, Stief C, Jonas U. Management of the post-chemotherapy residual mass in patients with advanced stage non-seminomatous germ cell tumours (GCT). *Int J Cancer* 1999;83(6):852–5.  
<http://www.ncbi.nlm.nih.gov/pubmed/10597210>
  196. Fossa SD, Ous S, Lien HH, Stenwig AE. Post-chemotherapy lymph node histology in radiologically normal patients with metastatic nonseminomatous testicular cancer. *J Urol* 1989;141(3):557–9.  
<http://www.ncbi.nlm.nih.gov/pubmed/2918591>
  197. Toner GC, Panicek DM, Heelan RT, Geller NL, Lin SY, Bajorin D, Motzer RJ, Scher HI, Herr HW, Morse MJ et al. Adjunctive surgery after chemotherapy for nonseminomatous germ cell tumours: recommendations for patient selection. *J Clin Oncol* 1990;8(10):1683–94.  
<http://www.ncbi.nlm.nih.gov/pubmed/2170590>
  198. Donohue JP, Rowland RG, Kopecky K, Steidle CP, Geier G, Ney KG, Einhorn L, Williams S, Loehrer P. Correlation of computerized tomographic changes and histological findings in 80 patients having radical retroperitoneal lymph node dissection after chemotherapy for testis cancer. *J Urol* 1987;137(6):1176–9.  
<http://www.ncbi.nlm.nih.gov/pubmed/3035236>
  199. Richie JP. The surgical management of advanced abdominal disease. *Semin Urol* 1984;2(4):238–43.  
<http://www.ncbi.nlm.nih.gov/pubmed/6505446>
  200. Stomper PC, Fung CY, Socinski MA, Jochelson MS, Garnick MB, Richie JP. Detection of retroperitoneal metastases in early-stage nonseminomatous testicular cancer: analysis of different CT criteria. *Am J Roentgenol* 1987;149(6):1187–90.  
<http://www.ncbi.nlm.nih.gov/pubmed/2825494>
  201. Carver BS, Shayegan B, Serio A, Motzer RJ, Bosl GJ, Scheinfeld J. Long-term clinical outcome after postchemotherapy retroperitoneal lymph node dissection in men with residual teratoma. *J Clin Oncol* 2007;25(9):1033–7.  
<http://www.ncbi.nlm.nih.gov/pubmed/17261854>
  202. Aprikian AG, Herr HW, Bajorin DF, Bosl GJ. Resection of post-chemotherapy residual masses and limited retroperitoneal lymphadenectomy in patients with metastatic testicular nonseminomatous germ cell tumours. *Cancer* 1994;74(4):1329–34.  
<http://www.ncbi.nlm.nih.gov/pubmed/8055456>
  203. Herr HW. Does necrosis on frozen-section analysis of a mass after chemotherapy justify a limited retroperitoneal resection in patients with advanced testis cancer? *Br J Urol* 1997;80(4):653–7.  
<http://www.ncbi.nlm.nih.gov/pubmed/9352708>
  204. Hendry WF, A'Hern RP, Hetherington JW, Peckham MJ, Dearnaley DP, Horwich A. Para-aortic lymphadenectomy after chemotherapy for metastatic non-seminomatous germ cell tumours: prognostic value and therapeutic benefit. *Br J Urol* 1993;71(2):208–13.  
<http://www.ncbi.nlm.nih.gov/pubmed/8384914>
  205. Wood DP, Herr HW, Heller G, Vlamis V, Sogani PC, Motzer RJ, Fair WR, Bosl GJ. Distribution of retroperitoneal metastases after chemotherapy in patients with nonseminomatous germ cell tumours.

- J Urol 1992;148(6):1812–5.  
<http://www.ncbi.nlm.nih.gov/pubmed/1331547>
206. Baniel J, Foster RS, Rowland RG, Bihrl R, Donohue JP. Complications of post-chemotherapy retroperitoneal lymph node dissection. *J Urol* 1995;153(3 Pt 2):976–80.  
<http://www.ncbi.nlm.nih.gov/pubmed/7853586>
207. Hartmann JT, Schmoll HJ, Kuczyk MA, Candelaria M, Bokemeyer C. Post-chemotherapy resection of residual masses from metastatic non-seminomatous germ cell tumours. *Ann Oncol* 1997;8(6):531–8.  
<http://www.ncbi.nlm.nih.gov/pubmed/9261521>
208. Rabbani F, Goldenberg SL, Gleave ME, Paterson RF, Murray N, Sullivan LD. Retroperitoneal lymphadenectomy for post-chemotherapy residual masses: is a modified dissection and resection of the residual mass sufficient? *Br J Urol* 1998;81(2):295–300.  
<http://www.ncbi.nlm.nih.gov/pubmed/9488075>
209. Tekgul S, Özen HA, Celebi I, Ozgu I, Ergen A, Demircin M, Remzi D. Postchemotherapeutic surgery for metastatic testicular germ cell tumours: results of extended primary chemotherapy and limited surgery. *Urology* 1994;43(3):349–54.  
<http://www.ncbi.nlm.nih.gov/pubmed/8134989>
210. Steyerberg EW, Keizer HJ, Fossa SD, Sleijfer DT, Toner GC, Schraffordt Koops H, Mulders PF, Messemer JE, Ney K, Donohue JP et al. Prediction of residual retroperitoneal mass histology after chemotherapy for metastatic nonseminomatous germ cell tumour: multivariate analysis of individual patient data from six study groups. *J Clin Oncol* 1995;13(5):1177–87.  
<http://www.ncbi.nlm.nih.gov/pubmed/7537801>
211. Hartmann JT, Candelaria M, Kuczyk MA, Schmoll HJ, Bokemeyer C. Comparison of histological results from the resection of residual masses at different sites after chemotherapy for metastatic nonseminomatous germ cell tumours. *Eur J Cancer* 1997;33(6):843–7.  
<http://www.ncbi.nlm.nih.gov/pubmed/9291803>
212. Stenning SP, Parkinson MC, Fisher C, Mead GN, Cook PA, Fossa SD, Horwich A, Jones WG, Newlands ES, Oliver RT, Stenwig AE, Wilkinson PM. Post-chemotherapy residual masses in germ cell tumour patients: content, clinical features and prognosis. Medical Research Council Testicular Tumour Working Party. *Cancer* 1998;83(7):1409–19.  
<http://www.ncbi.nlm.nih.gov/pubmed/9762943>
213. Weinknecht S, Hartmann M, Weissbach L. [In which marker positive germ-cell tumour patients is residual tumour resection useful?] *Urologe A* 1998;37(6):621–4. [article in German]  
<http://www.ncbi.nlm.nih.gov/pubmed/9887490>
214. Hendry WF, Norman AR, Dearnaley DP, Fisher C, Nicholls J, Huddart RA, Horwich A. Metastatic nonseminomatous germ cell tumours of the testis: results of elective and salvage surgery for patients with residual retroperitoneal masses. *Cancer* 2002;94(6):1668–76.  
<http://www.ncbi.nlm.nih.gov/pubmed/11920527>
215. Sheinfeld J. The role of adjunctive post-chemotherapy surgery for nonseminomatous germ-cell tumours: current concepts and controversies. *Sem Urol Oncol* 2002;20(4):262–71.  
<http://www.ncbi.nlm.nih.gov/pubmed/12489059>
216. Foster RS, Donohue JP. Can retroperitoneal lymphadenectomy be omitted in some patients after chemotherapy? *Urol Clin North Am* 1998;25(3):479–84.  
<http://www.ncbi.nlm.nih.gov/pubmed/9728217>
217. Steyerberg EW, Kaiser HJ, Habbema JD. Prediction models of the histology of residual masses after chemotherapy for metastatic testicular cancer. ReHiT Study Group. *Int J Cancer* 1999;83(6):856–9.  
<http://www.ncbi.nlm.nih.gov/pubmed/10597211>
218. Vergouwe Y, Steyerbeg EW, De Wit R, Roberts JT, Keizer HJ, Collette L, Stenning SP, Habbema JD. External validity of a prediction rule for residual mass histology in testicular cancer: an evaluation for good prognosis patients. *Br J Cancer* 2003;88(6):843–7.  
<http://www.ncbi.nlm.nih.gov/pubmed/12644820>
219. Fizazi K, Tjulandin S, Salvioni R, Germa-Lluch JR, Bouzy J, Ragan D, Bokemeyer C, Gerl A, Flechon A, de Bono JS, Stenning S, Horwich A, Pont J, Albers P, De Giorgi U, Bower M, Bulanov A, Pizzocaro G, Aparicio J, Nichols CR, Theodore C, Hartmann JT, Schmoll HJ, Kaye SB, Culine S, Droz JP, Mahe C. Viable malignant cells after primary chemotherapy for disseminated nonseminomatous germ cell tumours: prognostic factors and role of postsurgery chemotherapy—results from an international study group. *J Clin Oncol* 2001;19(10):2647–57.  
<http://www.ncbi.nlm.nih.gov/pubmed/11352956>
220. Besse B, Grunenwald D, Fléchon A, Caty A, Chevreau C, Culine S, Théodore C, Fizazi K. Nonseminomatous germ cell tumors: assessing the need for postchemotherapy contralateral pulmonary resection in patients with ipsilateral complete necrosis. *J Thorac Cardiovasc Surg* 2009;137(2):448–52.  
<http://www.ncbi.nlm.nih.gov/pubmed/19185168>

221. Fizazi K, Oldenburg J, Dunant A, Chen I, Salvioni R, Hartmann JT, De Santis M, Daugaard G, Flechon A, de Giorgi U, Tjulandin S, Schmoll HJ, Bouzy J, Fossa SD, Fromont G. Assessing prognosis and optimizing treatment in patients with postchemotherapy viable nonseminomatous germ-cell tumors (NSGCT): results of the sCR2 international study. *Ann Oncol* 2008;19(2):259–64.  
<http://www.ncbi.nlm.nih.gov/pubmed/18042838>
222. Miller KD, Loehrer PJ, Gonin R, Einhorn LH. Salvage chemotherapy with vinblastine, ifosfamide and cisplatin in recurrent seminoma. *J Clin Oncol* 1997;15(4):1427–31.  
<http://www.ncbi.nlm.nih.gov/pubmed/9193335>
223. Beyer J, Bokemeyer C, Schmoll HJ. [Salvagechemie rezidivierender und refrakter Hodentumoren] *Onkologie* 1998;4:541–546. [Salvage chemotherapy for relapsed and refractory germ cell tumours] [article in German]
224. Loehrer PJ, Gonin R, Nichols CR, Weathers T, Einhorn LH. Vinblastine plus ifosfamide plus cisplatin as initial salvage therapy in recurrent germ cell tumour. *J Clin Oncol* 1998;16(7):2500–4.  
<http://www.ncbi.nlm.nih.gov/pubmed/9667270>
225. Beyer J, Rick O, Siegert W, Bokemeyer C. Salvage chemotherapy in relapsed germ cell tumours. *World J Urol* 2001;19(2):90–3.  
<http://www.ncbi.nlm.nih.gov/pubmed/11374323>
226. Schmoll HJ, Beyer J. Prognostic factors in metastatic germ cell tumours. *Semin Oncol* 1998;25(2):174–85.  
<http://www.ncbi.nlm.nih.gov/pubmed/9562450>
227. Kaye SB, Mead GM, Fossa SD, Cullen M, de Wit R, Bodrogi I, van Groeningen C, Sylvester R, Collette L, Stenning S, de Pryck L, Lallemand E, de Mulder P. Intensive induction-sequential chemotherapy with BOP/VIP-B compared with treatment with PEB/EP for poor prognosis metastatic germ cell tumour: a randomized Medical Research Council/European Organization for Research and Treatment of Cancer study. *J Clin Oncol* 1998;16(2):692–701.  
<http://www.ncbi.nlm.nih.gov/pubmed/9469359>
228. Beyer J, Schmoll HJ. [Prognosefaktoren bei metastasierten seminomatösen und nichtseminomatösen Hodentumoren.] *Onkologie* 1998;4:518–23. [Prognostic factors in metastatic seminoma and nonseminoma germ-cell tumours] [article in German]
229. Beyer J, Stenning S, Gerl A, Fossa S, Siegert W. High-dose versus conventional-dose chemotherapy as a first-salvage treatment in patients with non-seminomatous germ-cell tumours: a matched pair analysis. *Ann Oncol* 2002;13(4):599–605.  
<http://www.ncbi.nlm.nih.gov/pubmed/12056711>
230. Bhatia S, Abonour R, Porcu P, Seshadri R, Nichols CR, Cornetta K, Einhorn LH. High-dose chemotherapy as initial salvage chemotherapy in patients with relapsed testicular cancer. *J Clin Oncol* 2000;18(19):3346–51.  
<http://www.ncbi.nlm.nih.gov/pubmed/11013274>
231. Rosti G, Pico JL, Wandt H et al. High-dose chemotherapy (HDC) in the salvage treatment of patients failing first-line platinum chemotherapy for advanced germ cell tumours (GCT): first results of a prospective randomised trial of the European Group for Blood and Marrow Transplantation (EBMT): IT-94 study. *Proc Ann Soc Clin Oncol* 2002;21:180a, abstr 716.
232. Kondagunta GV, Bacik J, Donadio A, Bajorin D, Marion S, Sheinfeld J, Bosl GJ, Motzer RJ. Combination of paclitaxel, ifosfamide, and cisplatin is an effective second-line therapy for patients with relapsed testicular germ cell tumors. *J Clin Oncol* 2005;23(27):6549–55.  
<http://www.ncbi.nlm.nih.gov/pubmed/16170162>
233. Mead GM, Cullen MH, Huddart R, Harper P, Rustin GJ, Cook PA, Stenning SP, Mason M; MRC Testicular Tumour Working Party. A phase II trial of TIP (paclitaxel, ifosfamide and cisplatin) given as second-line (post-PEB) salvage chemotherapy for patients with metastatic germ cell cancer: a medical research council trial. *Br J Cancer* 2005;93(2):178–84.  
<http://www.ncbi.nlm.nih.gov/pubmed/15999102>
234. Pico JL, Rosti G, Kramar A, Wandt H, Koza V, Salvioni R, Theodore C, Lelli G, Siegert W, Horwich A, Marangolo M, Linkesch W, Pizzocaro G, Schmoll HJ, Bouzy J, Droz JP, Biron P; Genito-Urinary Group of the French Federation of Cancer Centers (GETUG-FNCLCC), France; European Group for Blood and Marrow Transplantation (EBMT). A randomised trial of high-dose chemotherapy in the salvage treatment of patients failing first-line platinum chemotherapy for advanced germ cell tumours. *Ann Oncol* 2005;16(7):1152–9.  
<http://www.ncbi.nlm.nih.gov/pubmed/15928070>
235. Lorch A, Kollmannsberger C, Hartmann JT, Metzner B, Schmidt-Wolf IG, Berdel WE, Weissinger F, Schleicher J, Egerer G, Haas A, Schirren R, Beyer J, Bokemeyer C, Rick O; German Testicular Cancer Study Group. Single versus sequential high-dose chemotherapy in patients with relapsed or refractory germ cell tumors: a prospective randomized multicenter trial of the German Testicular Cancer Study

- Group. *J Clin Oncol* 2007;25(19):2778–84.  
<http://www.ncbi.nlm.nih.gov/pubmed/17602082>
236. Motzer RJ, Mazumdar M, Sheinfeld J, Bajorin DF, Macapinlac HA, Bains M, Reich L, Flombaum C, Mariani T, Tong WP, Bosl GJ. Sequential dose-intensive paclitaxel, ifosfamide, carboplatin, and etoposide salvage therapy for germ cell tumor patients. *J Clin Oncol* 2000;18(6):1173–80.  
<http://www.ncbi.nlm.nih.gov/pubmed/10715285>
237. Vaena DA, Abonour R, Einhorn LH. Long-term survival after high-dose salvage chemotherapy for germ cell malignancies with adverse prognostic variables. *J Clin Oncol* 2003;21(22):4100–4.  
<http://www.ncbi.nlm.nih.gov/pubmed/14615439>
238. Reinhorn LH, Rajhavan D, Kindlen H. A phase I trial of gemcitabine plus paclitaxel combination therapy in patients with refractory advanced germ cell tumours. *Proc ASCO* 1999;18:207A (abstr 796).
239. Motzer JR, Sheinfeld J, Mazumdar M, Bains M, Mariani T, Bacik J, Bajorin D, Bosl GJ. Paclitaxel, ifosfamide, and cisplatin second-line therapy for patients with relapsed testicular germ cell cancer. *J Clin Oncol* 2000;18(12):2413–8.  
<http://www.ncbi.nlm.nih.gov/pubmed/10856101>
240. Bokemeyer C, Gerl A, Schoffski P, Harstrick A, Niederle N, Beyer J, Casper J, Schmoll HJ, Kanz L. Gemcitabine in patients with relapse or cisplatin refractory testicular cancer. *J Clin Oncol* 1999;17(2):512–6.  
<http://www.ncbi.nlm.nih.gov/pubmed/10080593>
241. George DW, Foster RS, Hromas RA, Robertson KA, Vance GH, Ulbright TM, Gobbett TA, Heiber DJ, Heerema NA, Ramsey HC, Thurston VC, Jung SH, Shen J, Finch DE, Kelley MR, Einhorn LH. Update on late relapse of germ cell tumor: a clinical and molecular analysis. *J Clin Oncol* 2003;21(1):113–22.  
<http://www.ncbi.nlm.nih.gov/pubmed/12506179>
242. Lipphardt ME, Albers P. Late relapse of testicular cancer. *World J Urol* 2004;22(1):47–54.  
<http://www.ncbi.nlm.nih.gov/pubmed/15064970>
243. Tiffany P, Morse MJ, Bosl G, Vaughan ED Jr, Sogani PC, Herr HW, Whitmore WF Jr. Sequential excision of residual thoracic and retroperitoneal masses after chemotherapy for stage III germ cell tumours. *Cancer* 1986;57(5):978–83.  
<http://www.ncbi.nlm.nih.gov/pubmed/3002596>
244. Cassidy J, Lewis CR, Kaye SB, Kirk D. The changing role of surgery in metastatic non-seminomatous germcell tumour. *Br J Cancer* 1992;65(1):127–9.  
<http://www.ncbi.nlm.nih.gov/pubmed/1370759>
245. Coogan CL, Foster RS, Rowland RG, Bihrl R, Smith ER Jr, Einhorn LH, Roth BJ, Donohue JP. Postchemotherapy retroperitoneal lymph node dissection is effective therapy in selected patients with elevated tumour markers after primary chemotherapy alone. *Urology* 1997;50(6):957–62.  
<http://www.ncbi.nlm.nih.gov/pubmed/9426730>
246. Eastham JA, Wilson TG, Russell C, Ahlering TE, Skinner DG. Surgical resection in patients with nonseminomatous germ cell tumour who fail to normalize serum tumour markers after chemotherapy. *Urology* 1994;43(1):74–80.  
<http://www.ncbi.nlm.nih.gov/pubmed/7506856>
247. Gerl A, Clemm C, Schmeller N, Hentrich M, Lamerz R, Wilmanns W. Late relapse of germ cell tumours after cisplatin-based chemotherapy. *Ann Oncol* 1997;8(1):41–7.  
<http://www.ncbi.nlm.nih.gov/pubmed/9093706>
248. Kisbenedek L, Bodrogi I, Szeldeli P, Baki M, Tenke P, Horti J. Results of salvage retroperitoneal lymphadenectomy (RLA) in the treatment of patients with nonseminomatous germ cell tumours remaining marker positive after inductive chemotherapy. *Int Urol Nephrol* 1995;27(3):325–9.  
<http://www.ncbi.nlm.nih.gov/pubmed/7591598>
249. Murphy BR, Breeden ES, Donohue JP, Messemer J, Walsh W, Roth BJ, Einhorn LH. Surgical salvage of chemorefractory germ cell tumours. *J Clin Oncol* 1993;11(2):324–9.  
<http://www.ncbi.nlm.nih.gov/pubmed/8381163>
250. Nichols C. Treatment of recurrent germ cell tumours. *Semin Surg Oncol* 1999;17(4):268–74.  
<http://www.ncbi.nlm.nih.gov/pubmed/10588856>
251. Ravi R, Ong J, Oliver RT, Badenoch DE, Fowler CG, Hendry WF. Surgery as salvage therapy in chemotherapy-resistant nonseminomatous germ cell tumours. *Br J Urol* 1998;81(6):884–8.  
<http://www.ncbi.nlm.nih.gov/pubmed/9666776>
252. Albers P, Ganz A, Hanning E, Miersch WD, Muller SC. Salvage surgery of chemorefractory germ cell tumours with elevated tumour markers. *J Urol*, 2000;164(2):381–4.  
<http://www.ncbi.nlm.nih.gov/pubmed/10893590>
253. Fossa SD, Bokemeyer C, Gerl A, Culine S, Jones WG, Mead GM, Germa-Luch JR, Pont J, Schmoll HJ, Tjulandin S. Treatment outcome of patients with brain metastases from malignant germ cell tumours. *Cancer* 1999;85(4):988–97.

- <http://www.ncbi.nlm.nih.gov/pubmed/10091779>
254. Bokemeyer C, Nowak P, Haupt A, Metzner B, Köhne H, Hartmann JT, Kanz L, Schmoll HJ. Treatment of brain metastases in patients with testicular cancer. *J Clin Oncol* 1997;15(4):1449–54.  
<http://www.ncbi.nlm.nih.gov/pubmed/9193339>
255. Hartmann JT, Bamberg M, Albers P et al. Multidisciplinary treatment and prognosis of patients with central nervous metastases (CNS) from testicular germ cell tumour (GCT) origin. *Proc Ann Soc Clin Oncol* 2003;22:400, abstr 1607.
256. Edelman MJ, Meyers FJ, Siegel D. The utility of follow-up testing after curative cancer therapy. *J Gen Intern Med* 1997;12(5):318–31.  
<http://www.ncbi.nlm.nih.gov/pubmed/9159703>
257. Rathmell AJ, Brand IR, Carey BM, Jones WG. Early detection of relapse after treatment for metastatic germ cell tumour of the testis: an exercise in medical audit. *Clin Oncol (R Coll Radiol)* 1993;5(1):34–8.  
<http://www.ncbi.nlm.nih.gov/pubmed/7678749>
258. Gietema JA, Meinardi MT, Sleifer DT, Hoekstra HJ, van der Graaf WT. Routine chest X-rays have no additional value in the detection of relapse during routine follow-up of patients treated with chemotherapy for disseminated non-seminomatous testicular cancer. *Ann Oncol* 2002;13(10):1616–20.  
<http://www.ncbi.nlm.nih.gov/pubmed/12377651>
259. Pont J, Albrecht W, Postner G, Sellner F, Angel K, Holtl W. Adjuvant chemotherapy for high risk clinical stage I nonseminomatous testicular germ cell cancer: long-term results of a prospective trial. *J Clin Oncol* 1996;14(2):441–8.  
<http://www.ncbi.nlm.nih.gov/pubmed/8636755>
260. Bohlen D, Borner M, Sonntag RW, Fey MF, Studer UE. Long-term results following adjuvant chemotherapy in patients with clinical stage I testicular nonseminomatous malignant germ cell tumours with high risk factors. *J Urol* 1999;161(4):1148–52.  
<http://www.ncbi.nlm.nih.gov/pubmed/10081858>
261. Tjan-Heijnen VCG, Oosterhof GON, de Wit R, de Mulder PHM. Treatment of germ cell tumours: state of the art. *Eur J Surg Oncol* 1997;23(2):110–7.  
<http://www.ncbi.nlm.nih.gov/pubmed/9158183>
262. Lowe BA. Surveillance versus nerve-sparing retroperitoneal lymphadenectomy in stage I germ cell tumours. *Urol Clin North Am* 1993;20(1):75–83.  
<http://www.ncbi.nlm.nih.gov/pubmed/8381999>
263. Gels ME, Hoekstra HJ, Sleijfer DT, Marrink J, de Bruijn HW, Molenaar WM, Freling NJ, Droste JH, Schraffordt Koops H. Detection of recurrence in patients with clinical stage I nonseminomatous testicular germ cell tumours and consequences for further follow-up: a single-center 10-year experience. *J Clin Oncol* 1995;13(5):1188–94.  
<http://www.ncbi.nlm.nih.gov/pubmed/7537802>
264. van As NJ, Gilbert DC, Money-Kyrle J, Bloomfield D, Beesley S, Dearnaley DP, Horwich A, Huddart RA. Evidence-based pragmatic guidelines for the follow-up of testicular cancer: optimising the detection of relapse. *Br J Cancer* 2008;17:98(12):1894–902.  
<http://www.ncbi.nlm.nih.gov/pubmed/18542063>
265. McLeod DG, Weiss RB, Stablein DM, Muggia FM, Paulson DE, Ellis JH, Spaulding JT, Donohue JP. Staging relationships and outcome in early stage testicular cancer: a report from the Testicular Cancer Intergroup Study. *J Urol* 1991;145(6):1178–83.  
<http://www.ncbi.nlm.nih.gov/pubmed/1851890>
266. Donohue JP, Thornhill JA, Foster RS, Rowland RG, Bihrl R. Primary retroperitoneal lymph node dissection in clinical stage A non-seminomatous germ cell testis cancer: review of the Indiana University Experience 1965-1989. *Br J Urol* 1993;71(3):326–35.  
<http://www.ncbi.nlm.nih.gov/pubmed/8386580>
267. Schmoll HJ, Weissbach L. [Diagnostik und Therapie von Hodentumouren.] Interdisziplinäre Konsensus-Konferenz, Halle (Saale), 1996. EBM IIa, IIB, III. [Diagnosis and therapy for germ cell tumours] [article in German].
268. McCaffrey JA, Bajorin DE, Motzer RJ. Risk assessment for metastatic testis cancer. *Urol Clin North Am* 1998;25(3):389–95.  
<http://www.ncbi.nlm.nih.gov/pubmed/9728209>
269. Buchholz TA, Walden TL, Prestidge BR. Cost-effectiveness of post-treatment surveillance after radiation therapy for early stage seminoma. *Cancer* 1998;82(6):1126–33.  
<http://www.ncbi.nlm.nih.gov/pubmed/9506359>
270. Tana S, Cerrotta A, Gardani G, Palazzi M, Pizzocaro G. Post surgical policy in stage I testicular seminoma: cost and benefit of prophylactic irradiation in a long-term experience. *Tumori* 1997;83(6):918–21.  
<http://www.ncbi.nlm.nih.gov/pubmed/9526584>
271. Sultanem K, Souhami L, Benk V, Bahary JP, Roman T, Shenouda G, Freeman C. Para-aortic irradiation

- only appears to be adequate treatment for patients with stage I seminoma of the testis. *Int J Radiat Oncol Biol Phys* 1998;40(2):455–9.  
<http://www.ncbi.nlm.nih.gov/pubmed/9457835>
272. Kiricuta IC, Sauer J, Bohndorf W. Omission of the pelvic irradiation in stage I testicular seminoma: a study of postorchidectomy paraaortic radiotherapy. *Int J Radiat Oncol Biol Phys* 1996;35(2):293–8.  
<http://www.ncbi.nlm.nih.gov/pubmed/9457835>
273. Warde P, Gospodarowicz MK, Panzarella T, Catton CN, Sturgeon JF, Moore M, Goodman P, Jewett MA. Stage I testicular seminoma: results of adjuvant irradiation and surveillance. *J Clin Oncol* 1995;13(9):2255–62.  
<http://www.ncbi.nlm.nih.gov/pubmed/7666083>
274. Fossa SD, Aass N, Kaalhus O. Radiotherapy for testicular seminoma stage I: treatment results and long-term post-irradiation morbidity in 365 patients. *Int J Radiat Oncol Biol Phys* 1989;16(2):383–8.  
<http://www.ncbi.nlm.nih.gov/pubmed/7666083>
275. Baniel J, Foster RS, Einhorn LH, Donohue JP. Late relapse of clinical stage I testicular cancer. *J Urol* 1995;154(4):1370–2.  
<http://www.ncbi.nlm.nih.gov/pubmed/7658541>
276. Stein ME, Leviot M, Drumea K, Moshkovitz B, Nativ O, Milstein D, Sabo E, Kuten A. Radiation-induced tumours in irradiated stage I testicular seminoma: results of a 25-year follow-up (1968–1993). *J Surg Oncol* 1998;67(1):38–40.  
<http://www.ncbi.nlm.nih.gov/pubmed/9457255>
277. Akimoto T, Takahashi I, Takahashi M, Yamakawa M, Hayakawa K, Mitsuhashi N, Niibe H. Long-term outcome of postorchidectomy radiation therapy for stage I and II testicular seminoma. *Anticancer Res* 1997;17(5B):3781–5.  
<http://www.ncbi.nlm.nih.gov/pubmed/9427780>
278. Von der Maase H, Specht L, Jacobsen GK, Jakobsen A, Madsen EL, Pedersen M, Rorth M, Schultz H. Surveillance following orchidectomy for stage I seminoma of the testis. *Eur J Cancer* 1993;29A(14):1931–4.  
<http://www.ncbi.nlm.nih.gov/pubmed/8280484>
279. Horwich A, Alsanjari N, A'Hern, Nicholls J, Dearnaley DP, Fisher C. Surveillance following orchidectomy for stage I testicular seminoma. *Br J Cancer* 1992;65(5):775–8.  
<http://www.ncbi.nlm.nih.gov/pubmed/1586607>
280. Germá Lluch JR, Climent MA, Villavicencio H, Gomez de Segura G, Blanco R, Mercedes A, de Andres L, Sole Balcells FJ. Treatment of stage I testicular tumours. *Br J Urol* 1993;71(4):473–7.  
<http://www.ncbi.nlm.nih.gov/pubmed/8499994>
281. Warde P, Gospodarowicz MK, Goodman PJ, Sturgeon JF, Jewett MA, Catton CN, Richmond H, Thomas GM, Duncan W, Munro AJ. Results of a policy of surveillance in stage I testicular seminoma. *Int J Radiat Oncol Biol Phys* 1993;27(1):11–5.  
<http://www.ncbi.nlm.nih.gov/pubmed/8365931>
282. Allhoff EP, Liedke S, de Riese W, Stief C, Schneider B. Stage I seminoma of the testis: adjuvant radiotherapy or surveillance? *Br J Urol* 1991;68(2):190–4.  
<http://www.ncbi.nlm.nih.gov/pubmed/1715798>
283. Fosså SD, Chen J, Schonfeld SJ, McGlynn KA, McMaster ML, Gail MH, Travis LB. Risk of contralateral testicular cancer: a population-based study of 29,515 US men. *J Natl Cancer Inst* 2005;97(14):1056–66.  
<http://www.ncbi.nlm.nih.gov/pubmed/1603030>
284. Wierecky J, Kollmannsberger C, Boehlke I, Kuczyk M, Schleicher J, Schleucher N, Metzner B, Kanz L, Hartmann JT, Bokemeyer C. Secondary leukemia after first-line high-dose chemotherapy for patients with advanced germ cell cancer. *J Cancer Res Clin Oncol* 2005;131(4):255–60.  
<http://www.ncbi.nlm.nih.gov/pubmed/15627215>
285. Nuver J, Smit AJ, Sleijfer DT, van Gessel AI, van Roon AM, van der Meer J, van den Berg MP, Hoekstra HJ, Sluiter WJ, Gietema JA. Left ventricular and cardiac autonomic function in survivors of testicular cancer. *Eur J Clin Invest* 2005;35(2):99–103.  
<http://www.ncbi.nlm.nih.gov/pubmed/15667580>
286. Huddart RA, Norman A, Shahidi M, Horwich A, Coward D, Nicholls J, Dearnaley DP. Cardiovascular disease as a long-term complication of treatment for testicular cancer. *J Clin Oncol* 2003;21(8):1513–23.  
<http://www.ncbi.nlm.nih.gov/pubmed/12697875>
287. van den Belt-Dusebout AW, Nuver J, de Wit R, Gietema JA, ten Bokkel Huinink WW, Rodrigus PT, Schimmel EC, Aleman BM, van Leeuwen FE. Long-term risk of cardiovascular disease in 5-year survivors of testicular cancer. *J Clin Oncol* 2006;24(3):467–75.  
<http://www.ncbi.nlm.nih.gov/pubmed/16421423>
288. Haugnes HS, Aass N, Fosså SD, Dahl O, Klepp O, Wist EA, Svartberg J, Wilsgaard T, Bremnes RM. Components of the metabolic syndrome in long-term survivors of testicular cancer. *Ann Oncol*



2007;18(2):241–8.

<http://www.ncbi.nlm.nih.gov/pubmed/17060482>

289. Huddart RA, Joffe JK. Preferred treatment for stage I seminoma: a survey of Canadian radiation oncologists. *Clin Oncol (R Coll Radiol)* 2006;18(9):693–5.  
<http://www.ncbi.nlm.nih.gov/pubmed/17100155>
290. Krege S, Kalund G, Otto T, Goepel M, Rubben H. Phase II study: adjuvant single-agent carboplatin therapy for clinical stage I seminoma. *Eur Urol* 1997;31(4):405–7.  
<http://www.ncbi.nlm.nih.gov/pubmed/9187898>
291. Dieckmann KP, Krain J, Kuster J, Bruggeboes B. Adjuvant carboplatin treatment for seminoma clinical stage I. *J Cancer Res Clin Oncol* 1996;122(1):63–6.  
<http://www.ncbi.nlm.nih.gov/pubmed/8543595>
292. Bukowski RM. Management of advanced and extragonadal germ-cell tumours. *Urol Clin North Am* 1993;20(1):153–60.  
<http://www.ncbi.nlm.nih.gov/pubmed/8381995>
293. Fair W, Dalbagni G, Machele Donat S, Theodorescu D. Evaluation and follow-up of patients with urologic cancer. AUA Office of Education Publications 9958 PG, 1999.
294. Pizzocaro G. Non-seminomatous germ-cell tumours (NSGCT) of the testis: diagnosis and management, stage by stage. *Eur Urol Update Series* 1997;6:139–45.
295. Sheinfeld J, Bajorin DE, Solomon M. Management of postchemotherapy residual masses in advanced germ cell tumours. *Urol Clin North Am* 1997;3:18–23.
296. Little JS, Foster RS, Ulbright TM, Donohue JP. Unusual neoplasms detected in testis cancer patients undergoing postchemotherapy retroperitoneal lymphadenectomy. *J Urol* 1994;152(4):1144–9.  
<http://www.ncbi.nlm.nih.gov/pubmed/8072083>

#### **11.2. Негерминогенные опухоли**

1. Cheville JC, Sebo TJ, Lager DJ, Bostwick DG, Farrow GM. Leydig cell tumour of the testis: a clinicopathologic, DNA content, and MIB-1 comparison of nonmetastasizing and metastasizing tumours. *Am J Surg Pathol* 1998;22(11):1361–7.  
<http://www.ncbi.nlm.nih.gov/pubmed/9808128>
2. Kim I, Young RH, Scully RE. Leydig cell tumours of the testis. A clinicopathological analysis of 40 cases and review of the literature. *Am J Surg Pathol* 1985;9(3):177–92.  
<http://www.ncbi.nlm.nih.gov/pubmed/3993830>
3. Matveev BP, Gurarii LL. [Leydig-cell tumours of the testis] *Urol Nefrol (Mosk)* 1997;(4):34–6. [article in Russian]  
<http://www.ncbi.nlm.nih.gov/pubmed/9381620>
4. Young RH, Koelliker DD, Scully RE. Sertoli cell tumours of the testis, not otherwise specified: a clinicopathologic analysis of 60 cases. *Am J Surg Pathol* 1998;22(6):709–21.  
<http://www.ncbi.nlm.nih.gov/pubmed/9630178>
5. Proppe KH, Scully RE. Large-cell calcifying Sertoli cell tumour of the testis. *Am J Clin Pathol* 1980;74(5):607–19.  
<http://www.ncbi.nlm.nih.gov/pubmed/7446466>
6. Zukerberg LR, Young RH, Scully RE. Sclerosing Sertoli cell tumour of the testis. A report of 10 cases. *Am J Surg Pathol* 1991;15(9):829–34.  
<http://www.ncbi.nlm.nih.gov/pubmed/1719830>
7. WHO histological classification of testis tumours, In: Eble JN, Sauter G, Epstein JI, Sesterhenn IA (eds). *Pathology & Genetics. Tumours of the urinary system and male genital organs*. Lyon: IARC Press, 2004: 218, pp. 250–62.
8. Ulbright TM, Amin MB, Young RH. Tumours of the testis, adnexia, spermatic cord and scrotum. *AFIP*1999.
9. Cheville JC, Sebo TJ, Lager DJ, Bostwick DG, Farrow GM. Leydig cell tumour of the testis: a clinicopathologic, DNA content, and MIB-1 comparison of non-metastasizing and metastasizing tumours. *Am J Surg Pathol* 1998;22(11):1361–7.  
<http://www.ncbi.nlm.nih.gov/pubmed/9808128>
10. McCluggage WG, Shanks JH, Arthur K, Banerjee SS. Cellular proliferation and nuclear ploidy assessments augment established prognostic factors in predicting malignancy in testicular Leydig cell tumours. *Histopathology* 1998;33(4):361–8.  
<http://www.ncbi.nlm.nih.gov/pubmed/9822927>
11. Mineur P, de Cooman S, Hustin J, Verhoeven G, de Hertogh E. Feminizing testicular Leydig cell tumour: hormonal profile before and after unilateral orchidectomy. *J Clin Endocrinol Metab* 1987;64(4):686–91.  
<http://www.ncbi.nlm.nih.gov/pubmed/3818898>
12. Reznik Y, Rieu M, Kuhn JM, Mandard JC, Bottet P, Lemonnier D, Bekka S, Mahoudeau J. Luteinizing

- hormone regulation by sex steroids in men with germinal and Leydig cell tumours. *Clin Endocrinol (Oxf)* 1993;38(5):487–93.  
<http://www.ncbi.nlm.nih.gov/pubmed/8392454>
13. Bercovici JP, Nahoul K, Tater D, Charles JF, Scholler R. Hormonal profile of Leydig cell tumours with gynecomastia. *J Clin Endocrinol Metab* 1984;59(4):625–30.  
<http://www.ncbi.nlm.nih.gov/pubmed/6434575>
  14. Haas GP, Pittaluga S, Gomella L, Travis WD, Sherins RJ, Doppman JL, Linehan WL, Robertson C. Clinical occult Leydig cell tumour presenting with gynecomastia. *J Urol* 1989;142(5):1325–7.  
<http://www.ncbi.nlm.nih.gov/pubmed/2810523>
  15. Ruthgers JL, Young RH, Scully RE. The testicular ‘tumour’ of the adrenogenital syndrome. A report of six cases and review of the literature on testicular masses in patients with adrenocortical disorders. *Am J Surg Pathol* 1988;12(7):503–13.  
<http://www.ncbi.nlm.nih.gov/pubmed/3291624>
  16. Maizlin ZV, Belenky A, Kunichezky M, Sandbank J, Strauss S. Leydig cell tumours of the testis: gray scale and color Doppler sonographic appearance. *J Ultrasound Med* 2004;23(7):959–64.  
<http://www.ncbi.nlm.nih.gov/pubmed/15292565>
  17. Ponce de Leon Roca J, Algaba Arrea F, Bassas Arnau L, Villavicencio Mavrich H. [Leydig-cell tumours of the testis] *Arch Esp Urol* 2000;53(6):453–8. [article in Spanish]  
<http://www.ncbi.nlm.nih.gov/pubmed/11002512>
  18. Wegner HE, Dieckmann KP, Herbst H, Andresen R, Miller K. Leydig cell tumour—comparison of results of radical and testis sparing surgery in a single center. *Urol Int* 1997;59(3):170–3.  
<http://www.ncbi.nlm.nih.gov/pubmed/9428434>
  19. Mosharafa AA, Foster RS, Bihrl R, Koch MO, Ulbright TM, Einhorn LH, Donohue JP. Does retroperitoneal lymph node dissection have a curative role for patients with sex cord-stromal testicular tumours? *Cancer* 2003;98(4):753–7.  
<http://www.ncbi.nlm.nih.gov/pubmed/9428434>
  20. Giglio M, Medica M, De Rose AF, Germinale F, Ravetti JL, Carmignani G. Testicular Sertoli cell tumours and relative sub-types. Analysis of clinical and prognostic features. *Urol Int* 2003;70(3):205–10.  
<http://www.ncbi.nlm.nih.gov/pubmed/12660458>
  21. Jacobsen GK. Malignant Sertoli cell tumours of the testis. *J Urol Pathol* 1993;1:233–55.
  22. Kratzer SS, Ulbright TM, Talerma A, Srigley JR, Roth LM, Wahle GR, Moussa M, Stephens JK, Millos A, Young RH. Large cell calcifying Sertoli cell tumour of the testis: contrasting features of six malignant and six benign tumours and a review of the literature. *Am J Surg Pathol* 1997;21(11):1271–80.  
<http://www.ncbi.nlm.nih.gov/pubmed/9351565>
  23. Henley JD, Young RH, Ulbright TM. Malignant Sertoli cell tumours of the testis: a study of 13 examples of a neoplasm frequently misinterpreted as seminoma. *Am J Surg Pathol* 2002;26:541–50.
  24. Plata C, Algaba F, Andujar M, Nistal M, Stocks P, Martinez JL, Nogales FF. Large cell calcifying Sertoli cell tumour of the testis. *Histopathology* 1995;26(3):255–9.  
<http://www.ncbi.nlm.nih.gov/pubmed/7541015>
  25. Anderson GA. Sclerosing Sertoli cell tumour of the testis: a distinct histological subtype. *J Urol* 1995;154(5):1756–8. Review.  
<http://www.ncbi.nlm.nih.gov/pubmed/7563340>
  26. Grabrilove JL, Freiberg EK, Leiter E, Nicolis GL. Feminizing and non-feminizing Sertoli cell tumour. *J Urol* 1980;124(6):757–67.  
<http://www.ncbi.nlm.nih.gov/pubmed/7003168>
  27. Gierke CL, King BF, Bostwick DG, Choyke PL, Hattery RR. Large-cell calcifying Sertoli cell tumour of the testis: appearance at sonography. *AJR Am J Roentgenol* 1994;163(2):373–5.  
<http://www.ncbi.nlm.nih.gov/pubmed/8037034>
  28. Chang B, Borer JG, Tan PE, Diamond DA. Large-cell calcifying Sertoli cell tumour of the testis: case report and review of the literature. *Urology* 1998;52(3):520–2.  
<http://www.ncbi.nlm.nih.gov/pubmed/9730477>
  29. Washecka R, Dresner MI, Honda SA. Testicular tumours in Carney’s complex. *J Urol* 2002;167(3):1299–302.  
<http://www.ncbi.nlm.nih.gov/pubmed/11832717>
  30. Young S, Gooneratne S, Straus FH, Zeller WP, Bulun SE, Rosenthal IM. Feminizing Sertoli cell tumours in boys with Peutz-Jeghers syndrome. *Am J Surg Pathol* 1995;19(1):50–8.  
<http://www.ncbi.nlm.nih.gov/pubmed/7802138>
  31. Kaplan GW, Cromie WJ, Kelalis PP, Silber I, Tank ES Jr. Gonadal stromal tumours: a report of the prepubertal testicular tumours registry. *J Urol* 1986;136(1Pt2):300–2.  
<http://www.ncbi.nlm.nih.gov/pubmed/3723681>
  32. Al-Bozom IA, El-Faqih SR, Hassan SH, El-Tiraifi AE, Talic RF. Granulosa cell tumour of the adult

type. A case report and review of the literature of a very rare testicular tumour. Arch Pathol Lab Med 2000;124(10):1525–8.

<http://www.ncbi.nlm.nih.gov/pubmed/11035589>

33. Perito PE, Ciancio G, Civantos F, Politano VA. Sertoli-Leydig cell testicular tumour. case report and review of sex cord/gonadal stromal tumour histogenesis. J Urol 1992;148(3):883–5.

<http://www.ncbi.nlm.nih.gov/pubmed/1512847>

34. Scully RE. Gonadoblastoma. A review of 74 cases. Cancer 1970;25(6):1340–56.

<http://www.ncbi.nlm.nih.gov/pubmed/4193741>

35. Ulbright TM, Srigley JR, Reuter VE, Wojno K, Roth LM, Young RH. Sex-cord-stromal tumours of the testis with entrapped germ cells: a lesion mimicking unclassified mixed germ cell sex cord-stromal tumours. Am J Surg Pathol 2000;24(4):535–42.

<http://www.ncbi.nlm.nih.gov/pubmed/10757400>

## 12. СОКРАЩЕНИЯ

*Неполный список общепринятых сокращений*

АФП – альфа-фетопротейн  
ВОЗ – Всемирная организация здравоохранения  
ЕАУ – Европейская ассоциация урологов  
ЗЛАЭ – забрюшинная лимфаденэктомия  
КТ – компьютерная томография  
ЛГ – лютеинизирующий гормон  
ЛДГ – лактатдегидрогеназа  
МРТ – магнитно-резонансная томография  
НГОЯ – несеминомные герминогенные опухоли яичка  
ПЩФ – плацентарная щелочная фосфатаза  
ПЭТ – позитронно-эмиссионная томография  
СОД – суммарная очаговая доза  
ТИН – тестикулярная интраэпителиальная неоплазия  
УЗИ – ультразвуковое исследование  
ФСГ – фолликулостимулирующий гормон  
ХГЧ – хорионический гонадотропин человека

AUC (area under the curve) – площадь под кривой

EORTC (European Organization for Research and Treatment of Cancer) – Европейская организация по исследованию и лечению опухолей

IGCCCG (International Germ Cell Cancer Collaborative Group) – Международная объединенная группа по герминогенным опухолям

### **Конфликт интересов**

Все члены группы по составлению клинических рекомендаций по опухолям яичка предоставили открытый отчет по всем взаимоотношениям, которые они имеют и которые могут быть восприняты как причина конфликта интересов. Эта информация хранится в базе данных Центрального офиса Европейской ассоциации урологов (ЕАУ). Данные рекомендации были созданы при финансовой поддержке ЕАУ. При этом не использовались внешние источники финансирования и поддержки. ЕАУ – некоммерческая организация, финансовые издержки которой ограничиваются административными расходами, а также оплатой поездок и встреч. Авторам рекомендаций ЕАУ не предоставляла гонораров или какой-либо другой компенсации.