

# **Рекомендации по опухолям верхних мочевыводящих путей**

М. Rouprêt, М. Babjuk, E. Compérat, R. Zigeuner, R. Sylvester, M. Burger,  
N. Cowan, A. Böhle, B.W.G. VanRhijn, E. Kaasinen, J. Palou, S.F. Shariat

Перевод: Ю. Сиромолот

Научное редактирование: М.А. Газимиев

# СОДЕРЖАНИЕ

1.	ВВЕДЕНИЕ	3
2.	МЕТОДОЛОГИЯ	3
2.1.	Поиск литературных данных	3
2.2.	История публикаций	3
2.3.	Заявление о потенциальном конфликте интересов	3
3.	СИНТЕЗ ДОКАЗАТЕЛЬСТВ	3
3.1.	Эпидемиология	3
3.2.	Факторы риска	4
3.3.	Классификация и гистология	4
3.3.1.	Гистологические типы	4
3.3.2.	Классификация	5
3.3.2.1.	TNM-классификация	5
3.3.2.2.	Степени дифференцировки опухолевых клеток	6
3.4.	Симптоматика	6
3.5.	Диагностика	6
3.5.1.	Медицинская визуализация	6
3.5.1.1.	Компьютерная томография с урографией	6
3.5.1.2.	Магнитно-резонансная урография (МР-урография)	6
3.5.2.	Цистоскопия и цитологический анализ мочи	6
3.5.3.	Диагностическая уретероскопия	7
3.6.	Прогностические факторы	7
3.6.1.	Стадия и степень дифференцировки опухоли	7
3.6.2.	Возраст и пол	8
3.6.3.	Этническое происхождение	8
3.6.4.	Расположение опухоли	8
3.6.5.	Употребление табака	8
3.6.6.	Лимфососудистая инвазия	8
3.6.7.	Хирургический край	8
3.6.8.	Другие факторы	8
3.6.9.	Молекулярные маркеры	8
3.7.	Средства прогнозирования	9
3.8.	Выделение групп риска	9
3.9.	Лечение	10
3.9.1.	Высокодифференцированный УРВМП	10
3.9.1.1.	Органосберегающая хирургия	10
3.9.1.1.1.	Уретероскопия	10
3.9.1.1.2.	Сегментарная резекция	10
3.9.1.1.3.	Чрескожный доступ	10
3.9.1.2.	Адьювантное местное лечение	10
3.9.2.	Низкодифференцированный УРВМП	11
3.9.2.1.	Органосберегающая хирургия	11
3.9.2.2.	Радикальная нефроуретерэктомия	11
3.9.2.2.1.	Лимфодиссекция в сочетании с радикальной нефроуретерэктомией	12
3.9.2.2.2.	Лапароскопическая радикальная нефроуретерэктомия	12
3.9.2.3.	Химиотерапия	13
3.9.3.	Распространенный процесс	13
3.9.3.1.	Радикальная нефроуретерэктомия	13
3.9.3.2.	Химиотерапия	13
3.9.3.3.	Лучевая терапия	14
3.10.	Наблюдение	14
4.	ЗАКЛЮЧЕНИЕ	14
5.	ЛИТЕРАТУРА	14
6.	СОКРАЩЕНИЯ	23

# 1. ВВЕДЕНИЕ

Последние рекомендации Европейской ассоциации урологии (ЕАУ) относительно уротелиального рака верхних мочевыводящих путей (УРВМП) были опубликованы в 2013 г. [1]. Группа экспертов ЕАУ по УРВМП подготовила настоящие рекомендации для обеспечения врачей доказательной поддержанной информацией, используемой в клиническом лечении этих редких опухолей, и для помощи врачам при включении этих рекомендаций в практику. Данные обновленные рекомендации составлены на основании структурированного литературного поиска.

## 2. МЕТОДОЛОГИЯ

### 2.1. Поиск литературных данных

Поиск литературных данных на ресурсе Medline по теме УРВМП осуществлялся при использовании следующих терминов: рак мочевых путей, уротелиальная опухоль, верхние мочевыводящие пути (ВМП), карцинома, переходно-клеточный рак, почечная лоханка, мочеточник, рак мочевого пузыря, химиотерапия, нефроуретерэктомия, адьювантное лечение, неoadьювантное лечение, рецидив, факторы риска, выживаемость. Исследования, касающиеся УРВМП, в большинстве случаев были ретроспективными, в том числе несколько больших многоцентровых исследований. Из-за недостатка рандомизированных исследований отбор статей для данных рекомендаций осуществлялся согласно следующим критериям: оценка дизайна исследования, среднесрочные и отдаленные клинические результаты, актуальность. Более ранние публикации включены выборочно, если они были исторически релевантны, при условии недостатка данных в современных источниках. Для помощи в оценке качества приводимой информации используются уровни доказательности (УД) и степени рекомендаций (СР), которые были установлены в соответствии с основными принципами доказательной медицины [2].

### 2.2. История публикаций

Первая публикация рекомендаций ЕАУ относительно опухолей верхних мочевыводящих путей представлена в 2004 г. [3]. Эти рекомендации были обновлены, включены в новую редакцию рекомендаций ЕАУ и изданы в 2013 г. Настоящий вариант рекомендаций от 2014 г. представляет собой частично обновленный и дополненный вариант рекомендаций от 2013 г.

### 2.3. Заявление о потенциальном конфликте интересов

Совет экспертов подал заявления о потенциальном конфликте интересов, просмотреть которые можно на сайте ЕАУ <http://www.uroweb.org/guidelines/online-guidelines/>.

## 3. СИНТЕЗ ДОКАЗАТЕЛЬСТВ

### 3.1. Эпидемиология

Уротелиальный рак занимает 4-е место по распространенности среди злокачественных опухолей после рака простаты (или рака молочных желез), легкого и колоректального рака [4, 5]. Данный вид опухоли может возникать как в нижних (в мочевом пузыре или уретре), так и в верхних мочевых путях — ВМП (в чашечно-лоханочной системе почки или мочеточнике). Рак мочевого пузыря (РМП) составляет 90–95% всех случаев уротелиального рака и является наиболее распространенной злокачественной опухолью мочевыводящих путей [1, 5]. УРВМП встречается довольно редко и составляет 5–10% всех случаев уротелиального рака [4, 6]. Ежегодная заболеваемость УРВМП в западных странах составляет около двух случаев на 100 тыс. населения. Опухоли лоханки почки встречаются в 2 раза чаще, чем опухоли мочеточника. В 17 % случаев одновременно присутствует рак мочевого пузыря [7]. Рецидив заболевания в мочевом пузыре встречается у 22–74% пациентов, страдающих УРВМП [10, 11], в то время как рецидив с контралатеральной стороны встречается только в 2–6% случаев [11, 12].

Характеристика УРВМП иная при РМП: 60% уротелиальных опухолей ВМП являются инвазивными на момент установления диагноза по сравнению с 15% при РМП [13, 14]. Пик заболеваемости УРВМП приходится на возраст от 70 до 80 лет, и у мужчин такие опухоли встречаются втрое чаще, чем у женщин.

Наследственные случаи УРВМП сочетаются с наследственным неполипозным колоректальным раком [17]. Среди пациентов с УРВМП эти случаи могут быть определены в ходе сбора

анамнеза. Подозревать наследственную форму УРВМП можно в том случае, если пациент моложе 60 лет, имеет в анамнезе неполипозный колоректальный рак и у него есть родственник первой степени родства моложе 50 лет с неполипозным колоректальным раком или два родственника первой степени родства с неполипозным колоректальным раком [180]. Этим пациентам следует провести секвенирование ДНК с целью выявления наследственного рака, который мог быть неверно классифицирован как спорадический за счет недостаточных клинических данных [19]. Следует также оценить наличие других типов рака, ассоциируемых с неполипозным колоректальным раком. За такими пациентами нужно тщательно наблюдать, им рекомендуется консультация генетика [17, 19].

### 3.2. Факторы риска

Существует большое количество природных факторов, способствующих возникновению УРВМП. Некоторые из них ассоциированы с развитием РМП, но есть факторы, специфичные для УРВМП. Курение табака и профессиональная деятельность остаются основными экзогенными факторами риска для развития этих опухолей. Курение увеличивает риск развития УРВМП с 2,5 до 7 % [20, 21]. Профессиональная деятельность, связанная с определенными ароматическими аминами, также является фактором риска (лакокрасочная, текстильная, химическая, нефтяная и угольная промышленность). У людей, занятых на таких производствах, реализуется канцерогенный эффект определенных химических веществ, таких как бензидин и  $\beta$ -нафталин. Эти два вещества были запрещены с 60-х годов XX в. в большинстве индустриальных стран. Средняя продолжительность воздействия данных веществ, необходимая для развития УРВМП, составляет приблизительно 7 лет, с латентным периодом до 20 лет. Приблизительный риск (отношение шансов) развития УР после контакта с ароматическими аминами составляет 8,3 [21, 22].

Уротелиальный рак верхних мочевыводящих путей как следствие применения фенацетина практически перестал встречаться после того, как данный продукт был запрещен в 1970-х гг.

Хотя частота балканской эндемичной нефропатии снижается, было высказано предположение о роли аристолюхиевой кислоты и употребления китайских травяных препаратов в патофизиологии и индуцировании этой нефропатии [23–26]. Некоторые исследования выявили канцерогенный потенциал аристолюхиевой кислоты, которая содержится в растениях *Aristolochia fangchi* и *Aristolochia clematis*, эндемичных для Балкан. Эта кислота содержит ряд высокотоксичных производных-нитрофенолятов, которые имеют мощное мутагенное действие благодаря их способности образовывать ковалентные связи с клеточной ДНК. Производное аристолюховой кислоты d-аристолоактам вызывает мутацию в гене p53, в кодоне 139. Эта мутация очень редка в популяции, не подверженной воздействию мутагена, и наблюдается в основном у пациентов с нефропатией, возникшей в результате приема китайских препаратов народной медицины, или у пациентов с балканской нефропатией, у которых был выявлен УРВМП [21, 23, 24].

Высокая заболеваемость УРВМП также описана на Тайване, особенно у населения юго-западной части острова, что составляет 20–25% всего уротелиального рака в регионе [21, 24]. Ассоциация УРВМП с редким заболеванием периферических сосудов ног с гангренеподобными симптомами, встречающимся только в провинции Тайвань в Китае, вызываемым соединениями мышьяка, попавшими в питьевую воду, остается неясной в данной популяции пациентов [21, 24].

Различия в способности взаимодействия канцерогенов могут объяснять особенности в восприимчивости и риске развития уротелиального рака. В одном случае определенная совокупность генов может быть защитным фактором, в другом случае — фактором, повышающим риск заболевания. Кроме того, УРВМП и УР мочевого пузыря могут иметь общие факторы риска развития или общие пути разрыва молекул, хотя каждое заболевание все же имеет свои конкретные проявления. Поскольку определенный полиморфизм генов ассоциирован с увеличением риска развития и прогрессирования болезни, имеет значение вариабельность в индивидуальной восприимчивости к фактору риска. До сих пор известно только два случая полиморфизма, характерного для УРВМП [27, 28]. Вариантный аллель SULT1A1\*2, понижающий активность сульфотрансферазы, и полиморфизм в T-аллеле rs9642880 на хромосоме 8q24 повышают риск развития УРВМП

### 3.3. Классификация и гистология

#### 3.3.1. Гистологические типы

Более 95% случаев уротелиального рака развивается из уротелия и относится к УРВМП или РМП [13, 29]. Что касается УРВМП, его морфологические варианты описаны как более часто встречаемые при уротелиальных опухолях почки. Они относятся к опухолям высокого злокачественного потенциала и соответствуют одному из следующих вариантов: микропапиллярно-

му, светлоклеточному, нейроэндокринному и лимфоэпителиальному [29, 30]. Рак собирательных протоков имеет сходные характеристики с УРВМП благодаря общему эмбриологическому происхождению [31].

Опухоли ВМП с неуретральной морфологической структурой встречаются довольно редко [32, 33], но различные морфологические варианты могут наблюдаться почти в 25% случаев [34]. Эпидермоидный рак ВМП встречается менее чем в 10% случаев опухолей чашечно-лоханочной системы и еще реже — при опухолях мочеточника. Эпидермоидный рак мочевыводящих путей чаще встречается при хроническом воспалении и инфекции, при камнях в мочевыводящих путях. Другие морфологические типы представлены аденокарциномой (<1%), нейроэндокринным раком и саркомой.

### 3.3.2. Классификация

Классификация и морфология УРВМП сходны с таковыми при РМП [13]. Существуют различия между неинвазивными папиллярными опухолями (папиллярными уротелиальными опухолями с низким злокачественным потенциалом, low-grade папиллярным уротелиальным раком, high-grade папиллярным уротелиальным раком), плоскими новообразованиями (карцинома in situ — CIS) и инвазивным раком. Все варианты уротелиальных опухолей, описанных для мочевого пузыря, также могут встречаться в ВМП.

#### 3.3.2.1. TNM-классификация

В табл. 3-1 представлена TNM-классификация Международного противоракового союза (Union Internationale Contrele Cancer) от 2009 г., используемая в данных клинических рекомендациях. Согласно TNM-классификации в качестве регионарных лимфатических узлов (ЛУ) рассматриваются ЛУ ворот почки, парааортальные, паракавалыные, а для мочеточника — внутритазовые ЛУ. Сторона поражения не влияет на N-классификацию.

Может иметь определенный интерес субклассификация УРВМП pT3, которую следует дифференцировать с микроскопической инфильтрацией в почечную паренхиму (pT3a) по сравнению с макроскопической инфильтрацией или инвазией в паракалликулярную или парапельвикальную клетчатку. В качестве субклассификации предлагается использовать обозначения pT3a и pT3b [34, 36] УРВМП.

**Таблица 3.1. TNM-классификация 2009 г. для УРВМП [35]\***

<b>T – первичная опухоль</b>	
Tx	первичная опухоль не может быть оценена
T0	нет данных за наличие первичной опухоли
Ta	неинвазивный папиллярный рак
Tis	carcinoma in situ
T1	опухоль вовлекает субэпителиальную соединительную ткань
T2	опухоль поражает мышечный слой
T3	(почечная лоханка) опухоль прорастает за пределы мышечной оболочки в перипельвикальную жировую ткань или почечную паренхиму (мочеточник) опухоль прорастает за пределы мышечного слоя в периуретральную жировую клетчатку
T4	опухоль вовлекает соседние органы или прорастает через почку в паранефральную клетчатку
<b>N – регионарные ЛУ</b>	
Nx	регионарные ЛУ не могут быть оценены
N0	нет метастазов в регионарных ЛУ
N1	метастаз в 1 ЛУ не более 2 см в наибольшем измерении
N2	метастаз в 1 ЛУ более 2 см, но менее 5 см в наибольшем измерении, или несколько метастазов в ЛУ не более 5 см в наибольшем измерении
N3	метастазы в ЛУ более 5 см в наибольшем измерении
<b>M – отдаленные метастазы</b>	
M0	нет отдаленных метастазов
M1	есть отдаленные метастазы

\* Все рекомендации EAU поддерживают систему классификации опухолей TNM.

### 3.3.2.2. Степени дифференцировки опухолевых клеток

До 2004 г. самой распространенной была классификация Всемирной организации здравоохранения (ВОЗ) от 1973 г., которая разделяла опухоли только на три степени: G1, G2, G3 [37]. С недавних пор данные молекулярной биологии позволили установить более тонкие различия между разными группами опухолей и создать новую систему классификации, которая в лучшей мере отражает потенциальный рост таких опухолей. Таким образом, классификация ВОЗ от 2004 г. учитывает гистологические данные при выявлении различий между тремя группами неинвазивных опухолей: папиллярными уротелиальными новообразованиями низкого потенциала озлокачествления, опухолями низкого уровня злокачественности и опухолями высокого уровня злокачественности. В верхних мочевыводящих путях практически не встречаются опухоли с низким потенциалом озлокачествления [29, 30].

## 3.4. Симптоматика

Диагностика УРВМП может быть как случайной, так и основанной на наличии определенных симптомов. Симптоматика очень скудная [39]. Наиболее распространенным симптомом при УРВМП является макро- или микрогематурия (70–80%) [40]. Боль в боку встречается в 20–40% случаев, пальпируемое образование в поясничной области описано в 10–20% случаев [41, 42]. Однако системные симптомы (ухудшение общего состояния, анорексия, потеря массы тела, недомогание, тошнота, лихорадка, ночная потливость или кашель) должны служить причиной для более детального обследования с целью поиска регионарных метастазов [41, 42].

## 3.5. Диагностика

### 3.5.1. Медицинская визуализация

#### 3.5.1.1. Компьютерная томография с урографией

Компьютерная томография с урографией — метод медицинской визуализации, отличающийся высокой диагностической точностью в отношении УРВМП, который заменил экскреторную урографию и ультрасонографию в качестве методов выбора при обследовании пациентов с подозрением на УРВМП [40]. Сообщается, что чувствительность этого метода в отношении УРВМП находится в пределах от 67 до 100%, а специфичность — в пределах от 93 до 99% в зависимости от используемой методики и оборудования. Строгое соблюдение методологии проведения такой урографии очень важно для получения достоверных результатов. КТ с урографией мочевыводящих путей подразумевает получение, по меньшей мере, одной серии изображений во время экскреторной фазы, обычно на протяжении 10–15 мин после внутривенного введения контрастного вещества. Быстрая съемка тонких срезов позволяет получить изотропное изображение с высоким разрешением, которое можно рассматривать в самых разных плоскостях, что помогает поставить диагноз, не ухудшая разрешающую способность.

МСК-урография может выявить утолщение стенки почечной лоханки или мочеточников, являющиеся признаком УРВМП, даже при отсутствии роста опухоли в просвете мочевых путей. Плоские опухоли при МСК-урографии выявить невозможно, если только они не образуют массивную инфильтрацию или не вызывают утолщение стенок [54]. Вторичный признак — гидронефроз при визуализации в присутствии УРВМП — ассоциируется с более запущенным патологическим процессом и худшими исходами онкологического заболевания [51, 55]

#### 3.5.1.2. Магнитно-резонансная урография (МР-урография)

Магнитно-резонансная урография показана тем пациентам, которым нельзя выполнить КТ с урографией. Наиболее часто это связано с противопоказанием к облучению или к применению йодсодержащих контрастных препаратов [56]. Чувствительность МР-урографии составляет 75% после инъекции контрастного вещества для опухолей размером менее 2 см. Урография с использованием МРТ и некоторых контрастных веществ, содержащих гадолиний, противопоказана пациентам с тяжелой почечной недостаточностью (при клиренсе креатинина менее 30 мл/мин) ввиду высокого риска нефрогенного системного фиброза.

### 3.5.2. Цистоскопия и цитологический анализ мочи

Положительный цитологический анализ мочи при нормальных результатах цистоскопии мочевого пузыря и при том, что наличие CIS в мочевом пузыре или простатической уретре в целом исключено (например, по результатам биопсии подозрительных очагов, возможно, с помощью фотодинамической диагностики), позволяет с высокой степенью вероятности предположить, что у пациента имеет место УРВМП. Цитология менее чувствительна к УРВМП, чем к опухолям мочевого пузыря,

даже в случае опухолей с высокой степенью злокачественности, и идеальный вариант подразумевает выполнение ее *in situ* (т.е. в почечных лоханках [58]). Ретроградное обследование мочеточников и почечных лоханок (через катетер, введенный в мочеточник, или во время эндоскопии мочеточников) остается одним из вариантов исключения опухоли в верхних мочевыводящих путях. Однако цитологическое исследование мочи, содержащейся в почечных полостях и мочеточниках, желательно выполнять до введения значительных количеств контрастного вещества для ретроградной урографии мочеточников и почечных лоханок, так как контрастное вещество может испортить цитологические образцы.

Чувствительность флуоресцентной гибридизации *in situ* (FISH) для идентификации молекулярных аномалий, характеризующих УРВМП, сопоставима с показателями для этого метода в отношении мочевого пузыря. Однако использование метода может быть ограничено преобладанием низкорисковых рецидивирующих опухолей у изучаемого населения и минимальной инвазивной терапией при УРВМП [60, 61]. Кроме того, метод FISH имеет ограниченное наблюдательное значение для УРВМП в верхних мочевых путях [60, 61].

### 3.5.3. Диагностическая уретероскопия

Для визуализации и биопсии мочеточника, почечных лоханок и сборной системы используется гибкий эндоскоп, технический успех составляет около 95%. Такая биопсия мочеточника позволяет определить степень дифференцировки опухолевых клеток в 90% случаев с низким уровнем ложноотрицательных результатов вне зависимости от размера образца [62]. Диагностическая биопсия может привести к занижению степени развития опухоли, поэтому, если выбирается вариант лечения с сохранением почки, потребуются интенсивный последующий контроль. Эндоскопия мочеточника также облегчает селективное взятие биоптата для цитологического анализа *in situ* [59, 64, 65].

Эндоскопия с помощью гибкого эндоскопа особенно полезна в случаях диагностической неопределенности, когда рассматривается консервативное лечение или если у пациента всего одна почка. По возможности эндоскопию мочеточника следует выполнять в качестве предоперационной оценки любых пациентов с УРВМП. Сочетание степени развития опухоли по данным биопсии мочеточника, диагностической визуализации (признаком является гидронефроз) и цитологического анализа мочи помогает при принятии решений о выборе между радикальной нефроуретерэктомией (РНУ) и эндоскопическим лечением.

Техническое развитие гибких уретероскопов и использование новейшей технологии визуализации улучшают качество изображения и диагностику плоских очагов поражения. Наиболее многообещающей технологией является узкополосная визуализация, но ее результаты все еще предварительные [66, 67]. В табл. 3-2 приводятся рекомендации для диагностики.

## 3.6. Прогностические факторы

УРВМП, которые прорастают в мышечный слой, обычно имеют очень плохой прогноз. Пятилетняя выживаемость для этого вида опухоли составляет менее 50% в случае pT2/pT3 и < 10% в случае pT4 [67, 68]. В этом разделе кратко описаны известные на данный момент прогностические факторы [69].

### 3.6.1. Стадия и степень дифференцировки опухоли

В соответствии с недавними классификациями основными прогностическими факторами являются стадия развития опухоли и степень ее злокачественности [64, 69–71]. Выход за пределы узла, как оказалось, является мощным прогностическим фактором в отношении клинических исходов у пациентов с УРВМП и положительным метастазированием в лимфоузлы [72].

Таблица 3.2. Рекомендации по диагностике УРВМП

Рекомендации	СР
Цитологический анализ мочи	A
Цистоскопия для исключения одновременных опухолей мочевого пузыря	A
КТ-урография	A
Диагностическая эндоскопия и биопсия мочеточника	C
Ретроградная уретеропиелография	C

КТ-урография — компьютерная томография с урографией. СР — степень рекомендации.

### **3.6.2. Возраст и пол**

Пол больше не считается независимым прогностическим фактором, влияющим на смертность от УРВМП [15, 69, 73]. Однако возраст пациента считается независимым прогностическим фактором, так как чем старше пациент на момент операции РНУ, тем, как правило, ниже специфичная выживаемость для данного вида рака [69, 74] (УД 3). Однако сам по себе возраст не должен считаться абсолютным критерием исключения при лечении потенциально излечимых УРВМП; в этом случае критерием является ожидаемая общая продолжительность жизни. Значительную часть пожилых пациентов можно излечить с помощью радикальной нефроуретерэктомии [74], это позволяет предположить, что сам по себе календарный возраст не является адекватным индикатором исходов у пожилых пациентов с УРВМП [74, 75].

### **3.6.3. Этническое происхождение**

Существуют клинико-патологические различия в характере опухолей у пациентов европейского и японского происхождения. Однако как таковые раса и национальная принадлежность не считаются независимыми факторами выживания [76] (УД 3).

### **3.6.4. Расположение опухоли**

Согласно новейшим исследованиям, первичное местонахождение опухоли в верхних мочевыводящих путях (например, в мочеточнике по сравнению с почечной лоханкой) является прогностическим фактором [77–79] (УД 3). После корректировки стадии опухоли многоочаговые опухоли и опухоли мочеточника имеют худший прогноз по сравнению с опухолями почечной чашки [69, 78–81].

### **3.6.5. Употребление табака**

Интенсивность курения (при большом стаже курильщика) и курение в момент постановки диагноза повышают риск плохого онкологического исхода [82–84] (УД 3).

### **3.6.6. Лимфососудистая инвазия**

Лимфососудистая инвазия присутствует примерно в 20% случаев УРВМП и является независимым прогностическим фактором выживания [85, 86]. Статус лимфососудистой инвазии следует систематически включать в морфологический отчет по образцам после РНУ [85, 87] (УД 3).

### **3.6.7. Хирургический край**

Положительный характер хирургических краев после РНУ является значительным фактором последующего развития метастазов УРВМП (УД 3). Патоморфологи должны искать положительные края на уровне иссечения мочеточника, манжеты мочевого пузыря и вокруг опухоли, если ее степень развития превышает T2, и указывать это в отчете.

### **3.6.8. Другие факторы**

Обширный некроз опухоли является независимым фактором клинических исходов у пациентов, прошедших операцию РНУ. Обширный некроз определяется как некроз более 10% площади опухоли [89, 90] (УД 3). Строение опухоли (папиллярная или на широком основании), как выяснилось, может ассоциироваться с прогнозом после РНУ. Опухоль на широком основании ассоциируется с худшим результатом [91, 92] (УД 3). Наличие сопутствующей CIS у пациентов с УРВМП, не распространяющимся за пределы органов мочевыводящей системы, ассоциируется с повышенным риском рецидива и более высокой смертностью от данного вида рака [93, 94] (УД 3). Как и в случае нижних мочевыводящих путей, CIS является независимым прогностическим фактором, означающим худший исход заболеваний данных органов [95]. Наличие в анамнезе CIS ассоциируется с повышенным риском рецидива и смерти от УРВМП [96] (УД 3).

Баллы по шкале, которую разработало Американское общество анестезиологов (ASA), также в значительной степени коррелируют со специфическими для данного вида рака показателями выживаемости после РНУ [97] (УД 3), но показатели статуса ECOG коррелируют только с общей выживаемостью [98]. Ожирение и повышенный индекс массы тела отрицательно влияют на выживаемость при данном виде рака (УРВМП) [99] (УД 3).

### **3.6.9. Молекулярные маркеры**

Работа нескольких исследовательских групп посвящена характеристикам УРВМП и путям канцерогенеза. В нескольких исследованиях были изучены прогностические воздействия различных тканевых



маркеров, связанных с клеточными процессами (E-кадгерин и CD24), клеточной дифференциацией (Snail и рецептор фактора роста эпидермиса), ангиогенезом (индуцируемый гипоксией фактор-1 $\alpha$  и металлопротеиназы), клеточной пролиферацией (Ki67), эпителиально-мезенхимальным переходом (snail 1), митозом (Auroга-A), апоптозом (Bcl-2 и сурвивин) и сосудистой инвазией (récepteur d'origine pantsais, RON), а также белком c-met (MET) [69,100–103]. Однако в связи с редкостью заболевания основные ограничения, общие для таких исследований, — это их ретроспективный характер и малый размер выборки. Микросателлитная нестабильность (MSI) представляет собой независимый молекулярный маркер, используемый для прогноза развития опухоли [104]. Кроме того, MSI помогает определить мутации зародышевых линий, позволяя выявлять возможные случаи наследственного рака [17].

В настоящее время ни один из маркеров не удовлетворяет клиническим и статистическим критериям, которые необходимы для принятия их в клиническую практику.

### 3.7. Средства прогнозирования

Доступных средств точного прогнозирования в лечении УРВМП крайне мало. Есть две доступные модели предоперационного прогнозирования: одна для прогнозирования местно-распространенного рака, которая способна дать представление о степени лимфаденэктомии во время радикальной нефроуретерэктомии [105]; вторая для отбора больных с УРВМП, выходящим за пределы органа, для которых более целесообразна радикальная нефроуретерэктомия [106]. Кроме того, есть две номограммы, позволяющие прогнозировать степень выживаемости после операции, основанные на стандартных патологических характеристиках, первая создана международной исследовательской группой [107], вторая — Европейской популяционной группой [108].

### 3.8. Выделение групп риска

Как и в случае мышечно-неинвазивного рака мочевого пузыря, необходимо стратифицировать риск в случаях УРВМП (например, при наличии функционирующей почки на противоположной стороне) перед началом лечения, чтобы выявить тех пациентов (и опухоли), которые наиболее подходят для консервативного лечения, нежели требуют радикальной экстирпационной операции [109]. На основании имеющихся свидетельств относительно УРВМП пациенты с нормальной коллатеральной почкой могут быть на момент постановки диагноза отнесены к имеющим УРВМП низкого уровня риска или к имеющим УРВМП высокой степени риска, исходя из их состояния и (или) клинических факторов (табл. 3-3).

**Таблица 3.3. Распределение УРВМП по степени дифференцировки**

Низкокодифференцированный УРВМП	Описание
Клинические проявления	Гидронефроз
	Низкая дифференцировка по данным биопсии
	Низкая дифференцировка по данным цитологического исследования
	Размер опухоли больше 1 см
	Признаки инвазии на поперечных срезах
	Множественные опухоли
Анамнез пациента	Неэффективное эндоскопическое лечение высококодифференцированного УРВМП
	В анамнезе рак мочевого пузыря и/или цистэктомия
Высокодифференцированный УРВМП	Курение
	Клинические проявления
	Высокая дифференцировка по данным цитологического исследования
	Размер опухоли меньше 1 см
	Нет инвазии на поперечных срезах
	Единичная опухоль
	Строгий врачебный контроль возможен и приемлем для пациента

### 3.9. Лечение

#### 3.9.1. Высокодифференцированный УРВМП

##### 3.9.1.1. Органосберегающая хирургия

Органосберегающее лечение УРВМП предусматривается во всех императивных случаях (при почечной недостаточности либо при единственной функционирующей почке) или в случае опухолей низкой степени риска (при функционирующей противоположной почке) (см. табл. 3-3) [110–112] (УД 3). Органосберегающая хирургия для УРВМП низкой степени риска (табл. 3-4) позволяет сохранять почку и верхние мочевыводящие пути, одновременно избавляя пациента от риска смертности, связанной с открытым радикальным хирургическим вмешательством. Выбор методики зависит от технических ограничений, анатомического расположения опухоли и опыта хирурга.

##### 3.9.1.1.1. Уретероскопия

Эндоскопическое лечение может быть осуществлено у тщательно отобранных пациентов [113–145] в следующих ситуациях:

- при наличии гибкого (анергидного) уретероскопа, лазерного генератора [134], щипцов для биопсии (УД 3) [114, 117];
- широкой информированности пациента о необходимости более пристального послеоперационного наблюдения;
- необходимости полного удаления опухоли.

Тем не менее существует риск недооценки распространенности процесса и неправильного стадирования при одном лишь эндоскопическом вмешательстве.

##### 3.9.1.1.2. Сегментарная резекция

Сегментарная резекция мочеточника с широким иссечением краев обеспечивает, с одной стороны, адекватное лечение, с другой — получение материала для окончательной оценки распространенности процесса, кроме того, позволяет сохранить ипсилатеральную почку.

- Уретероуретеростомия предназначена для неинвазивных высококодифференцированных опухолей проксимального или среднего отдела мочеточника, которые не могут быть полностью удалены с помощью эндоскопических пособий (с точки зрения количества и размера), и для низкодифференцированных или инвазивных опухолей, когда целью врача является сохранение функции почки (УД 3).
- При низкодифференцированном раке проксимального или среднего отдела мочеточника следует проводить нефроуретерэктомию с резекцией стенки мочевого пузыря. При высококодифференцированном раке дистального отдела мочеточника проводится «полное» удаление последнего с нецистостомией, если опухоль не может быть удалена полностью с помощью эндоскопических средств (с точки зрения количества и размера) [118–120] (УД 3).
- Для уретероуретеростомии с полной дистальной уретерэктомией с нецистостомией необходимо убедиться, что в тканях вокруг опухоли отсутствуют признаки инвазии.
- Сегментарная резекция подвздошного и поясничного отделов мочеточника ассоциируется с большими осложнениями, нежели при резекции тазового отдела мочеточника [118–120].
- Открытая резекция опухолей почечной лоханки или чашечек практически не оправдана.
- Резекция опухолей чашечно-лоханочной системы технически сложна, и для данной локализации опухолей характерна большая частота рецидивов, чем для опухоли мочеточника.

##### 3.9.1.1.3. Чрескожный доступ

Чрескожные лечебные манипуляции могут быть методом выбора при высококодифференцированном УРВМП или неинвазивных опухолях чашечно-лоханочной системы почки (УД 3) [114, 121, 122]. Подобные лечебные действия могут применяться для пациентов с высококодифференцированным УРВМП нижних чашечек, к которым невозможно или очень сложно добраться при уретеропиелоскопии. При подобных процедурах существует риск перфорации и диссеминации опухоли. Однако данный подход все больше и больше уступает место уретеропиелоскопии в связи с развитием уретероэндоскопических устройств с отклоняющимися кончиками [114, 121, 122].

##### 3.9.1.2. Адьювантное местное лечение

Антеградное введение малых доз бацитиллы Кальметта–Герена (БЦЖ) или митомицина С в верхние мочевые пути через чрескожную нефростому с использованием трехходового катетера, введенного на 20 см (после полной ликвидации опухоли), является технически возможным после консервативного лечения УРВМП путей [123] (УД 3). Ретроградное введение по мочеточниковому стенту мито-

**Таблица 3.4. Рекомендации по консервативному лечению высокодифференцированного УРВМП**

<b>Показания к консервативному лечению</b>	<b>GR</b>
Одиночная опухоль	B
Размер опухоли < 1 см	B
Высокая дифференцировка по данным цитологического исследования или биопсии	B
Отсутствие данных об инфильтративном росте (данные КТ)	B
Понимание необходимости тщательного врачебного контроля	B
<b>Методики консервативного лечения УРВМП высокой степени дифференцировки</b>	
При эндоскопическом лечении должен быть использован лазер	C
Предпочтительней использовать гибкий уретероскоп, нежели жесткий	C
Чрескожный доступ остается опцией при лечении малых высокодифференцированных опухолей ЧЛС, если эндоскопический доступ через мочеточник невозможен	C
Уретероуретеростомия показана при неинвазивных, высокодифференцированных опухолях проксимального и среднего отдела мочеточника, а также в случаях, когда эндоскопическое вмешательство не обеспечит достаточной радикальности.	C
Полная дистальная уретерэктомия и нецистостомия показаны при неинвазивных высокодифференцированных опухолях дистального отдела мочеточника и в тех случаях, когда эндоскопическое вмешательство не обеспечит достаточной радикальности, а также при низкодифференцированных и местно-распространенных опухолях	C

мицина С и бациллы Кальметта–Герена (БЦЖ) также можно использовать, однако бывает опасным ввиду возможной травмы мочеточников и последующего попадания или пиеловенозного всасывания во время введения препарата малыми дозами. Также возможно введение препарата по катетеру с двойным J-образным изгибом [124], однако это не рекомендуется, поскольку катетер часто не достигает почечной лоханки.

### **3.9.2. Низкодифференцированный УРВМП**

#### **3.9.2.1. Органосберегающая хирургия**

Органосберегающая хирургия низкодифференцированного УРВМП может применяться только в крайних случаях (почечная недостаточность или единственная функционирующая почка). Уретероуретеростомия показана при высокозлокачественных или пролиферирующих опухолях, целью является почечносберегающая хирургия для сохранения почечной функции.

#### **3.9.2.2. Радикальная нефроуретерэктомия**

Радикальная нефроуретерэктомия (РНУ) с иссечением манжеты мочевого пузыря представляет собой «золотой стандарт» лечения при УРВМП высокой степени риска вне зависимости от того, где именно в верхних мочевыводящих путях располагается опухоль [14] (УД 3). Процедура РНУ должна соответствовать принципам онкологии, которые включают предотвращение распространения опухолевых клеток посредством недопущения входа в мочевыводящие пути во время резекции опухоли [14].

Следует выполнять иссечение дистального отдела мочеточника и его устья, поскольку существует риск развития рецидива в этой зоне. Недавние публикации о выживаемости после нефроуретерэктомии подтверждают, что удаление дистальной части мочеточника с резекцией мочевого пузыря в области устья имеет преимущество [110, 125, 126]. Вне зависимости от используемого метода хирург должен быть уверен, что мочевой пузырь соответствующим образом ушит.

McDonald и соавт. представили этот метод в 1952 г., но до 1995 г. [127] полезность эндоскопического подхода в отношении дистального мочеточника не была показана. После этого были пересмотрены в сторону упрощения другие методики резекции дистального мочеточника, включая экстирпацию, трансуретральную резекцию интрамурального мочеточника и инвагинацию [11,126]. За исключением экстирпации мочеточника, ни одна из этих методик не хуже иссечения манжеты мочевого пузыря [74–76, 78] (УД 3). Однако эндоскопический подход ассоциируется с более высоким риском последующего рецидива в мочевом пузыре [128].

Задержка между постановкой диагноза и удалением опухоли может повысить риск прогрессирования заболевания. Однако крайний возможный срок удаления остается предметом споров и варьирует от 45 дней до 3 мес [129–131] (УД 3).

#### 3.9.2.2.1. Лимфодиссекция в сочетании с радикальной нефроуретерэктомией

Иссечение лимфоузлов (LND), ассоциирующееся с РНУ, представляет терапевтический интерес и позволяет оптимально определить стадию заболевания [132, 133] (УД 3). Однако до настоящего времени точно не определено, какие именно узлы следует удалять. Схема удаления лимфоузлов, вероятнее всего, в большей степени влияет на выживаемость пациента, нежели количество иссеченных узлов.

Иссечение лимфоузлов представляется ненужным в случае опухолей T<sub>a</sub>T<sub>1</sub>, так как попадание в лимфоузлы для опухолей T<sub>1</sub> составляет, по имеющимся данным, всего 2,2 %, а в случае pT<sub>2</sub>–4 этот показатель достигает 16 % [133]. Кроме того, в литературе описан постоянный рост вероятности положительного результата в лимфоузлах для классификации pT [133]. Однако, поскольку эти данные ретроспективны, весьма вероятно, что истинный показатель распространения заболевания на лимфоузлы занижен. В настоящий момент нет возможности стандартизировать ни показания к удалению лимфоузлов, ни степень такого удаления. Однако иссечение лимфоузлов может быть выполнено после лимфодренажа, как указано ниже: лимфоузлы иссекаются медиально по отношению к мочеточнику в отношении опухоли в мочеточнике или чашке почки, ретроперитонеально в случае более высоко расположенных опухолей мочеточника и (или) в случае опухоли в почечной чашке (например, справа — граница по полой вене, слева — граница по аорте) [132–134].

#### 3.9.2.2.2. Лапароскопическая радикальная нефроуретерэктомия

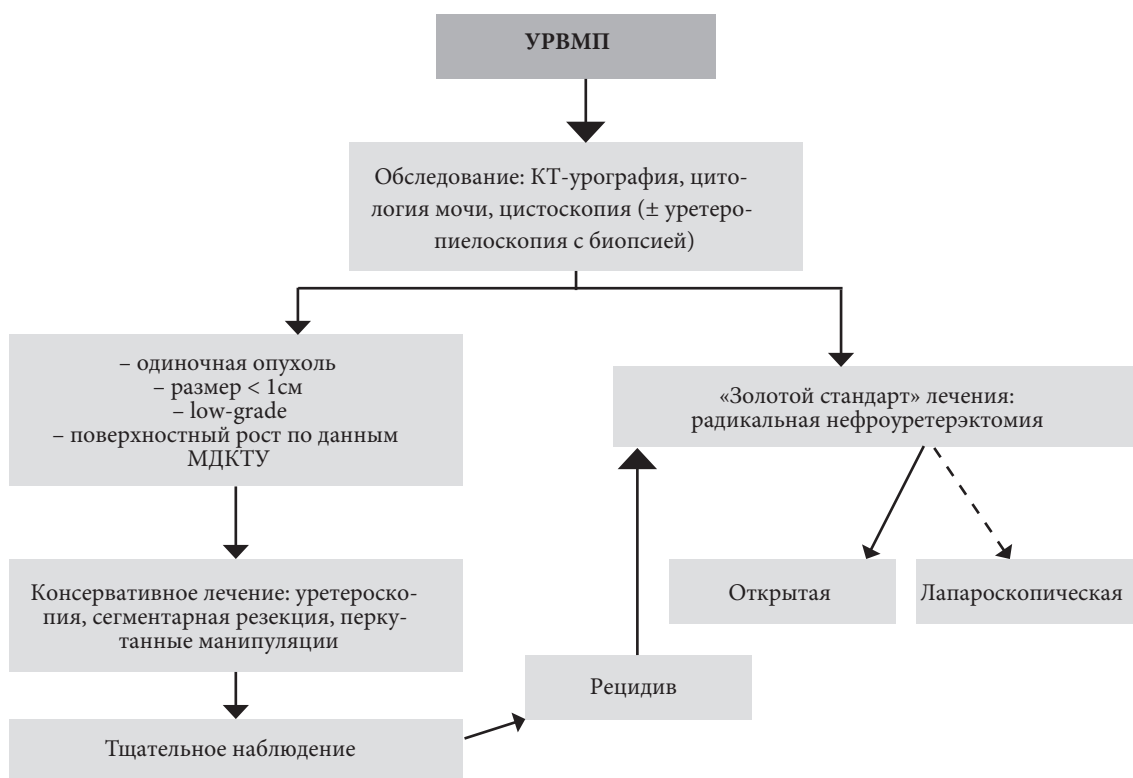
Безопасность лапароскопической РНУ еще не получила необходимых доказательств. В ранних сериях наблюдений сообщалось о диссеминации в забрюшинном пространстве и по ходу расположения портов при удалении больших опухолей лапароскопическим доступом [135, 136]. Необходимо соблюдать несколько правил для того, чтобы избежать диссеминации опухоли при лапароскопической операции:

- избегать нарушения целостности мочевыводящих путей;
- избегать прямого контакта инструментов с опухолью;
- для извлечения удаленного препарата пользоваться специальными микронтейнерами;
- почка и мочеточник должны удаляться единым блоком с резецированной стенкой мочевого пузыря в области устья;
- инвазивные большие (T<sub>3</sub>/T<sub>4</sub> и/или N+/M+) или мультифокальные опухоли являются противопоказанием к лапароскопической РНУ.

Однако последние данные продемонстрировали эквивалентность результатов операций, выполненных лапароскопическими открытыми доступами. Лапароскопический доступ имеет преимущество перед открытым вмешательством только в отношении функциональных результатов

**Таблица 3.5. Рекомендации по радикальному лечению низкодифференцированного УРВМП (радикальная нефроуретерэктомия)**

Показания для проведения радикальной нефроуретерэктомии при УРВМП	GR
Подозрение на инфильтрацию УРВМП по данным инструментального обследования	B
Опухоли высокой степени риска (цитологическое исследование мочи)	B
Мультифокальность (при двух функционирующих почках)	B
Неинвазивная, но большая (т.е. > 1 см) УРВМП	B
Техника РНУ при УРВМП	
<b>Открытый и лапароскопический доступы одинаково эффективны при опухолях T<sub>1</sub>–T<sub>2</sub>/N<sub>0</sub></b>	B
Резекция стенки мочевого пузыря в области устья является обязательной	A
Приемлемы различные техники для иссечения стенки мочевого пузыря, кроме соскабливания	C
Лимфаденэктомия рекомендуется в случае инвазивного УРВМП	C
Послеоперационная инстилляция (химиотерапия) рекомендуется после нефроуретерэктомии во избежание рецидива опухоли мочевого пузыря	B



**Рис. 3.1. Предлагаемый алгоритм лечения уротелиальной карциномы верхних мочевых путей**

(УД 3) [136–141]. Только в одном проспективном рандомизированном исследовании с участием 80 пациентов было представлено доказательство того, что лапароскопическая операция РНУ не хуже открытой в случае неинвазивных УРВМП [143] (УД 2). Кроме того, было показано, что онкологические исходы после РНУ не изменяются в значительной мере за последние 30 лет, несмотря на уточнения в стадировании и улучшение хирургических методик [144] (УД 3).

### 3.9.2.3. Химиотерапия

Проспективное рандомизированное исследование с участием 284 пациентов выявило, что однократное внутривезикулярное введение одной дозы митомицина С в день удаления катетера снижает риск (например, абсолютный риск 11%) возникновения опухоли мочевого пузыря в течение первого года после радикальной нефроуретерэктомии [145] (УД 2). Терапевтическая стратегия была недавно подтверждена в другом проспективном исследовании с пирарубицином (77 участников, [146]). В табл. 3-5 приведены рекомендации по лечению низкодифференцированного УРВМП, алгоритм его проведения представлен на рис. 3-1.

## 3.9.3. Распространенный процесс

### 3.9.3.1. Радикальная нефроуретерэктомия

Нет преимуществ РНУ при метастатическом (M+) поражении, хотя данный вариант может быть рассмотрен в качестве паллиативной помощи [14, 133] (УД 3).

### 3.9.3.2. Химиотерапия

Поскольку УРВМП является уротелиальной опухолью, химиотерапия с использованием препаратов платины обеспечивает сходные с лечением РМП результаты. Однако в данный момент нет сведений, на основании которых можно было бы давать какие бы то ни было рекомендации. Предлагаются различные варианты химиотерапии на основе препаратов платины [147–149], но не все пациенты смогут получить данный вид лечения из-за сопутствующих заболеваний и нарушения почечной функции после радикального хирургического лечения [148, 149]. В отличие от исследований рака мочевого пузыря, имеется единственное опубликованное на сегодняшний день исследование, которое свидетельствует о том, что нет никакого влияния неoadъювантной химиотерапии на уротелиальную карциному [150]. Несмотря на это, данные о выживаемости должны получить подтверждение и следует проводить дальнейшее врачебное наблюдение; текущие предварительные данные оправдывают непрерывные попытки использования данной стратегии при лечении уротелиальной

карциномы верхних мочевых путей. Адъювантная химиотерапия позволяет добиться снижения рецидива заболевания до 50%, но на выживаемость влияет незначительно [151, 152]. Ожидаются дальнейшие данные о перспективах ROUT (интраоперационной химиотерапии или контроле рака уротелия верхних мочевых путей) [153].

### 3.9.3.3. Лучевая терапия

Адъювантная лучевая терапия может улучшить местный контроль над болезнью [154]. При условии комбинации с цисплатином возможно добиться увеличения безрецидивной и общей выживаемости [155] (УД 3). Лучевая терапия на сегодняшний день рассматривается как важный лечебный подход в качестве адъювантного режима как в монотерапии, так и в комбинации с химиотерапией.

## 3.10. Наблюдение

Строгое наблюдение за пациентами с УРВМП после хирургического лечения (табл. 3-6) обязательно, поскольку позволяет выявить метакхронные опухоли мочевого пузыря (во всех случаях), местный рецидив и отдаленные метастазы (в случае инвазивных опухолей).

Если выполнялась РНУ, развитие местного рецидива маловероятно, риск возникновения отдаленных метастазов напрямую зависит от факторов риска, которые были упомянуты ранее. Уровень развития рецидива заболевания в мочевом пузыре после лечения первичного УРВМП значительно варьирует — от 22 до 47% [8, 10]. Поэтому обследование мочевого пузыря должно осуществляться во всех случаях. Наличие РМП в анамнезе и мультифокальное поражение УРВМП являются факторами риска развития опухоли мочевого пузыря после УРВМП. Режим наблюдения должен включать цистоскопию и цитологическое исследование мочи, по крайней мере, в течение 5 лет [8, 10]. Развитие рецидива заболевания в мочевом пузыре не следует рассматривать как появление отдаленных метастазов.

В случае выполнения органосохраняющего лечения требуется тщательный мониторинг состояния ипсилатеральных мочевыводящих путей ввиду высокого риска развития рецидива. Несмотря на постоянное совершенствование эндоурологической техники, наблюдение за пациентами, пролеченными консервативно, остается сложной задачей и часто требует выполнения минимально-инвазивных манипуляций (111, 115, 117). В табл. 3-6 приведены рекомендации по наблюдению за такими пациентами.

## 4. ЗАКЛЮЧЕНИЕ

Данные обновленные рекомендации содержат информацию по диагностике и лечению пациентов с УРВМП в соответствии с современным стандартизированным подходом. Определить, какой метод лечения будет оптимальным для конкретного пациента, должен врач, принимая во внимание клинические особенности каждого больного в соответствии с почечной функцией и наличием сопутствующих заболеваний; в зависимости от расположения опухоли, стадии и степени злокачественности; статуса молекулярных маркеров.

## 5. ЛИТЕРАТУРА

1. Rouprêt M, Zigeuner R, Palou J, et al. European guidelines for the diagnosis and management of upper urinary tract urothelial cell carcinomas: 2011 update. *Eur Urol* 2011 Apr;59(4):584-94. <http://www.ncbi.nlm.nih.gov/pubmed/21269756>
2. Oxford Centre for Evidence-based Medicine Levels of Evidence (May 2009). Produced by Bob Phillips, Chris Ball, Dave Sackett, Doug Badenoch, Sharon Straus, Brian Haynes, Martin Dawes since November 1998. Updated by Jeremy Howick March 2009. <http://www.cebm.net/index.aspx?o=1025> [Access date January 2014]
3. Oosterlinck W, Solsona E, van der Meijden AP, et al. EAU guidelines on diagnosis and treatment of upper urinary tract transitional cell carcinoma. *Eur Urol* 2004 Aug;46(2):147-54. <http://www.ncbi.nlm.nih.gov/pubmed/15245806>
4. Munoz JJ, Ellison LM. Upper tract urothelial neoplasms: incidence and survival during the last 2 decades. *J Urol* 2000 Nov;164(5):1523-5. <http://www.ncbi.nlm.nih.gov/pubmed/11025695>
5. Ploeg M, Aben KK, Kiemeny LA. The present and future burden of urinary bladder cancer in the world. *World J Urol* 2009 Jun;27(3):289-93. <http://www.ncbi.nlm.nih.gov/pubmed/19219610>

6. Siegel R, Naishadham D, Jemal A. Cancer statistics, 2012. *CA Cancer J Clin* 2012 Jan-Feb;62(1): 10-29.  
<http://www.ncbi.nlm.nih.gov/pubmed/22237781>
7. Cosentino M, Palou J, Gaya JM, et al. Upper urinary tract urothelial cell carcinoma: location as a predictive factor for concomitant bladder carcinoma. *World J Urol* 2013 Feb;31(1):141-5.  
<http://www.ncbi.nlm.nih.gov/pubmed/22552732>
8. Xylinas E, Rink M, Margulis V, et al. Multifocal carcinoma in situ of the upper tract is associated with high risk of bladder cancer recurrence. *EurUrol* 2012 May;61(5):1069-70. [Отсутствует резюме статьи]  
<http://www.ncbi.nlm.nih.gov/pubmed/22402109>
9. Zigeuner RE, Hutterer G, Chromecki T, et al. Bladder tumour development after urothelial carcinoma of the upper urinary tract is related to primary tumour location. *BJU Int* 2006 Dec;98(6):1181-6.  
<http://www.ncbi.nlm.nih.gov/pubmed/17125475>
10. Novara G, De Marco V, Dalpiaz O, et al. Independent predictors of metachronous bladder transitional cell carcinoma (TCC) after nephroureterectomy for TCC of the upper urinary tract. *BJU Int* 2008 Jun;101(11):1368-74. <http://www.ncbi.nlm.nih.gov/pubmed/18241252>
11. Li WM, Shen JT, Li CC, et al. Oncologic outcomes following three different approaches to the distal ureter and bladder cuff in nephroureterectomy for primary upper urinary tract urothelial carcinoma. *Eur Urol* 2010 Jun;57(6):963-9.  
<http://www.ncbi.nlm.nih.gov/pubmed/20079965>
12. Novara G, De Marco V, Dalpiaz O, et al. Independent predictors of contralateral metachronous upper urinary tract transitional cell carcinoma after nephroureterectomy: multi-institutional dataset from three European centers. *Int J Urol* 2009 Feb;16(2):187-91.  
<http://www.ncbi.nlm.nih.gov/pubmed/19054165>
13. Babjuk M, Oosterlinck W, Sylvester R, et al. EAU guidelines on non-muscle-invasive urothelial carcinoma of the bladder, the 2011 update. *Eur Urol* 2011 Jun;59(6):997-1008.  
<http://www.ncbi.nlm.nih.gov/pubmed/21458150>
14. Margulis V, Shariat SF, Matin SF, et al. Outcomes of radical nephroureterectomy: a series from the Upper Tract Urothelial Carcinoma Collaboration. *Cancer* 2009 Mar;115(6):1224-33.  
<http://www.ncbi.nlm.nih.gov/pubmed/19156917>
15. Shariat SF, Favaretto RL, Gupta A, et al. Gender differences in radical nephroureterectomy for upper tract urothelial carcinoma. *World J Urol* 2011 Aug;29(4):481-6.  
<http://www.ncbi.nlm.nih.gov/pubmed/20886219>
16. Lughezzani G, Sun M, Perrotte P, et al. Gender-related differences in patients with stage I to III upper tract urothelial carcinoma: results from the Surveillance, Epidemiology, and End Results database. *Urology* 2010 Feb;75(2):321-7.  
<http://www.ncbi.nlm.nih.gov/pubmed/19962727>
17. Rouprêt M, Yates DR, Comperat E, et al. Upper urinary tract urothelial cell carcinomas and other urological malignancies involved in the hereditary nonpolyposis colorectal cancer (lynch syndrome) tumor spectrum. *Eur Urol* 2008 Dec;54(6):1226-36.  
<http://www.ncbi.nlm.nih.gov/pubmed/18715695>
18. Audenet F, Colin P, Yates DR, et al. A proportion of hereditary upper urinary tract urothelial carcinomas are misclassified as sporadic according to a multi-institutional database analysis: proposal of patient- specific risk identification tool. *BJU Int* 2012 Dec;110(11 Pt B):E583-9.  
<http://www.ncbi.nlm.nih.gov/pubmed/22703159>
19. Acher P, Kiela G, Thomas K, et al. Towards a rational strategy for the surveillance of patients with Lynch syndrome (hereditary non-polyposis colon cancer) for upper tract transitional cell carcinoma. *BJU Int* 2010 Aug;106(3):300-2.  
<http://www.ncbi.nlm.nih.gov/pubmed/20553255>
20. McLaughlin JK, Silverman DT, Hsing AW, et al. Cigarette smoking and cancers of the renal pelvis and ureter. *Cancer Res* 1992 Jan;52(2):254-7.  
<http://www.ncbi.nlm.nih.gov/pubmed/1728398>
21. Colin P, Koenig P, Ouzzane A, et al. Environmental factors involved in carcinogenesis of urothelial cell carcinomas of the upper urinary tract. *BJU Int* 2009 Nov;104(10):1436-40.  
<http://www.ncbi.nlm.nih.gov/pubmed/19689473>
22. Shinka T, Miyai M, Sawada Y, et al. Factors affecting the occurrence of urothelial tumors in dye workers exposed to aromatic amines. *Int J Urol* 1995 Sep;2(4):243-8.  
<http://www.ncbi.nlm.nih.gov/pubmed/8564742>
23. Grollman AP, Shibutani S, Moriya M, et al. Aristolochic acid and the etiology of endemic (Balkan) nephropathy. *Proc Natl Acad Sci USA* 2007 Jul;104(29):12129-34.  
<http://www.ncbi.nlm.nih.gov/pubmed/17620607>

24. Chen CH, Dickman KG, Moriya M, et al. Aristolochic acid-associated urothelial cancer in Taiwan. *Proc Natl Acad Sci USA* 2012 May;109(21):8241-6.  
<http://www.ncbi.nlm.nih.gov/pubmed/22493262>
25. Nortier JL, Martinez MC, Schmeiser HH, et al. Urothelial carcinoma associated with the use of a Chinese herb (*Aristolochia fangchi*). *N Engl J Med* 2000 Jun;342(23):1686-92.  
<http://www.ncbi.nlm.nih.gov/pubmed/10841870>
26. Laing C, Hamour S, Sheaff M, et al. Chinese herbal uropathy and nephropathy. *Lancet* 2006 Jul;368(9532):338.  
<http://www.ncbi.nlm.nih.gov/pubmed/16860704>
27. Rouprêt M, Drouin SJ, Cancel-Tassin G, et al. Genetic variability in 8q24 confers susceptibility to urothelial carcinoma of the upper urinary tract and is linked with patterns of disease aggressiveness at diagnosis. *J Urol* 2012 Feb;187(2):424-8.  
<http://www.ncbi.nlm.nih.gov/pubmed/22177160>
28. Rouprêt M, Cancel-Tassin G, Comperat E, et al. Phenol sulfotransferase *SULT1A1\*2* allele and enhanced risk of upper urinary tract urothelial cell carcinoma. *Cancer Epidemiol Biomarkers Prev* 2007 Nov;16(11):2500-3.  
<http://www.ncbi.nlm.nih.gov/pubmed/18006944>
29. Olgac S, Mazumdar M, Dalbagni G, et al. Urothelial carcinoma of the renal pelvis: a clinicopathologic study of 130 cases. *Am J Surg Pathol* 2004 Dec;28(12):1545-52.  
<http://www.ncbi.nlm.nih.gov/pubmed/15577672>
30. Perez-Montiel D, Wakely PE, Hes O, et al. High-grade urothelial carcinoma of the renal pelvis: clinicopathologic study of 108 cases with emphasis on unusual morphologic variants. *Mod Pathol* 2006 Apr;19(4):494-503.  
<http://www.ncbi.nlm.nih.gov/pubmed/16474378>
31. Orsola A, Trias I, Raventós CX, et al. Renal collecting (Bellini) duct carcinoma displays similar characteristics to upper tract urothelial cell carcinoma. *Urology* 2005 Jan;65(1):49-54.  
<http://www.ncbi.nlm.nih.gov/pubmed/15667862>
32. Busby JE, Brown GA, Tamboli P, et al. Upper urinary tract tumors with nontransitional histology: a single-center experience. *Urology* 2006 Mar;67(3):518-23.  
<http://www.ncbi.nlm.nih.gov/pubmed/16527570>
33. Ouzzane A, Ghoneim TP, Udo K, et al. Small cell carcinoma of the upper urinary tract (UUT-SCC): report of a rare entity and systematic review of the literature. *Cancer Treat Rev* 2011 Aug;37(5):366-72.  
<http://www.ncbi.nlm.nih.gov/pubmed/21257269>
34. Rink M, Robinson BD, Green DA, et al. Impact of histological variants on clinical outcomes of patients with upper urinary tract urothelial carcinoma. *J Urol* 2012 Aug;188(2):398-404.  
<http://www.ncbi.nlm.nih.gov/pubmed/22698626>
35. Sobin L, Gospodarowicz M, Wittekind C. *TNM Classification of Malignant Tumours. Urological Tumours. Renal Pelvis and Ureter. 7th revised edn. Wiley-Blackwell, UICC: 2009, pp. 258-261.*  
<http://www.uicc.org/tnm/>
36. Roscigno M, Cha EK, Rink M, et al. International validation of the prognostic value of subclassification for AJCC stage pT3 upper tract urothelial carcinoma of the renal pelvis. *BJU Int* 2012 Sep;110(5): 674-81.  
<http://www.ncbi.nlm.nih.gov/pubmed/22348322>
37. Lopez-Beltran A, Bassi P, Pavone-Macaluso M, et al. Handling and pathology reporting of specimens with carcinoma of the urinary bladder, ureter, and renal pelvis. *Eur Urol* 2004 Mar;45(3):257-66.  
<http://www.ncbi.nlm.nih.gov/pubmed/15036668>
38. Sauter G, Algaba F, Amin M, et al. *Tumors of the urinary system in: World Health Organisation classification of tumors. Pathology and genetics of tumors of the urinary system and male genital organs. Lyon, France: IARC Press; 2004, p. 110-23.*  
<http://www.iarc.fr/en/publications/pdfs-online/pat-gen/bb7/BB7.pdf>
39. Inman BA, Tran VT, Fradet Y, et al. Carcinoma of the upper urinary tract: predictors of survival and competing causes of mortality. *Cancer* 2009 Jul;115(13):2853-62.  
<http://www.ncbi.nlm.nih.gov/pubmed/19434668>
40. Cowan NC. CT urography for hematuria. *Nat Rev Urol* 2012 Mar;9(4):218-26.  
<http://www.ncbi.nlm.nih.gov/pubmed/22410682>
41. Raman JD, Shariat SF, Karakiewicz PI, et al. Does preoperative symptom classification impact prognosis in patients with clinically localized upper-tract urothelial carcinoma managed by radical nephroureterectomy? *Urol Oncol* 2011 Nov-Dec;29(6):716-23.  
<http://www.ncbi.nlm.nih.gov/pubmed/20056458>
42. Ito Y, Kikuchi E, Tanaka N, et al. Preoperative hydronephrosis grade independently predicts worse pathological outcomes in patients undergoing nephroureterectomy for upper tract urothelial carcinoma. *J Urol* 2011 May;185(5):1621-6.  
<http://www.ncbi.nlm.nih.gov/pubmed/21419429>



43. Chow LC, Kwan SW, Olcott EW, Sommer G. Split-bolus MDCT urography with synchronous nephrographic and excretory phase enhancement. *AJR Am J Roentgenol* 2007 Aug;189(2):314-22.  
<http://www.ncbi.nlm.nih.gov/pubmed/17646456>
44. Cowan NC, Turney BW, Taylor NJ, et al. Multidetector computed tomography urography for diagnosing upper urinary tract urothelial tumour. *BJU Int* 2007 Jun;99(6):1363-70.  
<http://www.ncbi.nlm.nih.gov/pubmed/17428251>
45. Fritz GA, Schoellnast H, Deutschmann HA, et al. Multiphasic multidetector-row CT (MDCT) in detection and staging of transitional cell carcinomas of the upper urinary tract. *Eur Radiol* 2006 Jun;16(6):1244-52.  
<http://www.ncbi.nlm.nih.gov/pubmed/16404565>
46. Maheshwari E, O'Malley ME, Ghai S, et al. Split-bolus MDCT urography: Upper tract opacification and performance for upper tract tumors in patients with hematuria. *AJR Am J Roentgenol* 2010 Feb;194(2):453-8.  
<http://www.ncbi.nlm.nih.gov/pubmed/20093609>
47. Sudakoff GS, Dunn DP, Guralnick ML, et al. Multidetector computerized tomography urography as the primary imaging modality for detecting urinary tract neoplasms in patients with asymptomatic hematuria. *J Urol* 2008 Mar;179(3):862-7;discussion 867.  
<http://www.ncbi.nlm.nih.gov/pubmed/18221955>
48. Wang LJ, Wong YC, Chuang CK, et al. Diagnostic accuracy of transitional cell carcinoma on multidetector computerized tomography urography in patients with gross hematuria. *J Urol* 2009 Feb;181(2):524-31;discussion 531.  
<http://www.ncbi.nlm.nih.gov/pubmed/19100576>
49. Wang LJ, Wong YC, Huang CC, et al. Multidetector computerized tomography urography is more accurate than excretory urography for diagnosing transitional cell carcinoma of the upper urinary tract in adults with hematuria. *J Urol* 2010 Jan;183(1):48-55.  
<http://www.ncbi.nlm.nih.gov/pubmed/19913253>
50. Jinzaki M, Matsumoto K, Kikuchi E, et al. Comparison of CT urography and excretory urography in the detection and localization of urothelial carcinoma of the upper urinary tract. *AJR Am J Roentgenol* 2011 May;196(5):1102-9.  
<http://www.ncbi.nlm.nih.gov/pubmed/21512076>
51. Van Der Molen AJ, Cowan NC, Mueller-Lisse UG, et al. CT urography: definition, indications and techniques. A guideline for clinical practice. *Eur Radiol* 2008 Jan;18(1):4-17.  
<http://www.ncbi.nlm.nih.gov/pubmed/17973110>
52. Dillman JR, Caoili EM, Cohan RH, et al. Detection of upper tract urothelial neoplasms: sensitivity of axial, coronal reformatted, and curved-planar reformatted image-types utilizing 16-row multi-detector CT urography. *Abdom Imaging* 2008 Nov-Dec;33(6):707-16.  
<http://www.ncbi.nlm.nih.gov/pubmed/18253780>
53. Vrtiska TJ, Hartman RP, Kofler JM, et al. Spatial resolution and radiation dose of a 64-MDCT scanner compared with published CT urography protocols. *AJR Am J Roentgenol* 2009 Apr;192(4):941-8.  
<http://www.ncbi.nlm.nih.gov/pubmed/19304698>
54. Xu AD, Ng CS, Kamat A, et al. Significance of upper urinary tract urothelial thickening and filling defect seen on MDCT urography in patients with a history of urothelial neoplasms. *AJR Am J Roentgenol* 2010 Oct;195(4):959-65.  
<http://www.ncbi.nlm.nih.gov/pubmed/20858825>
55. Messer JC, Terrell JD, Herman MP, et al. Multi-institutional validation of the ability of preoperative hydronephrosis to predict advanced pathologic tumor stage in upper-tract urothelial carcinoma. *Urol Oncol* 2011.  
<http://dx.doi.org/10.1016/j.urolonc.2011.07.011>
56. Takahashi N, Glockner JF, Hartman RP, et al. Gadolinium enhanced magnetic resonance urography for upper urinary tract malignancy. *J Urol* 2010 Apr;183(4):1330-65.  
<http://www.ncbi.nlm.nih.gov/pubmed/20171676>
57. Witjes JA, Redorta JB, Jacqmin D, et al. Hexaminolevulinate-guided fluorescence cystoscopy in the diagnosis and follow-up of patients with non-muscle-invasive bladder cancer: review of the evidence and recommendations. *Eur Urol* 2010 Apr;57(4):607-14.  
<http://www.ncbi.nlm.nih.gov/pubmed/20116164>
58. Messer J, Shariat SF, Brien JC, et al. Urinary cytology has a poor performance for predicting invasive or high-grade upper-tract urothelial carcinoma. *BJU Int* 2011 Sep;108(5):701-5.  
<http://www.ncbi.nlm.nih.gov/pubmed/21320275>
59. Lee KS, Zeikus E, DeWolf WC, et al. MR urography versus retrograde pyelography/ureteroscopy for the exclusion of upper urinary tract malignancy. *Clin Radiol* 2010 Mar;65(3):185-92.  
<http://www.ncbi.nlm.nih.gov/pubmed/20152273>

60. Johannes JR, Nelson E, Bibbo M, et al. Voided urine fluorescence in situ hybridization testing for upper tract urothelial carcinoma surveillance. *J Urol* 2010 Sep;184(3):879-82.  
<http://www.ncbi.nlm.nih.gov/pubmed/20643443>
61. Chen AA, Grasso M. Is there a role for FISH in the management and surveillance of patients with upper tract transitional-cell carcinoma? *J Endourol* 2008 Jun;22(6):1371-4.  
<http://www.ncbi.nlm.nih.gov/pubmed/18578665>
62. Rojas CP, Castle SM, Llanos CA, et al. Low biopsy volume in ureteroscopy does not affect tumor biopsy grading in upper tract urothelial carcinoma. *Urol Oncol* 2012.  
<http://dx.doi.org/10.1016/j.urolonc.2012.05.010>
63. Smith AK, Stephenson AJ, Lane BR, et al. Inadequacy of biopsy for diagnosis of upper tract urothelial carcinoma: implications for conservative management. *Urology* 2011 Jul;78(1):82-6.  
<http://www.ncbi.nlm.nih.gov/pubmed/21550642>
64. Clements T, Messer JC, Terrell JD, et al. High-grade ureteroscopic biopsy is associated with advanced pathology of upper-tract urothelial carcinoma tumors at definitive surgical resection. *J Endourol* 2012 Apr;26(4):398-402.  
<http://www.ncbi.nlm.nih.gov/pubmed/22192113>
65. Ishikawa S, Abe T, Shinohara N, et al. Impact of diagnostic ureteroscopy on intravesical recurrence and survival in patients with urothelial carcinoma of the upper urinary tract. *J Urol* 2010 Sep;184(3):883-7.  
<http://www.ncbi.nlm.nih.gov/pubmed/20643446>
66. Brien JC, Shariat SF, Herman MP, et al. Preoperative hydronephrosis, ureteroscopic biopsy grade and urinary cytology can improve prediction of advanced upper tract urothelial carcinoma. *J Urol* 2010 Jul;184(1):69-73.  
<http://www.ncbi.nlm.nih.gov/pubmed/20478585>
67. Abouassaly R, Alibhai SM, Shah N, et al. Troubling outcomes from population-level analysis of surgery for upper tract urothelial carcinoma. *Urology* 2010 Oct;76(4):895-901.  
<http://www.ncbi.nlm.nih.gov/pubmed/20646743>
68. Jeldres C, Sun M, Isbarn H, et al. A population-based assessment of perioperative mortality after nephroureterectomy for upper-tract urothelial carcinoma. *Urology* 2010 Feb;75(2):315-20.  
<http://www.ncbi.nlm.nih.gov/pubmed/19963237>
69. Lughezzani G, Burger M, Margulis V, et al. Prognostic factors in upper urinary tract urothelial carcinomas: a comprehensive review of the current literature. *Eur Urol* 2012 Jul;62(1):100-14.  
<http://www.ncbi.nlm.nih.gov/pubmed/22381168>
70. Lehmann J, Suttman H, Kovac I, et al. Transitional cell carcinoma of the ureter: prognostic factors influencing progression and survival. *Eur Urol* 2007 May;51(5):1281-8.  
<http://www.ncbi.nlm.nih.gov/pubmed/17125909>
71. Li CC, Chang TH, Wu WJ, et al. Significant predictive factors for prognosis of primary upper urinary tract cancer after radical nephroureterectomy in Taiwanese patients. *Eur Urol* 2008 Nov;54(5):1127-34.  
<http://www.ncbi.nlm.nih.gov/pubmed/18243511>
72. Fajkovic H, Cha EK, Jeldres C, et al. Prognostic value of extranodal extension and other lymph node parameters in patients with upper tract urothelial carcinoma. *J Urol* 2012 Mar;187(3):845-51.  
<http://www.ncbi.nlm.nih.gov/pubmed/22248522>
73. Fernández MI, Shariat SF, Margulis V, et al. Evidence-based sex-related outcomes after radical nephroureterectomy for upper tract urothelial carcinoma: results of large multicenter study. *Urology* 2009 Jan;73(1):142-6.  
<http://www.ncbi.nlm.nih.gov/pubmed/18845322>
74. Shariat SF, Godoy G, Lotan Y, et al. Advanced patient age is associated with inferior cancer-specific survival after radical nephroureterectomy. *BJU Int* 2010 Jun;105(12):1672-7.  
<http://www.ncbi.nlm.nih.gov/pubmed/19912201>
75. Chromecki TF, Ehdaie B, Novara G, et al. Chronological age is not an independent predictor of clinical outcomes after radical nephroureterectomy. *World J Urol* 2011 Aug;29(4):473-80.  
<http://www.ncbi.nlm.nih.gov/pubmed/21499902>
76. Matsumoto K, Novara G, Gupta A, et al. Racial differences in the outcome of patients with urothelial carcinoma of the upper urinary tract: an international study. *BJU Int* 2011 Oct;108(8 Pt 2):E304-9.  
<http://www.ncbi.nlm.nih.gov/pubmed/21507184>
77. Isbarn H, Jeldres C, Shariat SF, et al. Location of the primary tumor is not an independent predictor of cancer specific mortality in patients with upper urinary tract urothelial carcinoma. *J Urol* 2009 Nov;182(5):2177-81.  
<http://www.ncbi.nlm.nih.gov/pubmed/19758662>
78. Yafi FA, Novara G, Shariat SF, et al. Impact of tumour location versus multifocality in patients with upper tract urothelial carcinoma treated with nephroureterectomy and bladder cuff excision: a homogeneous series without perioperative chemotherapy. *BJU Int* 2012 Jul;110(2 Pt 2):E7-E13.  
<http://www.ncbi.nlm.nih.gov/pubmed/22177329>

79. Ouzzane A, Colin P, Xylinas E, et al. Ureteral and multifocal tumours have worse prognosis than renal pelvic tumours in urothelial carcinoma of the upper urinary tract treated by nephroureterectomy. *Eur Urol* 2011 Dec;60(6):1258-65. <http://www.ncbi.nlm.nih.gov/pubmed/21665356>
80. Chromecki TF, Cha EK, Fajkovic H, et al. The impact of tumor multifocality on outcomes in patients treated with radical nephroureterectomy. *Eur Urol* 2012 Feb;61(2):245-53. <http://www.ncbi.nlm.nih.gov/pubmed/21975249>
81. Williams AK, Kassouf W, Chin J, et al. Multifocality rather than tumor location is a prognostic factor in upper tract urothelial carcinoma. *Urol Oncol* 2013 Oct;31(7):1161-5. <http://www.ncbi.nlm.nih.gov/pubmed/23415596>
82. Ehdaie B, Furberg H, Zabor EC, et al. Impact of smoking status at diagnosis on disease recurrence and death in upper tract urothelial carcinoma. *BJU Int* 2013 Apr;111(4):589-95. <http://www.ncbi.nlm.nih.gov/pubmed/22642265>
83. Rink M, Xylinas E, Margulis V, et al. Impact of smoking on oncologic outcomes of upper tract urothelial carcinoma after radical nephroureterectomy. *Eur Urol* 2013 Jun;63(6):1082-90. <http://www.ncbi.nlm.nih.gov/pubmed/22743166>
84. Simsir A, Sarsik B, Cureklibatir I, et al. Prognostic factors for upper urinary tract urothelial carcinomas: stage, grade, and smoking status. *Int Urol Nephrol* 2011 Dec;43(4):1039-45. <http://www.ncbi.nlm.nih.gov/pubmed/21547471>
85. Kikuchi E, Margulis V, Karakiewicz PI, et al. Lymphovascular invasion predicts clinical outcomes in patients with node-negative upper tract urothelial carcinoma. *J Clin Oncol* 2009 Feb;27(4):612-8. <http://www.ncbi.nlm.nih.gov/pubmed/19075275>
86. Novara G, Matsumoto K, Kassouf W, et al. Prognostic role of lymphovascular invasion in patients with urothelial carcinoma of the upper urinary tract: an international validation study. *Eur Urol* 2010 Jun;57(6):1064-71. <http://www.ncbi.nlm.nih.gov/pubmed/20071073>
87. Godfrey MS, Badalato GM, Hruby GW, et al. Prognostic indicators for upper tract urothelial carcinoma after radical nephroureterectomy: the impact of lymphovascular invasion. *BJU Int* 2012 Sep ;110(6): 798-803. <http://www.ncbi.nlm.nih.gov/pubmed/22313599>
88. Colin P, Ouzzane A, Yates DR, et al. Influence of positive surgical margin status after radical nephroureterectomy on upper urinary tract urothelial carcinoma survival. *Ann Surg Oncol* 2012 Oct; 19(11):3613-20. <http://www.ncbi.nlm.nih.gov/pubmed/22843187>
89. Zigeuner R, Shariat SF, Margulis V, et al. Tumour necrosis is an indicator of aggressive biology in patients with urothelial carcinoma of the upper urinary tract. *Eur Urol* 2010 Apr;57(4):575-81. <http://www.ncbi.nlm.nih.gov/pubmed/19959276>
90. Seitz C, Gupta A, Shariat SF, et al. Association of tumor necrosis with pathological features and clinical outcome in 754 patients undergoing radical nephroureterectomy for upper tract urothelial carcinoma: an international validation study. *J Urol* 2010 Nov;184(5):1895-900. <http://www.ncbi.nlm.nih.gov/pubmed/20846680>
91. Remzi M, Haitel A, Margulis V, et al. Tumour architecture is an independent predictor of outcomes after nephroureterectomy: a multi-institutional analysis of 1363 patients. *BJU Int* 2009 Feb;103(3):307-11. <http://www.ncbi.nlm.nih.gov/pubmed/18990163>
92. Fritsche HM, Novara G, Burger M, et al. Macroscopic sessile tumor architecture is a pathologic feature of biologically aggressive upper tract urothelial carcinoma. *Urol Oncol* 2012 Sep;30(5):666-72. <http://www.ncbi.nlm.nih.gov/pubmed/20933445>
93. Otto W, Shariat SF, Fritsche HM, et al. Concomitant carcinoma in situ as an independent prognostic parameter for recurrence and survival in upper tract urothelial carcinoma: a multicenter analysis of 772 patients. *World J Urol* 2011 Aug;29(4):487-94. <http://www.ncbi.nlm.nih.gov/pubmed/21249372>
94. Wheat JC, Weizer AZ, Wolf JS, Jr., et al. Concomitant carcinoma in situ is a feature of aggressive disease in patients with organ confined urothelial carcinoma following radical nephroureterectomy. *Urol Oncol* 2012 May-Jun;30(3):252-8. <http://www.ncbi.nlm.nih.gov/pubmed/20451416>
95. Pieras E, Frontera G, Ruiz X, et al. Concomitant carcinoma in situ and tumour size are prognostic factors for bladder recurrence after nephroureterectomy for upper tract transitional cell carcinoma. *BJU Int* 2010 Nov;106(9):1319-23. <http://www.ncbi.nlm.nih.gov/pubmed/20394618>
96. Youssef RE, Shariat SF, Lotan Y, et al. Prognostic effect of urinary bladder carcinoma in situ on clinical outcome of subsequent upper tract urothelial carcinoma. *Urology* 2011 Apr;77(4):861-6. <http://www.ncbi.nlm.nih.gov/pubmed/21167566>

97. Berod AA, Colin P, Yates DR, et al. The role of American Society of Anesthesiologists scores in predicting urothelial carcinoma of the upper urinary tract outcome after radical nephroureterectomy: results from a national multi-institutional collaborative study. *BJU Int* 2012 Dec;110(11c):E1035-E1040.  
<http://www.ncbi.nlm.nih.gov/pubmed/22568669>
98. Martinez-Salamanca JL, Shariat SF, Rodriguez JC, et al. Prognostic role of ECOG performance status in patients with urothelial carcinoma of the upper urinary tract: an international study. *BJU Int* 2012 Apr;109(8):1155-61.  
<http://www.ncbi.nlm.nih.gov/pubmed/21883847>
99. Ehdai B, Chromecki TF, Lee RK, et al. Obesity adversely impacts disease specific outcomes in patients with upper tract urothelial carcinoma. *J Urol* 2011 Jul;186(1):66-72.  
<http://www.ncbi.nlm.nih.gov/pubmed/21571333>
100. Eltz S, Comperat E, Cussenot O, et al. Molecular and histological markers in urothelial carcinomas of the upper urinary tract. *BJU Int* 2008 Aug;102(5):532-5.  
<http://www.ncbi.nlm.nih.gov/pubmed/18384628>
101. Comperat E, Rouprêt M, Chartier-Kastler E, et al. Prognostic value of MET, RON and histoprognostic factors for urothelial carcinoma in the upper urinary tract. *J Urol* 2008 Mar;179(3):868-72;discussion 872.  
<http://www.ncbi.nlm.nih.gov/pubmed/18221954>
102. Scarpini S, Rouprêt M, Renard-Penna R, et al. Impact of the expression of Aurora-A, p53, and MIB-1 on the prognosis of urothelial carcinomas of the upper urinary tract. *Urol Oncol* 2012 Mar- Apr;30(2):182-7.  
<http://www.ncbi.nlm.nih.gov/pubmed/20189840>
103. Kosaka T, Kikuchi E, Mikami S, et al. Expression of snail in upper urinary tract urothelial carcinoma: prognostic significance and implications for tumor invasion. *Clin Cancer Res* 2010 Dec;16(23): 5814-23.  
<http://www.ncbi.nlm.nih.gov/pubmed/20947514>
104. Rouprêt M, Fromont G, Azzouzi AR, et al. Microsatellite instability as predictor of survival in patients with invasive upper urinary tract transitional cell carcinoma. *Urology* 2005 Jun;65(6):1233-7.  
<http://www.ncbi.nlm.nih.gov/pubmed/15922421>
105. Margulis V, Youssef RF, Karakiewicz PI, et al. Preoperative multivariable prognostic model for prediction of nonorgan confined urothelial carcinoma of the upper urinary tract. *J Urol* 2010 Aug;184(2):453-8.  
<http://www.ncbi.nlm.nih.gov/pubmed/20620397>
106. Favaretto RL, Shariat SF, Savage C, et al. Combining imaging and ureteroscopy variables in a preoperative multivariable model for prediction of muscle-invasive and non-organ confined disease in patients with upper tract urothelial carcinoma. *BJU Int* 2012 Jan;109(1):77-82.  
<http://www.ncbi.nlm.nih.gov/pubmed/21631698>
107. Cha EK, Shariat SF, Kormaksson M, et al. Predicting clinical outcomes after radical nephroureterectomy for upper tract urothelial carcinoma. *Eur Urol* 2012 Apr;61(4):818-25.  
<http://www.ncbi.nlm.nih.gov/pubmed/22284969>
108. Yates DR, Hupertan V, Colin P, et al. Cancer-specific survival after radical nephroureterectomy for upper urinary tract urothelial carcinoma: proposal and multi-institutional validation of a post-operative nomogram. *Br J Cancer* 2012 Mar;106(6):1083-8.  
<http://www.ncbi.nlm.nih.gov/pubmed/22374463>
109. Rouprêt M, Colin P, Yates DR. A new proposal to risk stratify urothelial carcinomas of the upper urinary tract (UTUCs) in a predefinitive treatment setting: low-risk versus high-risk UTUCs. *Eur Urol* 2013 Dec 17. pii: S0302-2838(13)01328-6. doi: 10.1016/j.eururo.2013.12.007.  
<http://www.ncbi.nlm.nih.gov/pubmed/24361259>
110. Zigeuner R, Pummer K. Urothelial carcinoma of the upper urinary tract: surgical approach and prognostic factors. *Eur Urol* 2008 Apr;53(4):720-31.  
<http://www.ncbi.nlm.nih.gov/pubmed/18207315>
111. Daneshmand S, Quek ML, Huffman JL. Endoscopic management of upper urinary tract transitional cell carcinoma: long-term experience. *Cancer* 2003 Jul;98(1):55-60.  
<http://www.ncbi.nlm.nih.gov/pubmed/12833455>
112. Gadzinski AJ, Roberts WW, Faerber GJ, et al. Long-term outcomes of nephroureterectomy versus endoscopic management for upper tract urothelial carcinoma. *J Urol* 2010 Jun;183(6):2148-53.  
<http://www.ncbi.nlm.nih.gov/pubmed/20399468>
113. Cutress ML, Stewart GD, Wells-Cole S, et al. Long-term endoscopic management of upper tract urothelial carcinoma: 20-year single-centre experience. *BJU Int* 2012 Dec;110(11):1608-17.  
<http://www.ncbi.nlm.nih.gov/pubmed/22564677>
114. Cutress ML, Stewart GD, Zakikhani P, et al. Ureteroscopic and percutaneous management of upper tract urothelial carcinoma (UTUC): systematic review. *BJU Int* 2012 Sep;110(5):614-28.  
<http://www.ncbi.nlm.nih.gov/pubmed/22471401>

115. Bagley DH, Grasso M, 3rd. Ureteroscopic laser treatment of upper urinary tract neoplasms. *World J Urol* 2010 Apr;28(2):143-9.  
<http://www.ncbi.nlm.nih.gov/pubmed/20229233>
116. Herrmann TR, Liatsikos EN, Nagele U, Traxer O, Merseburger AS. EAU guidelines on laser technologies. *Eur Urol* 2012 Apr;61(4):783-95.  
<http://www.ncbi.nlm.nih.gov/pubmed/22285403>
117. Cornu JN, Rouprêt M, Carpentier X, et al. Oncologic control obtained after exclusive flexible ureteroscopic management of upper urinary tract urothelial cell carcinoma. *World J Urol* 2010 Apr;28(2):151-6.  
<http://www.ncbi.nlm.nih.gov/pubmed/20044752>
118. Jeldres C, Lughezzani G, Sun M, et al. Segmental ureterectomy can safely be performed in patients with transitional cell carcinoma of the ureter. *J Urol* 2010 Apr;183(4):1324-9.  
<http://www.ncbi.nlm.nih.gov/pubmed/20171666>
119. Lughezzani G, Jeldres C, Isbarn H, et al. Nephroureterectomy and segmental ureterectomy in the treatment of invasive upper tract urothelial carcinoma: a population-based study of 2299 patients. *Eur J Cancer* 2009 Dec;45(18):3291-7.  
<http://www.ncbi.nlm.nih.gov/pubmed/19615885>
120. Colin P, Ouzzane A, Pignot G, et al. Comparison of oncological outcomes after segmental ureterectomy or radical nephroureterectomy in urothelial carcinomas of the upper urinary tract: results from a large French multicentre study. *BJU Int* 2012 Oct;110(8):1134-41.  
<http://www.ncbi.nlm.nih.gov/pubmed/22394612>
121. Rouprêt M, Traxer O, Tligui M, et al. Upper urinary tract transitional cell carcinoma: recurrence rate after percutaneous endoscopic resection. *Eur Urol* 2007 Mar;51(3):709-14.  
<http://www.ncbi.nlm.nih.gov/pubmed/16911852>
122. Palou J, Piovesan LF, Huguet J, et al. Percutaneous nephroscopic management of upper urinary tract transitional cell carcinoma: recurrence and long-term followup. *J Urol* 2004 Jul;172(1):66-9.  
<http://www.ncbi.nlm.nih.gov/pubmed/15201739>
123. Giannarini G, Kessler TM, Birkhäuser FD, et al. Antegrade perfusion with bacillus Calmette-Guerin in patients with non-muscle-invasive urothelial carcinoma of the upper urinary tract: who may benefit? *Eur Urol* 2011 Nov;60(5):955-60.  
<http://www.ncbi.nlm.nih.gov/pubmed/21807456>
124. Irie A, Iwamura M, Kadowaki K, et al. Intravesical instillation of bacille Calmette-Guerin for carcinoma in situ of the urothelium involving the upper urinary tract using vesicoureteral reflux created by a double-pigtail catheter. *Urology* 2002 Jan;59(1):53-7.  
<http://www.ncbi.nlm.nih.gov/pubmed/11796281>
125. Lughezzani G, Sun M, Perrotte P, et al. Should bladder cuff excision remain the standard of care at nephroureterectomy in patients with urothelial carcinoma of the renal pelvis? A population-based study. *Eur Urol* 2010 Jun;57(6):956-62.  
<http://www.ncbi.nlm.nih.gov/pubmed/20018438>
126. Phé V, Cussenot O, Bitker MO, et al. Does the surgical technique for management of the distal ureter influence the outcome after nephroureterectomy? *BJU Int* 2011 Jul;108(1):130-8.  
<http://www.ncbi.nlm.nih.gov/pubmed/21070580>
127. Palou J, Baniel J, Klotz L, et al. Transurethral resection of the intramural ureter as the first step of nephroureterectomy. *J Urol* 1995 Jul;154(1):43-4.  
<http://www.ncbi.nlm.nih.gov/pubmed/7776453>
128. Xylinas E, Rink M, Cha EK, et al. Impact of distal ureter management on oncologic outcomes following radical nephroureterectomy for upper tract urothelial carcinoma. *Eur Urol* 2014 Jan;65(1):210-7.  
<http://www.ncbi.nlm.nih.gov/pubmed/22579047>
129. Sundi D, Svatek RS, Margulis V, et al. Upper tract urothelial carcinoma: impact of time to surgery. *Urol Oncol* 2012 May-Jun;30(3):266-72.  
<http://www.ncbi.nlm.nih.gov/pubmed/20869888>
130. Gadzinski AJ, Roberts WW, Faerber GJ, et al. Long-term outcomes of immediate versus delayed nephroureterectomy for upper tract urothelial carcinoma. *J Endourol* 2012 May;26(5):566-73.  
<http://www.ncbi.nlm.nih.gov/pubmed/21879886>
131. Waldert M, Karakiewicz PI, Raman JD, et al. A delay in radical nephroureterectomy can lead to upstaging. *BJU Int* 2010 Mar;105(6):812-7.  
<http://www.ncbi.nlm.nih.gov/pubmed/19732052>
132. Roscigno M, Brausi M, Heidenreich A, et al. Lymphadenectomy at the time of nephroureterectomy for upper tract urothelial cancer. *Eur Urol* 2011 Oct;60(4):776-83.  
<http://www.ncbi.nlm.nih.gov/pubmed/21798659>

133. Lughezzani G, Jeldres C, Isbarn H, et al. A critical appraisal of the value of lymph node dissection at nephroureterectomy for upper tract urothelial carcinoma. *Urology* 2010 Jan;75(1):118-24.  
<http://www.ncbi.nlm.nih.gov/pubmed/19864000>
134. Kondo T, Hashimoto Y, Kobayashi H, et al. Template-based lymphadenectomy in urothelial carcinoma of the upper urinary tract: impact on patient survival. *Int J Urol* 2010 Oct;17(10):848-54.  
<http://www.ncbi.nlm.nih.gov/pubmed/20812922>
135. Rouprêt M, Smyth G, Irani J, et al. Oncological risk of laparoscopic surgery in urothelial carcinomas. *World J Urol* 2009 Feb;27(1):81-8.  
<http://www.ncbi.nlm.nih.gov/pubmed/19020880>
136. Ong AM, Bhayani SB, Pavlovich CP. Trocar site recurrence after laparoscopic nephroureterectomy. *J Urol* 2003 Oct;170(4 Pt 1):1301. [No abstract available]  
<http://www.ncbi.nlm.nih.gov/pubmed/14501747>
137. Capitanio U, Shariat SF, Isbarn H, et al. Comparison of oncologic outcomes for open and laparoscopic nephroureterectomy: a multi-institutional analysis of 1249 cases. *Eur Urol* 2009 Jul;56(1):1-9.  
<http://www.ncbi.nlm.nih.gov/pubmed/19361911>
138. Favaretto RL, Shariat SF, Chade DC, et al. Comparison between laparoscopic and open radical Nephroureterectomy in a contemporary group of patients: are recurrence and disease-specific survival associated with surgical technique? *Eur Urol* 2010 Nov;58(5):645-51.  
<http://www.ncbi.nlm.nih.gov/pubmed/20724065>
139. Kamihira O, Hattori R, Yamaguchi A, et al. Laparoscopic radical nephroureterectomy: a multicentre analysis in Japan. *Eur Urol* 2009 Jun;55(6):1397-407.  
<http://www.ncbi.nlm.nih.gov/pubmed/19299072>
140. Ni S, Tao W, Chen Q, et al. Laparoscopic versus open nephroureterectomy for the treatment of upper urinary tract urothelial carcinoma: a systematic review and cumulative analysis of comparative studies. *Eur Urol* 2012 Jun;61(6):1142-53.  
<http://www.ncbi.nlm.nih.gov/pubmed/22349569>
141. Walton TJ, Novara G, Matsumoto K, et al. Oncological outcomes after laparoscopic and open radical nephroureterectomy: results from an international cohort. *BJU Int* 2011 Aug;108(3):406-12.  
<http://www.ncbi.nlm.nih.gov/pubmed/21078048>
142. Ariane MM, Colin P, Ouzzane A, et al. Assessment of oncologic control obtained after open versus laparoscopic nephroureterectomy for upper urinary tract urothelial carcinomas (UUT-UCs): results from a large French multicenter collaborative study. *Ann Surg Oncol* 2012 Jan;19(1):301-8.  
<http://www.ncbi.nlm.nih.gov/pubmed/21691878>
143. Simone G, Papalia R, Guaglianone S, et al. Laparoscopic versus open nephroureterectomy: perioperative and oncologic outcomes from a randomised prospective study. *Eur Urol* 2009 Sep;56(3):520-6.  
<http://www.ncbi.nlm.nih.gov/pubmed/19560259>
144. Adibi M, Youssef R, Shariat SF, et al. Oncological outcomes after radical nephroureterectomy for upper tract urothelial carcinoma: Comparison over the three decades. *Int J Urol* 2012 Dec;19(12):160-6.  
<http://www.ncbi.nlm.nih.gov/pubmed/22882743>
145. O'Brien T, Ray E, Singh R, et al. Prevention of bladder tumours after nephroureterectomy for primary upper urinary tract urothelial carcinoma: a prospective, multicentre, randomised clinical trial of a single postoperative intravesical dose of mitomycin C (the ODMIT-C Trial). *Eur Urol* 2011 Oct;60(4):703-10.  
<http://www.ncbi.nlm.nih.gov/pubmed/21684068>
146. Ito A, Shintaku I, Satoh M, et al. Prospective randomized phase II trial of a single early intravesical instillation of pirarubicin (THP) in the prevention of bladder recurrence after nephroureterectomy for upper urinary tract urothelial carcinoma: the THP Monotherapy Study Group Trial. *J Clin Oncol* 2013 Apr 10;31(11):1422-7.  
<http://www.ncbi.nlm.nih.gov/pubmed/23460707>
147. Audenet F, Yates D, Cussenot O, et al. The role of chemotherapy in the treatment of urothelial cell carcinoma of the upper urinary tract (UUT-UCC). *Urol Oncol* 2013 May;31(4):407-13.  
<http://www.ncbi.nlm.nih.gov/pubmed/20884249>
148. Kaag MG, O'Malley RL, O'Malley P, et al. Changes in renal function following nephroureterectomy may affect the use of perioperative chemotherapy. *Eur Urol* 2010 Oct;58(4):581-7.  
<http://www.ncbi.nlm.nih.gov/pubmed/20619530>
149. Lane BR, Smith AK, Larson BT, et al. Chronic kidney disease after nephroureterectomy for upper tract urothelial carcinoma and implications for the administration of perioperative chemotherapy. *Cancer* 2010 Jun;116(12):2967-73.  
<http://www.ncbi.nlm.nih.gov/pubmed/20564402>

150. Matin SF, Margulis V, Kamat A, et al. Incidence of downstaging and complete remission after neoadjuvant chemotherapy for high-risk upper tract transitional cell carcinoma. *Cancer* 2010 Jul; 116(13):3127-34.  
<http://www.ncbi.nlm.nih.gov/pubmed/20564621>
151. Hellenthal NJ, Shariat SF, Margulis V, et al. Adjuvant chemotherapy for high risk upper tract urothelial carcinoma: results from the Upper Tract Urothelial Carcinoma Collaboration. *J Urol* 2009 Sep;182(3):900-6.  
<http://www.ncbi.nlm.nih.gov/pubmed/19616245>
152. Vassilakopoulou M, de la Motte Rouge T, Colin P, et al. Outcomes after adjuvant chemotherapy in the treatment of high-risk urothelial carcinoma of the upper urinary tract (UUT-UC): results from a large multicenter collaborative study. *Cancer* 2011 Dec;117(24):5500-8.  
<http://www.ncbi.nlm.nih.gov/pubmed/21638278>
153. Birtle AJ, Lewis R, Johnson M, Hall E. Time to define an international standard of postoperative care for resected upper urinary tract transitional cell carcinoma (TCC) - Opening of the Peri-Operative Chemotherapy Versus Surveillance in Upper Tract Urothelial Cancer (POUT) Trial. *BJU Int* 2012 Oct;110(7):919-21. [No abstract available]  
<http://www.ncbi.nlm.nih.gov/pubmed/22882350>
154. Hall MC, Womack JS, Roehrborn CG, et al. Advanced transitional cell carcinoma of the upper urinary tract: patterns of failure, survival and impact of postoperative adjuvant radiotherapy. *J Urol* 1998 Sep;160(3 Pt 1):703-6.  
<http://www.ncbi.nlm.nih.gov/pubmed/9720526>
155. Czito B, Zietman A, Kaufman D, et al. Adjuvant radiotherapy with and without concurrent chemotherapy for locally advanced transitional cell carcinoma of the renal pelvis and ureter. *J Urol* 2004 Oct;172(4 Pt 1):1271-5.  
<http://www.ncbi.nlm.nih.gov/pubmed/15371822>

## 6. СОКРАЩЕНИЯ

*(Этот список не включает наиболее распространенные аббревиатуры)*

БЦЖ – бактерия Кальметта–Герена

EBM – доказательная медицина (evidence-based medicine)

CIS – карцинома in situ

КТ – компьютерная томография

EAU – Европейская ассоциация урологии

EBM – доказательная медицина

ESOG – Восточная группа сотрудничества в онкологии (Eastern Cooperative Oncology Group)

FISH – флюоресцентная гибридизация in situ

CR – степень рекомендаций

HIF – фактор, индуцируемый гипоксией (hypoxia-inducible factor)

ННПКРР – наследственный неполипозный колоректальный рак

УД – уровень доказательности

LND – иссечение лимфоузлов

МДКТ – многодетекторная компьютерная томография

MR – магнитный резонанс

MSI – микросателлитная нестабильность

RNU – радикальная нефроуретерэктомия (удаление почки и мочеточника)

TNM – классификация «Опухоль, узел, метастазы» (Tumour Node Metastasis)

UICC – Международный противораковый союз (Union International Contre le Cancer)

УРВМП – уротелиальный рак верхних мочевыводящих путей

ВОЗ – Всемирная организация здравоохранения

### Конфликт интересов

Все члены рабочей группы, составлявшие «Клинические рекомендации по уротелиальному раку верхних мочевыводящих путей», предоставили заявления, раскрывающие имеющиеся у них отношения, которые могут рассматриваться как потенциальный источник конфликта интересов. Эта информация находится в публичном доступе на сайте Европейской ассоциации урологии. Данные клинические рекомендации были разработаны при финансовой поддержке Европейской ассоциации урологии. Внешние источники финансирования и материальная поддержка извне не привлекались. EAU — некоммерческая организация, и финансовая поддержка с ее стороны ограничивалась административной помощью и оплатой расходов на поездки и организацию встреч. Никаких гонораров или других вознаграждений не предоставлялось.

