

Рак полового члена

G. Pizzocaro (past Chairman), F. Algaba, E. Solsona,
S. Tana, H. Van Der Poel, N. Watkin, S. Horenblas (Chairman)

Перевод: В.А. Черняев
Научное редактирование: Э.Б. Санай



**European
Association
of Urology**



СОДЕРЖАНИЕ

1.	ВВЕДЕНИЕ	4
2.	МЕТОДОЛОГИЯ	4
2.1.	Литература	5
3.	ОПИСАНИЕ РПЧ	5
4.	ЭПИДЕМИОЛОГИЯ	5
4.1.	Литература	6
5.	ФАКТОРЫ РИСКА И ПРОФИЛАКТИКА	6
5.1.	Литература	7
6.	КЛАССИФИКАЦИЯ TNM И ПАТОМОРФОЛОГИЯ	8
6.1.	Классификация TNM	8
6.1.1.	Литература	9
6.2.	Патоморфология	9
6.2.1.	Биопсия полового члена	10
6.2.2.	Патоморфологические категории	10
6.2.3.	Гистологические строение и риск метастазирования	11
6.2.4.	Литература	11
7.	ДИАГНОСТИКА И СТАДИРОВАНИЕ	12
7.1.	Первичный очаг	12
7.2.	Регионарные ЛУ	12
7.2.1.	Отток лимфы от полового члена	12
7.2.2.	Непальпируемые ЛУ	12
7.2.3.	Факторы риска и выявление метастазов	13
7.2.4.	Пальпируемые ЛУ	13
7.3.	Отдаленные метастазы	13
7.4.	Рекомендации по диагностике и стадированию РПЧ	14
7.5.	Литература	14
8.	ЛЕЧЕНИЕ	17
8.1.	Первичная опухоль	17
8.1.1.	Категории Tis, Ta и T1a	17
8.1.2.	Категория T1b опухолей головки с глубокой инфильтрацией (> 1 мм)	17
8.1.3.	Категория T2 (при поражении головки)	17
8.1.4.	Местный рецидив заболевания после консервативного хирургического лечения	18
8.1.5.	Категория T2 с инвазией пещеристого тела	18
8.1.6.	Категории T3 и T4	18
8.1.7.	Лучевая терапия	18
8.1.8.	Рекомендации по лечебной тактике при РПЧ	18
8.2.	Регионарные ЛУ	19
8.2.1.	Динамическое наблюдение	19
8.2.2.	Тактика при непальпируемых паховых ЛУ	19
8.2.3.	Тактика при пальпаторно определяемых ЛУ	19
8.2.4.	Адьювантная химиотерапия	20
8.2.5.	Тактика при фиксированных паховых метастазах или рецидиве заболевания в паховой области	20
8.2.6.	Роль лучевой терапии	21
8.2.7.	Рекомендации по лечению РПЧ с метастазами в ЛУ	21
8.3.	Литература	22

9.	НАБЛЮДЕНИЕ	24
	9.1. Методы наблюдения	24
	9.2. Сроки наблюдения	24
	9.3. Первичная опухоль	24
	9.4. Регионарные рецидивы	25
	9.5. Рекомендации по динамическому наблюдению за больными РПЧ	25
	9.6. Литература	25
10.	КАЧЕСТВО ЖИЗНИ	26
	10.1. Сексуальная функция и фертильность после лечения РПЧ	26
	10.1.1. Сексуальная активность и качество жизни после лазерного лечения РПЧ	26
	10.1.2. Сексуальная функция после резекции полового члена	26
	10.2. Сексуальная травма, рецидивирование и смерть	26
	10.3. Литература	26
11.	СОКРАЩЕНИЯ	28

1. ВВЕДЕНИЕ

Группа по изучению рака полового члена (РПЧ) Европейской ассоциации урологов (ЕАУ) подготовила это руководство в помощь специалистам в выборе тактики лечения при РПЧ. Его цель – обеспечить врачей детальной современной информацией, основанной на анализе недавних исследований по лечению плоскоклеточного РПЧ. Однако следует особо подчеркнуть, что данное руководство дает лишь стандартизованный общий подход к ведению больных и данные рекомендации не обладают юридической силой.

Информация о предыдущих публикациях: впервые «Клинические рекомендации по лечению РПЧ» были опубликовано в 2001 г. и обновлены в 2004 и 2009 гг. В обновленной версии 2009 г. принимались во внимание публикации с октября 2004 по декабрь 2008 г. Настоящие «Клинические рекомендации» обновлены по причине недавнего выпуска новой TNM-классификации (2009 г.), которая оставалась неизменной для РПЧ с 1987 г. Кроме того, данная обновленная версия включает в себя актуальные и значимые публикации.

2. МЕТОДОЛОГИЯ

Систематический поиск литературы по тематике РПЧ осуществлялся всеми участниками рабочей группы ЕАУ по изучению РПЧ в период с октября 2004 по декабрь 2008 г. С самого начала проекта за каждым участником была закреплена 1 или 2 темы в соответствии с его квалификацией. Каждый участник работал в команде с другим участником рабочей группы, выступающим в качестве рецензента по данной тематике. Рабочая группа экспертов приняла решение исключить редкие формы заболевания и ограничиться только руководством по плоскоклеточному раку. С тех пор как в последние 3 года стали доступны новые публикации, результатом их прочтения и анализа стало появление в 2008 г. первого чернового варианта для обсуждения. Этот документ был доработан и обновлен группой экспертов и опубликован в сборнике «Клинических рекомендаций» ЕАУ и представлен в кратком (карманном) варианте на ежегодном Конгрессе ЕАУ в Стокгольме, Швеция. При подготовке издания 2010 г. результаты обновленного поиска, охватывающего период с декабря 2008 по декабрь 2009 г., осуществленного группой экспертов с целью последующей публикации данных результатов [1], были дополнены литературой, изданной по март 2010 г. включительно.

На сегодняшний день информация по лечению РПЧ для врачей, опубликованная Национальным институтом рака США (Bethesda, MD, USA) [2], остается единственным, основанным на клинических данных и отрецензированным специалистами, документом. Не было опубликовано данных ни одного рандомизированного исследования или метаанализа по обсуждаемой теме.

Работы, на которые имеются ссылки в тексте, представлены в соответствии с уровнем их научной достоверности (табл. 1), а рекомендации – согласно уровням рекомендаций Оксфордского центра доказательной медицины (табл. 2) [3]. Цель градации рекомендаций заключается в обеспечении прозрачности между предлагаемыми рекомендациями и данными, приводимыми в их поддержку. В условиях недостаточного количества рандомизированных исследований уровни доказательности данных и степени рекомендаций, приводимые в данном документе, являются низкими.

Для тех, кто хочет проконсультироваться в режиме онлайн, на специальном сайте (<http://www.uroweb.org/professional-resources/guidelines/>) размещен список литературы.

Таблица 1. Уровни доказательности*

Уровень	Тип данных
1a	Данные, полученные путем метаанализа рандомизированных исследований
1b	Данные, полученные на основании хотя бы одного рандомизированного исследования
2a	Данные, полученные на основании данных одного контролируемого нерандомизированного исследования
2b	Данные, полученные на основании по крайней мере одного хорошо спланированного квазиэкспериментального исследования
3	Данные, полученные в ходе описательных исследований: исследования «случай-контроль», сравнительных исследований, корреляционных исследований и описаний клинических случаев
4	Данные заключений экспертных комитетов и мнения признанных специалистов

*По Sackett и соавт. [1] с изменениями.

Таблица 2. Степени рекомендаций*

Степень	Основание рекомендаций
A	Основаны на клинических исследованиях хорошего качества, включающих хотя бы одно рандомизированное исследование
B	Основаны на данных хорошо организованных клинических исследований, не включающих рандомизированные клинические исследования
C	Сформулированы, несмотря на отсутствие качественных клинических исследований в данной области

*По Sackett и соавт. [1] с изменениями.

2.1. Литература

1. Pizzocaro G, Algaba F, Horenblas S, Solsona E, Tana S, van der Poel H, Watkin NA. Eur Urol 2010 Feb 4. [Epub ahead of print].
<http://www.ncbi.nlm.nih.gov/pubmed/20163910>
2. National Cancer Institute. Penile Cancer Treatment (PDQ). Health Professional Version. US National Institutes of Health, 2008, p. 1–13.
<http://www.cancer.gov/cancertopics/pdq/treatment/penile/healthprofessional/allpages>
3. Oxford Centre for Evidence-based Medicine Levels of Evidence (May 2001). Produced by Bob Phillips, Chris Ball, Dave Sackett, Doug Badenoch, Sharon Straus, Brian Haynes, Martin Dawes since November 1998.
<http://www.cebm.net/index.aspx?o=1025> [Access date February 2009]

3. ОПИСАНИЕ РПЧ

РПЧ – относительно редкий вид плоскоклеточного рака. Он обычно возникает в эпителии крайней плоти и головки полового члена, имеет сходные патоморфологические и клинические проявления с плоскоклеточным раком ротоглотки, женских половых органов (шейки матки, влагалища и вульвы) и анального отверстия. Фимоз, неудовлетворительная личная гигиена и курение служат основными факторами риска развития РПЧ. Было осуществлено типирование вирусов папилломы человека (ВПЧ), вызывающих передающиеся половым путем генитальные бородавки, остроконечные кондиломы и плоскоклеточный РПЧ.

Прогресс в понимании естественного течения болезни, ранняя диагностика, совершенствование технологий лечения, сотрудничество исследователей и сосредоточение пациентов в специализированных центрах позволили повысить эффективность лечения с 50% в 1990-х гг. до 80% в последние годы.

4. ЭПИДЕМИОЛОГИЯ

В западных странах РПЧ является редкой патологией с заболеваемостью менее 1,0 на 100 000 мужчин в Европе и США [1, 2]. Однако в разных географических регионах данный показатель может варьировать. Например, в Северной Европе уровень заболеваемости превышает 1,0 на 100 000 мужского населения (рис. 1) [3]. В Северной Америке заболеваемость также зависит от расовой и этнической принадлежности [1]: наибольший уровень заболеваемости РПЧ выявлен среди латиноамериканцев (1,01 на 100 000), за которыми следуют жители Аляски и коренные американские индейцы (0,77 на 100 000), афро-американцы (0,62 на 100 000) и белые мужчины (0,51 на 100 000).

В отличие от развитых западных стран в остальном мире заболеваемость РПЧ намного выше и может составлять 10–20% от всех злокачественных новообразований у мужчин: стандартизованная заболеваемость составляет от 0,7–3,0 на 100 000 населения в Индии до 8,3 на 100 000 в Бразилии. Еще выше заболеваемость в Уганде, где РПЧ является наиболее часто выявляемой формой рака.

Важными факторами риска являются социальные и культурные обычаи, гигиенические и религиозные правила [4]. РПЧ редко встречается в странах, где распространено обрезание новорожденных или детей до полового созревания (иудеи, мусульмане, народность ифо в Нигерии). Ранее обрезание снижает риск развития РПЧ в 3–5 раз. Обрезание у взрослых не имеет профилактической ценности.

В США уровень общей заболеваемости уменьшился с 0,84 на 100 000 в 1973–1982 гг. до 0,58 на 100 000 в 1993–2002 гг. [1]. В европейских странах уровень заболеваемости в 1980–1990-х гг. был стабильным или увеличивался лишь незначительно [2]. Уровень заболеваемости увеличивается с возрастом [2], однако в развивающихся странах были описаны случаи развития болезни у молодых людей и даже у детей [3].

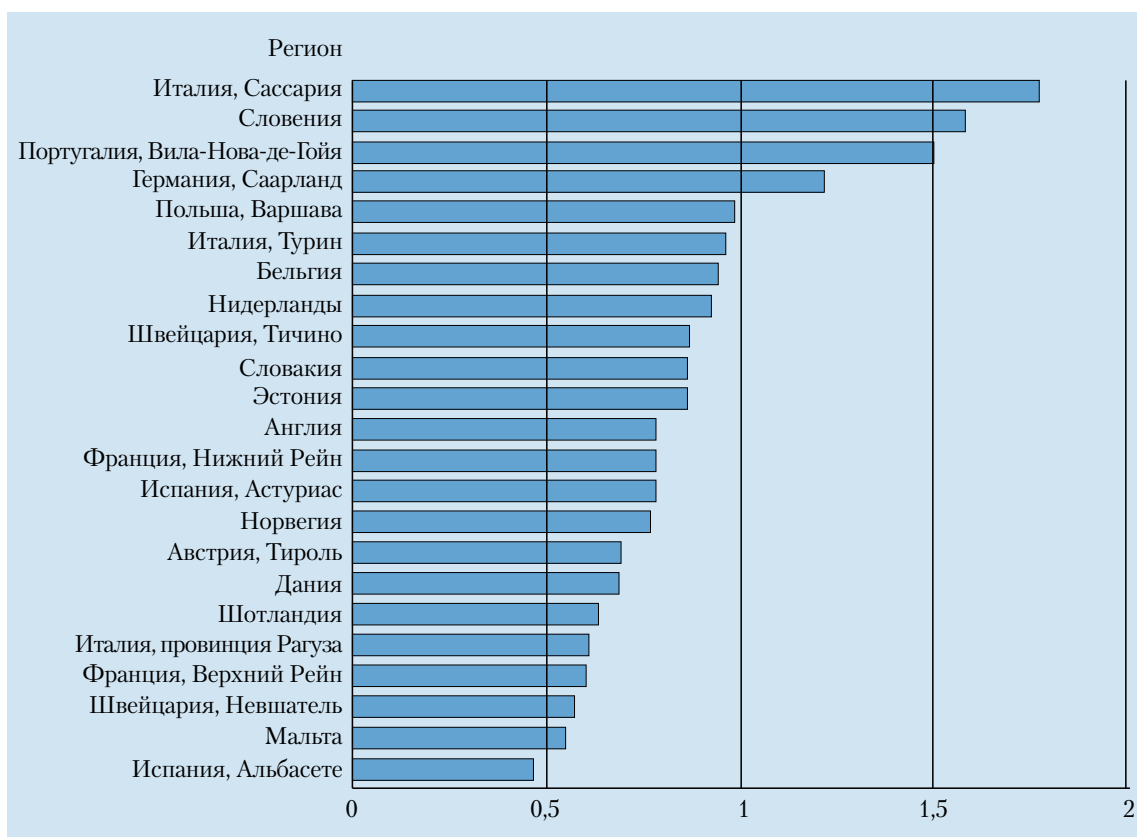


Рис. 1. Заболеваемость раком полового члена в Европейском регионе

4.1. Литература

1. Barnholtz-Sloan JS, Maldonado JL, Pow-sang J, Giuliano AR. Incidence trends in primary penile cancer. *Urol Oncol* 2007;25(5):361–7.
<http://www.ncbi.nlm.nih.gov/pubmed/17826651>
2. ENCR (European Network of Cancer Registries). Eurocim version 4.0. European incidence database V2.2 (1999). Lyon, France: IARC, 2001.
3. Parkin DM, Whelan SL, Ferlay J, Teppo L, Thomas DB (eds). *Cancer Incidence in Five Continents. Vol. VIII.* IARC Scientific Publications. No. 155. Lyon, France: IARC, 2002.
<http://www.iarc.fr/en/Publications/PDFs-online/Cancer-Epidemiology/IARC-Scientific-Publication-No.-155>
4. Misra S, Chaturvedi A, Misra NC. Penile carcinoma: a challenge for the developing world. *Lancet Oncol* 2004;5(4):240–7.
<http://www.ncbi.nlm.nih.gov/pubmed/15050955>

5. ФАКТОРЫ РИСКА И ПРОФИЛАКТИКА

На основании поиска в Медлайне публикаций 1966–2000 гг. сотрудниками Каролинского института (Швеция) были выявлены факторы риска развития РПЧ [1]. Значимыми факторами риска (относительный риск (ОР) > 10), выявленными в исследованиях «случай-контроль» (уровень доказательности 2a), оказались:

- фимоз;
- хронические воспалительные заболевания, такие как баланопостит, склероатрофический лишай (облитерирующий ксеротический баланит);
- лечение с использованием споралена и фотохимиотерапии (ультрафиолет А).

Сексуальная жизнь (большое количество партнеров, ранее начало половой жизни) и остроконечные кондиломы в анамнезе ассоциированы с 3–5-кратным увеличением вероятности развития РПЧ. Курение также является фактором риска. Рак шейки матки у женщин не увеличивает риск развития РПЧ у их партнеров.

Во многих исследованиях выявлено наличие ДНК ВПЧ в 70–100% случаев интраэпителиальной неоплазии и в 40–50% случаев инвазивного РПЧ. Эти данные были подтверждены популяционным исследованием «случай-контроль» [2]. Среди мужчин, которым в детстве не выполнялось обрезание, фи-

моз строго коррелировал с развитием инвазивного РПЧ (ОР 11,4; 95% доверительный интервал (ДИ) 5,0–25,9), курение сигарет повышало риск развития заболевания в 4,5 раза (95% ДИ 2–10,1). ДНК ВПЧ была обнаружена в 80% образцов опухоли, при этом в 69% случаев определялся ВПЧ 16 типа (уровень доказательности 2а).

Роль смегмы в качестве канцерогена была полностью исключена [3]. Среди пациентов с остроконечными кондиломами повышен риск рака вульвы, влагалища, полового члена и анального отверстия [4] (уровень доказательности 2b).

ВПЧ 16 и 18 типов в 70% случаев служат причиной рака шейки матки, влагалища и анального отверстия, и в 40–50% – рака вульвы, полового члена и ротоглотки. Весьма вероятно, что для прогрессии папилломавирусной инфекции в рак необходимы и другие кофакторы [5]. Вероятность возникновения веррукозной карциномы не связана с наличием папилломавирусной инфекции [6].

В июне 2006 г. Федеральное агентство по контролю за качеством пищевых продуктов и лекарственных препаратов США (FDA) разрешило к использованию первую вакцину для профилактики рака шейки матки и других заболеваний, ассоциированных с папилломавирусной инфекцией, у женщин [7]. Вакцина предотвращает инфицирование ВПЧ 6, 11, 16 и 18-го типов, которые совместно способствуют развитию 70% случаев рака шейки матки и 90% случаев остроконечных кондилом.

ВПЧ легко передается. Пик заболеваемости приходится на период времени, наступающий вскоре после начала половой жизни. Рекомендуемый возраст вакцинации у женщин – 11–12 лет [8], вакцинация рекомендуется также непривитым женщинам 13–26 лет.

Однако вакцинация не служит заменой скринингу рака шейки матки, у вакцинированных женщин применение скрининга должно быть продолжено. Вакцинация против ВПЧ также рекомендована и мужчинам [9]. Несмотря на то, что в ходе опросов большинство женщин среднего возраста (25 лет и старше) были согласны привиться от ВПЧ [10], среди мужчин только 33% хотели бы сделать прививку, 27% – отказались и 40% – затруднились ответить [11]. Было решено, что прежде, чем рекомендовать вакцинацию у мужчин, следует дождаться результатов вакцинации для профилактики ВПЧ у женщин [12].

Примечательно, что выявление ДНК ВПЧ высокого риска при РПЧ не влияет на прогноз.

В раннем исследовании не было выявлено различий в отношении частоты регионарного метастазирования и 10-летней выживаемости между пациентами с наличием и отсутствием ДНК ВПЧ [13]. В более позднем исследовании специфическая 5-летняя выживаемость составила 78% при отсутствии ВПЧ в клетках опухоли против 93% при его наличии (при использовании логарифмического рангового критерия $p=0,03$) [14]. Эти данные позволяют предположить, что наличие ВПЧ является благоприятным прогностическим фактором выживаемости пациентов, страдающих РПЧ. ВПЧ играет важную роль в онкогенезе, взаимодействуя с онкогенами и антионкогенами (геном белка *p53* и геном ретинобластомы *Rb*) [15].

5.1. Литература

1. Dillner J, von Krogh G, Horenblas S, Meijer CJ. Etiology of squamous cell carcinoma of the penis. *Scand J Urol Nephrol Suppl* 2000;(205):189–93.
<http://www.ncbi.nlm.nih.gov/pubmed/11144896>
2. Daling JR, Madeleine MM, Johnson LG, Schwartz SM, Shera KA, Wurscher MA, Carter JJ, Porter PL, Galloway DA, McDougall JK, Krieger JN. Penile cancer: importance of circumcision, human papillomavirus and smoking in situ and invasive disease. *Int J Cancer* 2005 Sep;116(4):606–16.
<http://www.ncbi.nlm.nih.gov/pubmed/15825185>
3. Van Howe RS, Hodges FM. The carcinogenicity of smegma: debunking a myth. *Eur Acad Dermatol Venereol* 2006 Oct;20(9):1046–54.
<http://www.ncbi.nlm.nih.gov/pubmed/16987256>
4. Nordenvall C, Chang ET, Adami HO, Ye W. Cancer risk among patients with condylomata acuminata. *Int J Cancer* 2006 Aug;119(4):888–93.
<http://www.ncbi.nlm.nih.gov/pubmed/16557590>
5. Munoz N, Castelisague X, de Gonzalez AB, Gissmann L. HPV in the etiology of human cancer. *Vaccine* 2006 Aug;24(Suppl 3):S3/1–10.
<http://www.ncbi.nlm.nih.gov/pubmed/16949995>
6. Stankiewicz E, Kudahetti SC, Prowse DM, Ktori E, Cuzick J, Ambrosine L et al: HPV infection and immunochemical detection of cell-cycle markers in verrucous carcinoma of the penis. *Mod Pathol* 2009 Sep;22:1160–8.
<http://www.ncbi.nlm.nih.gov/pubmed/19465901>
7. Huang CM. Human papillomavirus and vaccination. *Mayo Clin Proc* 2008 Jun;83(6):701–6.
<http://www.ncbi.nlm.nih.gov/pubmed/18533087>
8. Markowitz LE, Dunne EF, Saraiya M, Lawson HW, Chesson H, Unger ER; Centers for Disease Control and Prevention (CDC); Advisory Committee on Immunization Practices (ACIP). Quadrivalent Human Papillomavirus Vaccine: recommendations of the Advisory Committee on Immunization Practices (ACIP). *MMWR Recomm Rep* 2007 Mar;56(RR-2):1–24.

- <http://www.ncbi.nlm.nih.gov/pubmed/17380109>
9. Giuliano AR. Human papillomavirus vaccination in males. *Gynecol Oncol* 2007 Nov;107(2 Suppl 1):24–6.
<http://www.ncbi.nlm.nih.gov/pubmed/17938015>
 10. Ferris DG, Waller JL, Owen A, Smith J. Midadult women's attitudes about receiving the prophylactic human papillomavirus vaccine. *J Low Genit Tract Dis* 2007 Jul;11(3):166–72.
<http://www.ncbi.nlm.nih.gov/pubmed/17596762>
 11. Ferris DG, Waller JL, Miller J, Patel P, Jackson L, Price GA, Wilson C. Men's attitudes toward receiving the human papillomavirus vaccine. *J Low Genit Tract Dis* 2008 Oct;12(4):276–81.
<http://www.ncbi.nlm.nih.gov/pubmed/18820541>
 12. Gerend MA, Barley J. Human papillomavirus vaccine acceptability among young adult men. *Sex Transm Dis* 2009 Jan;36:58–62.
<http://www.ncbi.nlm.nih.gov/pubmed/18830138>
 13. Bezerra AL, Lopes A, Santiago GH, Ribeiro KC, Latorre MR, Villa LL. Human papillomavirus as a prognostic factor in carcinoma of the penis: analysis of 82 patients treated with amputation and bilateral lymphadenectomy. *Cancer* 2001 Jun;91(12):5–21.
<http://www.ncbi.nlm.nih.gov/pubmed/11413520>
 14. Lont AP, Kroon BK, Horenblas S, Gallee MP, Berkhof J, Meijer CJ, Snijders PJ. Presence of high risk human papillomavirus DNA in penile carcinoma predicts favorable outcome in survival. *Int J Cancer* 2006 Sep;119(5):1078–81.
<http://www.ncbi.nlm.nih.gov/pubmed/16570278>
 15. Kayes O, Ahmed HU, Arya M, Minhas S. Molecular and genetic pathways in penile cancer. *Lancet Oncol* 2007 May;8(5):420–9.
<http://www.ncbi.nlm.nih.gov/pubmed/17466899>

6. КЛАССИФИКАЦИЯ TNM И ПАТОМОРФОЛОГИЯ

6.1. Классификация TNM

В новой классификации РПЧ 2009 г. [1] изменилось определение категории T1 (табл. 3). Данная классификация нуждается в дальнейшем обновлении в отношении категории T2*. Согласно данным двух последних публикаций прогноз при наличии инвазии в губчатое тело намного лучше по сравнению с наличием инвазии кавернозных тел [2, 3].

Таблица 3. Клиническая классификация TNM РПЧ 2009 г.

T – первичная опухоль

Tx	недостаточно данных для оценки первичной опухоли
T0	первичная опухоль не определяется
Tis	карцинома <i>in situ</i>
Ta	неинвазивная веррукозная (бородавчатая) карцинома без деструктивного инвазивного роста
T1	опухоль прорастает субэпителиальную соединительную ткань
T1a	опухоль врастает в субэпителиальную соединительную ткань без признаков лимфоваскулярной инвазии и не является низкодифференцированной или недифференцированной (T1G1–2)
T1b	опухоль врастает в субэпителиальную соединительную ткань с лимфоваскулярной инвазией либо является низкодифференцированной или недифференцированной (T1G3–4)
T2*	опухоль врастает в губчатое или кавернозное тело
T3	опухоль прорастает в уретру
T4	опухоль распространяется на другие окружающие структуры

N – регионарные лимфатические узлы (ЛУ)

Nx	недостаточно данных для оценки состояния регионарных ЛУ
N0	нет пальпируемых или визуально увеличенных паховых ЛУ
N1	имеется подвижный пальпируемый паховый ЛУ с одной стороны
N2	имеются множественные или двусторонние подвижные пальпируемые паховые ЛУ

N3 неподвижный конгломерат паховых ЛУ или увеличение тазовых ЛУ, одностороннее или двустороннее

М – отдаленные метастазы

M0 нет признаков наличия отдаленных метастазов

M1 имеются отдаленные метастазы

Патоморфологическая классификация TNM РПЧ 2009 г.

Патоморфологические категории Т соответствуют клиническим категориям Т. Категории рN основываются на данных биопсии или лимфодиссекции.

рN – регионарные ЛУ

рNx недостаточно данных для оценки состояния регионарных ЛУ

рN0 нет метастазов в регионарных ЛУ

рN1 интранодальный метастаз (без выхода за капсулу ЛУ) в одном паховом ЛУ

рN2 множественное или двустороннее поражение паховых ЛУ

рN3 метастаз в одном или нескольких тазовых ЛУ с одной или обеих сторон либо экстранодальное распространение метастаза пахового ЛУ

рM – отдаленные метастазы

рM0 нет отдаленных метастазов

рM1 наличие отдаленных метастазов

G – гистологическая градация

Gx недостаточно данных для оценки гистологической дифференцировки

G1 высокодифференцированная опухоль

G2 умеренно дифференцированная опухоль

G3–4 низкодифференцированная или недифференцированная опухоль

Rees и соавт. [2] описали 72 пациента с опухолями T2. При медиане наблюдения 3 года частота местных рецидивов (35% против 17%) и летальность (30% против 21%) были выше у пациентов с вовлечением пещеристых тел или их белочной оболочки по сравнению с поражением только головки полового члена (уровень доказательности 2b). Авторы предлагают выделить категорию T2a для случаев поражения только губчатого тела и категорию T2b – для больных с вовлечением пещеристых тел или их белочной оболочки. Ретроспективный анализ данных 513 пациентов, получавших лечение с 1956 по 2006 г., подтвердил вышеупомянутые различия между опухолевой инвазией только губчатого и кавернозных тел [3]. Также подтвердилось отсутствие различий в отдаленной выживаемости между пациентами с категориями T2 и T3, а также отсутствие существенных различий между категориями N1 и N2 по классификации TNM 1987–2002 гг. (уровень доказательности 2a).

В новой классификации TNM 2009 г. [1] метастазы в забрюшинных ЛУ справедливо считаются не регионарными, а отдаленными. Между тем различия в выживаемости при инвазии только в губчатое и при инвазии в кавернозные тела не учтены.

6.1.1. Литература

1. Sobin LH, Gospodariwics M, Wittekind C (eds). TNM Classification of Malignant Tumors. UICC International Union Against Cancer 7th edition, Willy-Blackwell, 2009 Dec:239–42.
2. Rees RW, Freeman A, Borley N, Ralf DJ, Minhas S. PT2 penile squamous cell carcinomas: cavernosus vs. spongiosus invasion. Eur Urol Suppl 2008;7(3):111 (abstract #163).
3. Leijte JA, Gallee M, Antonini N, Horenblas S. Evaluation of current (2002) TNM classification of penile carcinoma. J Urol 2008;180(3):933–8;discussion 938.
<http://www.ncbi.nlm.nih.gov/pubmed/18635216>

6.2. Патоморфология

Плоскоклеточный рак составляет более 95% случаев злокачественных опухолей полового члена. Меланома и базальноклеточный рак встречаются гораздо реже. Неизвестно, насколько часто предраковые заболевания предшествуют развитию плоскоклеточного рака (табл. 4) [1–4]. Описаны различные типы и формы роста РПЧ (табл. 5) [5–7].

Таблица 4. Предраковые заболевания полового члена

Заболевания, спорадически приводящие к развитию РПЧ
<ul style="list-style-type: none">• Кожный рог полового члена• Бовеноидный папулез полового члена• Облитерирующий ксеротический баланит (склероатрофический лишай)

Заболевания, ассоциированные с высоким риском развития плоскоклеточного рака (до трети случаев трансформируются в инвазивный плоскоклеточный рак)

- Пенильная интраэпителиальная неоплазия (карцинома *in situ*): эритроплазия Кейра, болезнь Боуэна

Таблица 5. Плоскоклеточный РПЧ

Типы плоскоклеточного рака:
<ul style="list-style-type: none">• классический• базалоидный• веррукозный (бородавчатый) и его варианты:<ul style="list-style-type: none">– бородавчатая (кондиломатозная) карцинома;– веррукозная карцинома;– папиллярная карцинома;– гибридная (промежуточная) веррукозная карцинома;– смешанные карциномы (бородавчато-базалоидная и аденобазалоидная)• саркоматоидный• аденосквамозный
Формы роста плоскоклеточного рака:
<ul style="list-style-type: none">• поверхностное распространение (горизонтальный рост)• узелковый или вертикальный рост• веррукозный (бородавчатый) рост
Системы градации степеней дифференцировки плоскоклеточного рака:
<ul style="list-style-type: none">• система Бродера [8]• система Маиш [9]

6.2.1. Биопсия полового члена

Нет необходимости в биопсии, если:

- нет сомнений в диагнозе

или

- определение лечебной тактики по поводу ЛУ будет проводиться после лечения первичной опухоли или после гистологического исследования сторожевого/ых ЛУ.

Гистологическое подтверждение необходимо, если:

- есть сомнения в природе поражения (например, метастаз или меланома);
- определение лечебной тактики по поводу ЛУ будет основано на дооперационном гистологическом исследовании (риск-адаптированная стратегия).

В подобных случаях рекомендуется адекватная биопсия. При ее выполнении важно учитывать размеры исследуемого биоптата. В ходе данного исследования выяснилось, что при среднем размере образца ткани 0,1 см:

- в 91% случаев сложно оценить глубину инвазии;
- в 30% случаев наблюдается расхождение между оценкой степени дифференцировки при биопсии и плановом гистологическом исследовании после операции;
- в 3,5% случаев не удается идентифицировать наличие рака (ошибочное определение) [1].

Таким образом, хотя пункционная биопсия и может быть достаточной при поверхностных образованиях, предпочтительна эксцизионная биопсия.

6.2.2. Патоморфологические категории

Традиционно плоскоклеточный рак подразделяется на поверхностный и инвазивный. Однако Cubilla и соавт. [5] предлагает разделить РПЧ на 4 категории:

- поверхностное распространение (горизонтальный рост);
- вертикальный рост;
- веррукозный рост;
- мультицентрический рост.

Различные формы роста имеют различный прогноз [10] и разные пути диссеминации. Допустимые границы хирургической резекции, таким образом, должны определяться в зависимости от формы роста опухоли, устанавливаемой при срочном гистологическом исследовании [11]. Если края резекции оцениваются в соответствии с этими критериями (включая уретральную и периуретральную ткань), достаточно 3–4 мм здоровой ткани, чтобы считать хирургические края резекции отрицательным [12]. Базалоидный плоскоклеточный рак – клеточный подтип, который в настоящее время распознается лучше, чем прежде и является высокоагрессивным [13].

6.2.3. Гистологическое строение и риск метастазирования

Разные гистологические подтипы ассоциированы с различным риском регионарного метастазирования:

- кондилломатозный – 18,2%;
- плоскоклеточный рак – 56,7%;
- саркоматоидная карцинома – 89%.

Перинеуральная [14] и лимфоваскулярная инвазия [14, 15] коррелируют с вероятностью выявления метастазов в ЛУ. В 23,1% случаев наличие положительных ЛУ ассоциировано с нодулярным, в 64,6% – с инфильтративным характером роста. Перинеуральная инвазия, лимфоваскулярная инвазия и низкая степень дифференцировки служат наиболее важными неблагоприятными прогностическими факторами, при наличии которых смертность достигает 80% [15].

6.2.4. Литература

1. Velazquez EF, Barreto JE, Rodriguez I, Piris A, Cubilla AL. Limitations in the interpretation of biopsies in patients with penile squamous cell carcinoma. *Int J Surg Pathol* 2004 Apr;12(2):139–46.
<http://www.ncbi.nlm.nih.gov/pubmed/15173919>
2. Velazquez EF, Cubilla AL. Lichen sclerosus in 68 patients with squamous cell carcinoma of the penis: frequent atypias and correlation with special carcinoma variants suggests a precancerous role. *Am Surg Pathol* 2003 Nov;27:1448–53.
<http://www.ncbi.nlm.nih.gov/pubmed/14576478>
3. Teichman JM, Thompson IM, Elston DM. Non infectious penile lesions. *Am Fam Physician* 2010 Jan;81(2):167–74.
<http://www.ncbi.nlm.nih.gov/pubmed/20082512>
4. Renand-Vilmer C, Cavelier-Balloy B, Verola O, Morel P, Servant JM, Desgrandchamps F, Dubertret L. Analysis of alterations adjacent to invasive squamous cell carcinoma of the penis and their relationship with associated carcinoma. *J Am Acad Dermatol* 2010 Feb;62(2):284–90.
<http://www.ncbi.nlm.nih.gov/pubmed/20115951>
5. Cubilla AL, Barreto J, Caballero C, Ayala G, Riveros M. Pathologic features of epidermoid carcinoma of the penis. A prospective study of 66 cases. *Am J Surg Pathol* 1993 Aug;17(8):753–63.
<http://www.ncbi.nlm.nih.gov/pubmed/8338190>
6. Chaux A, Soares F, Rodriguez I, Barreto J, Torres J, Velazquez EF, Cubilla AL. Papillary squamous cell carcinoma, not otherwise specified (NOS) of the penis: clinical pathologic features differential diagnosis and outcome of 35 cases. *Am J Surg Pathol* 2010 Feb;34(2):223–30.
<http://www.ncbi.nlm.nih.gov/pubmed/20061934>
7. Ranganath R, Singh SS, Sateeshan B. Sarcomatoid carcinoma of the penis: clinico pathological features. *Indian J Urol* 2008 Apr;24(2):267–8.
<http://www.ncbi.nlm.nih.gov/pubmed/19468412>
8. Broders AC. Squamous cell epithelioma of the skin: A study of 256 cases. *Ann Surg* 1921 Feb;73(2):141–60.
<http://www.ncbi.nlm.nih.gov/pubmed/17864409>
9. Maiche AG, Pyrhönen S, Karkinen M. Histological grading of squamous cell carcinoma of the penis: a new score system. *Br J Urol* 1991 May;67(5):522–6.
<http://www.ncbi.nlm.nih.gov/pubmed/1710163>
10. Villavicencio H, Rubio-Briones J, Regalado R, Chéchile G, Algaba F, Palou J. Grade, local stage and growth pattern as prognostic factors in carcinoma of the penis. *Eur Urol* 1997;32(4):442–7.
<http://www.ncbi.nlm.nih.gov/pubmed/9412803>
11. Velazquez EF, Soskin A, Bock A, Cudas R, Barreto JE, Cubilla AL. Positive resection margins in partial penectomies: sites of involvement and proposal of local routes of spread of penile squamous cell carcinoma. *Am J Surg Pathol* 2004 Mar;28(3):384–9.
<http://www.ncbi.nlm.nih.gov/pubmed/15104302>
12. Minhas S, Kayes O, Hegarty P, Kumar P, Freeman A, Ralph D. What surgical resection margins are required to achieve oncological control in men with primary penile cancer? *BJU Int* 2005 Nov;96(7):1040–3.
<http://www.ncbi.nlm.nih.gov/pubmed/16225525>
13. Cubilla AL, Reuter V, Velazquez E, Piris A, Saito S, Young RH. Histologic classification of penile carcinoma and its relation to outcome in 61 patients with primary resection. *Int J Surg Pathol* 2001 Apr;9(2):111–20.

- <http://www.ncbi.nlm.nih.gov/pubmed/11484498>
14. Cubilla AL. The role of pathologic prognostic factors in squamous cell carcinoma of the penis. *World J Urol* 2009 Apr;27:169–77.
<http://www.ncbi.nlm.nih.gov/pubmed/18766352>
15. Chauх А, Reuter V, Lezcano G, Velasquez EF, Torras J, Cubilla AL. Comparison of morphologic features and outcome of resected recurrent and non recurrent squamous cell carcinoma of the penis. A study of 81 cases. *Am J Surg Pathol* 2009 Sep;33(9):1299–306.
<http://www.ncbi.nlm.nih.gov/pubmed/19471153>

7. ДИАГНОСТИКА И СТАДИРОВАНИЕ

Для определения оптимальной тактики лечения необходимо правильное стадирование первичного очага и регионарных ЛУ.

7.1. Первичный очаг

Осмотр пациента с опухолью полового члена должен включать оценку следующих признаков:

- диаметр первичного очага или подозрительных участков;
- расположение первичного очага на половом члене;
- количество очагов;
- макроскопическая характеристика опухоли: папиллярная, нодулярная, изъязвленная или плоская;
- взаимоотношение опухоли с другими структурами, например, подслизистым слоем, белочной оболочкой и уретрой;
- губчатое и пещеристые тела;
- цвет и границы образования;
- размер полового члена.

Точный гистологический диагноз, определение категории Т первичной опухоли и состояния регионарных ЛУ служат необходимым условием выработки правильной тактики лечения [1]. В небольших сериях наблюдений было показано, что адекватный физикальный осмотр как самостоятельный метод более надежен в оценке инфильтрации кавернозных и губчатого тел по сравнению с ультразвуковым исследованием (УЗИ) [2]. В оценке глубины опухолевой инвазии кавернозных тел и решении вопроса о возможности органосохраняющего лечения может помочь магнитно-резонансная томография (МРТ) на фоне искусственной эрекции, вызванной простагландином E1 (алпростадил) [3, 4].

7.2. Регионарные ЛУ

7.2.1. Отток лимфы от полового члена

В первую очередь лимфа от полового члена поступает в паховые ЛУ. Недавнее исследование с использованием однофотонной эмиссионной компьютерной томографии [5] показало, что все сторожевые ЛУ располагаются в верхней и центральной зонах паховых областей и наиболее часто определяются в медиальной поверхностной зоне. Оттока лимфы от полового члена в нижние зоны паховых областей выявлено не было. Также не получено данных о наличии непосредственного оттока лимфы в тазовые ЛУ. Эти результаты подтверждаются и более ранними исследованиями [6–8].

7.2.2. Непальпируемые ЛУ

При физикальном осмотре необходимо тщательно обследовать паховые ЛУ. При отсутствии пальпируемых узлов УЗ-датчиком с частотой 7,5 МГц можно выявить изменения в ЛУ и выполнить тонкоигольную аспирационную биопсию (ТАБ) [9, 10]. Биопсия сторожевого ЛУ не рекомендовалась к выполнению 10 лет назад [8] из-за высокой частоты ложноотрицательных результатов (25%, ДИ 9–50%) [11]. Однако недавние сообщения утверждают, что использование динамической биопсии сторожевого ЛУ с изосульфано́м синим или коллоидом ^{99m}т-технеций-серы улучшает выживаемость по сравнению с выжидательной тактикой (уровень доказательности 3) и уменьшает частоту осложнений по сравнению с выполнением паховой лимфаденэктомии всем больным [12, 13]. В проспективных исследованиях была достигнута 100% специфичность и 95% чувствительность динамической биопсии сторожевых ЛУ [14–18] (уровень доказательности 2b). Поскольку качество динамической биопсии сторожевого ЛУ во многом зависит от опыта исполнителя [19], ее проведение возможно только в небольшом количестве медицинских центров. Тем не менее при изучении динамической биопсии сторожевого ЛУ в 2 центрах была продемонстрирована хорошая воспроизводимость техники и короткая кривая обучения [20].

Поскольку поражение подвздошных ЛУ при отсутствии метастазов в паховых ЛУ не встречается [19], выполнение компьютерной томографии (КТ) живота и таза пациентам без метастазов в паховых ЛУ не показано.

Стандартные КТ и МРТ не способны выявить микрометастазы [21]. Исследований, которые подтвердили бы многообещающие результаты применения МРТ с наночастицами [22], не проводилось, однако тазовые и отдаленные метастазы можно выявлять с помощью совмещенных аппаратов ПЭТ-КТ (позитронно-эмиссионной и компьютерной томографии) [23].

7.2.3. Факторы риска и выявление метастазов

Пациенты с категорией опухолевого процесса T1G1 не нуждаются в последующей терапии после лечения первичного очага, но у пациентов с категорией N1G2 в 13–29% случаев могут появиться метастазы в ЛУ [23, 24]. Риск поражения ЛУ может быть оценен по категориям T и G и на основании других характеристик опухоли.

В ретроспективных исследованиях были идентифицированы следующие патоморфологические факторы риска: перинеуральная и лимфососудистая инвазия, глубина инвазии или толщина опухоли, локализация, размер и характер роста опухоли, наличие опухолевых клеток по краю резекции и инвазия уретры [25]. В нескольких крупных исследованиях наиболее важными факторами риска оказались: ангиолимфатическая инвазия, ангиолимфатическая инвазия при отсутствии койлоцитоза, ангиолимфатическая инвазия с пальпируемыми паховыми ЛУ, низкая степень дифференцировки с перинеуральной инвазией [26–28].

В итоге наиболее неблагоприятными прогностическими факторами, по-видимому, служат ангиолимфатическая инвазия и низкая степень дифференцировки клеток опухоли [28].

Для оценки прогностической значимости клинических и патоморфологических данных были использованы номограммы [23–30], однако патоморфологические параметры и номограммы не позволяют достичь прогностической значимости более 80%. Только использование ПЭТ-КТ с 18-фтордезоксиглюкозой позволяет улучшить выявление ранних регионарных и отдаленных метастазов [31].

7.2.4. Пальпируемые ЛУ

Пальпаторно определяемые ЛУ должны быть описаны следующим образом:

- консистенция узла;
- расположение узла;
- диаметр узла или конгломерата узлов;
- одностороннее или двустороннее расположение;
- количество узлов, определяемых в паховых областях с каждой стороны;
- подвижность узла (смещаемый или спаянный с окружающими тканями);
- взаимоотношение (например, инфильтрация, перфорация) с окружающими структурами, такими как кожа или Куперова связка;
- отек ноги или мошонки.

Наличие метастазов в пальпируемых ЛУ может быть подтверждено путем ТАБ (цитологически или гистологически). На момент установки диагноза РПЧ до 50% пальпаторно определяемых паховых ЛУ могут быть увеличены за счет реактивной гиперплазии в ответ на сопутствующую инфекцию. Напротив, практически 100% увеличенных ЛУ, выявляемых в процессе динамического наблюдения, оказываются метастатическими [32] (уровень доказательности 2b).

Исходя из этого, спустя несколько недель после лечения первичной опухоли (и по истечении времени, необходимого для исчезновения воспалительной реакции) состояние регионарных ЛУ необходимо оценить повторно. Гистологический диагноз может быть поставлен на основании изучения биоптата, полученного при ТАБ, столбиковой или открытой биопсии в зависимости от предпочтений патоморфолога [32, 33] (уровень доказательности 2b). При отрицательном результате биопсии и клинически сомнительных ЛУ должна быть выполнена повторная либо эксцизионная биопсия.

Заключение

Использование КТ и МРТ широко распространено, но позволяет выявить лишь метастазы размером > 1 см. В настоящее время не существует возможности идентификации микроскопической инвазии. ПЭТ-КТ с 18-фтордезоксиглюкозой позволяет выявлять узлы несколько меньшего размера (до 0,5 см) [31]. Использование молекулярно-биологических технологий является экспериментальным [37–41].

7.3. Отдаленные метастазы

У пациентов с подтвержденным наличием метастазов в паховых ЛУ следует проводить поиск отдаленных метастазов [23–35] (уровень доказательности 2b). ПЭТ-КТ служит надежным средством выявления тазовых и отдаленных метастазов у пациентов с положительными паховыми ЛУ [31]. Общий анализ крови и рентгенография грудной клетки выполняются также, несмотря на то, что их диагностическая ценность при данной патологии невелика, а метастатическое поражение легких встречается исключи-

тельно редко. Целесообразность оценки уровня антигена плоскоклеточного рака (SCC-антигена) с целью стадирования не выяснена и в рутинной практике не рекомендуется [37]. Биологические исследования продолжаются [38–41].

Диагностический алгоритм при РПЧ приведен ниже.

7.4. Рекомендации по диагностике и стадированию РПЧ

	СР
Первичная опухоль	С
<ul style="list-style-type: none"> Физикальное обследование с описанием морфологических и клинических характеристик опухоли Цитологическая или гистологическая верификация диагноза 	
Паховые ЛУ	С
<ul style="list-style-type: none"> Физикальное обследование с описанием морфологических и клинических характеристик опухоли Клинический осмотр паховых областей с обеих сторон с описанием морфологических и клинических характеристик: <ul style="list-style-type: none"> если ЛУ не пальпируются, показана динамическая биопсия сторожевого ЛУ; если выполнение динамической биопсии не доступно, показана тонкоигольная биопсия под контролем УЗИ / оценка факторов риска; если ЛУ пальпируются, показана ТАБ для цитологической верификации 	
Регионарные метастазы (паховые или тазовые ЛУ)	С
<ul style="list-style-type: none"> При наличии метастазов в паховых ЛУ показано проведение КТ или ПЭТ-КТ малого таза 	
Отдаленные метастазы (кроме паховых и тазовых ЛУ)	С
<ul style="list-style-type: none"> ПЭТ-КТ также позволяет выявить отдаленные метастазы Если ПЭТ-КТ недоступна, показана КТ брюшной полости и рентгенография грудной клетки, при наличии отдаленных метастазов и симптоматики показано также сканирование костей 	
Определение биологических маркеров РПЧ находится в стадии изучения и не применяется в клинической практике	С

СР – степень рекомендации.

7.5. Литература

- Solsona E, Iborra I, Rubio J, Casanova JL, Ricós JV, Calabuig C. Prospective validation of the association of local tumor stage grade as a predictive factor for occult lymph node micrometastasis in patients with penile carcinoma and clinically negative inguinal lymph nodes. *J Urol* 2001 May;165(5):1506–9. <http://www.ncbi.nlm.nih.gov/pubmed/11342906>
- Horenblas S. The accuracy of ultrasound in squamous cell carcinoma. In: *The Management of Penile Squamous Cell Carcinoma. A Retrospective and Prospective Study*. Thesis. Amsterdam Zoetermeer: BV Export drukkerij, 1993, p. 71–83.
- Kayes O, Minhas S, Allen C, Harc C, Freeman A, Ralph D. The role of magnetic resonance imaging in the local staging of penile cancer. *Eur Urol* 2007 May;51(5):1313–8. <http://www.ncbi.nlm.nih.gov/pubmed/17113213>
- Lont AP, Besnard AP, Gallee MP, van Tinteren H, Horenblas S. A comparison of physical examination and imaging in determining the extent of primary penile carcinoma. *BJU Int* 2003 Apr;91(6):493–5. <http://www.ncbi.nlm.nih.gov/pubmed/12656901>
- Leijte JA, Valdés Olmos RA, Nieweg OE, Horenblas S. Anatomical mapping of lymphatic drainage in penile carcinoma with SPECT-CT: implications for the extent of inguinal lymph node dissection. *Eur Urol* 2008 Oct;54(4):885–90. <http://www.ncbi.nlm.nih.gov/pubmed/18502024>
- Daseler EH, Anson BJ, Reimann AF. Radical excision of the inguinal and iliac lymph glands: a study based upon 450 anatomical dissections and upon supportive clinical observations. *Surg Gynecol Obstet* 1948 Dec;87(6):679–94. <http://www.ncbi.nlm.nih.gov/pubmed/18120502>
- Cabanas RM. An approach for the treatment of penile carcinoma. *Cancer* 1977 Feb;39(2):456–66. <http://www.ncbi.nlm.nih.gov/pubmed/837331>
- Catalona WJ. Modified inguinal lymphadenectomy for carcinoma of the penis with preservation of

- saphenous veins: technique and preliminary results. *J Urol* 1988 Oct;140(4):306–10.
<http://www.ncbi.nlm.nih.gov/pubmed/3418818>
9. Saisorn I, Lawrentschut N, Leewansangtong S, Bolton DM. Fine-needle aspiration cytology predicts inguinal lymph node metastases without antibiotic pretreatment in penile carcinoma. *BJU Int* 2006 Jun;97(6):1125–8.
<http://www.ncbi.nlm.nih.gov/pubmed/16686716>
 10. Kroon BK, Horenblas S, Deurloo EE, Nieweg OE, Teertstra HJ. Ultrasonography-guided fine-needle aspiration cytology before sentinel node biopsy in patients with penile carcinoma. *BJU Int* 2005 Mar;95(4):517–21.
<http://www.ncbi.nlm.nih.gov/pubmed/15705071>
 11. Pettaway CA, Pisters LL, Dinney CPN, Jularbal F, Swanson DA, von Eschenbach AC, Ayala A. Sentinel lymph node dissection for penile carcinoma: the MD Anderson Cancer Center Experience. *J Urol* 1995 Dec;154(6):1999–2003.
<http://www.ncbi.nlm.nih.gov/pubmed/7500444>
 12. Horenblas S. Surgical management of carcinoma of the penis and scrotum. In: Petrovich Z, Baert L, Brady LW (eds). *Medical Radiology. Diagnostic Imaging and Radiation Oncology. Carcinoma of the Kidney and Testis, and Rare Urologic Malignancies*. Berlin: Springer-Verlag, 1999, p. 341–54.
 13. Pettaway CA, Jularbal FA, Babaian RJ, Dinney CPN, Pisters LL. Intraoperative lymphatic mapping to detect inguinal metastases in penile carcinoma: results of a pilot study. *J Urol* 1999;161:159 (abstr #612).
 14. Akduman B, Fleshner NE, Ehrlich L, Klotz L. Early experience in intermediate-risk penile cancer with sentinel node identification using the gamma probe. *Urology* 2001 Jul;58(1):65–8.
<http://www.ncbi.nlm.nih.gov/pubmed/11445481>
 15. Perdonà S, Gallo L, Claudio L, Marra L, Gentile M, Gallo A. [Role of crural inguinal lymphadenectomy and dynamic sentinel lymph node biopsy in lymph node staging in squamous-cell carcinoma of the penis. Our experience]. *Tumori* 2003 Jul–Aug;89(4 Suppl):276–9. [article in Italian].
<http://www.ncbi.nlm.nih.gov/pubmed/12903620>
 16. Tanis PJ, Lont AP, Meinhardt W, Olmos RA, Nieweg OE, Horenblas S. Dynamic sentinel node biopsy for penile cancer: reliability of a staging technique. *J Urol* 2002 Jul;168(1):76–80.
<http://www.ncbi.nlm.nih.gov/pubmed/12050496>
 17. Wawroschek F, Vogt H, Bachter D, Weckermann D, Hamm M, Harzmann R. First experience with gamma probe guided sentinel lymph node surgery in penile cancer. *Urol Res* 2000 Aug;28(4):246–9.
<http://www.ncbi.nlm.nih.gov/pubmed/11011963>
 18. Lont AP, Horenblas S, Tanis PJ, Gallee MP, van Tinteren H, Nieweg OE. Management of clinically node negative penile carcinoma: improved survival after the introduction of dynamic sentinel node biopsy. *J Urol* 2003 Sep;170(3):783–6.
<http://www.ncbi.nlm.nih.gov/pubmed/12913697>
 19. Leijte JA, Kroon BK, Valdés Olmos RA, Nieweg OE, Horenblas S. Reliability and safety of current dynamic sentinel node biopsy for penile carcinoma. *Eur Urol* 2007 Jul;52(1):170–7.
<http://www.ncbi.nlm.nih.gov/pubmed/17316967>
 20. Leijte JA, Hughes B, Graafland NM et al. Two-center evaluation of dynamic sentinel node biopsy for squamous cell carcinoma of the penis. *J Clin Oncol* 2009 Jul;27:3325–9.
<http://www.ncbi.nlm.nih.gov/pubmed/19414668>
 21. Mueller-Lisse UG, Scher B, Scherr MK, Seitz M. Functional imaging in penile cancer: PET/computed tomography, MRI, and sentinel lymph node biopsy. *Curr Opin Urol* 2008 Jan;18(1):105–10.
<http://www.ncbi.nlm.nih.gov/pubmed/18090498>
 22. Tabatabaei S, Harisinghani M, McDougal WS. Regional lymph node staging using lymphotropic nanoparticle enhanced magnetic resonance imaging with ferumoxtran-10 in patients with penile cancer. *J Urol* 2005 Sep;174:923–7;discussion 927.
<http://www.ncbi.nlm.nih.gov/pubmed/16093989>
 23. Schelenker B, Tieki A, Gratzke C, Seite M et al. Intermediate differentiated invasive (pT1G2) penile cancer oncological outcome and follow-up. *Urol Oncol* 2009 Nov 26. [Epub ahead of print].
<http://www.ncbi.nlm.nih.gov/pubmed/19945307>
 24. Hughes BE, Leijte JA, Kroon BK, Shabbir MA, Swallow TW, Heenan SD, Corbishley CM, van Boven HH, Perry MJ, Watkin NA, Horenblas S. Lymph Node Metastasis in Intermediate-Risk Penile Squamous Cell Cancer: A Two-Centre Experience. *Eur Urol* 2009 Jul 17. [Epub ahead of print].
<http://www.ncbi.nlm.nih.gov/pubmed/19647926>
 25. Lopes A, Hidalgo GS, Kowalski LP, Torloni H, Rossi BM, Fonseca FP. Prognostic factors in carcinoma of the penis: multivariate analysis of 145 patients treated with amputation and lymphadenectomy. *J Urol* 1996 Nov;156(5):1637–42.
<http://www.ncbi.nlm.nih.gov/pubmed/8863559>

26. Ornellas AA, Nóbrega BL, Wei Kin Chin E, Wisnescky A, da Silva PC, de Santos Schwindt AB. Prognostic factors in invasive squamous cell carcinoma of the penis: analysis of 196 patients treated at the Brazilian National Cancer Institute. *J Urol* 2008 Oct;180(4):1354–9.
<http://www.ncbi.nlm.nih.gov/pubmed/18707720>
27. Velazquez EF, Ayala G, Liu H, Chaux A, Zanotti M, Torres J, Cho SI, Barreto JE, Soares F, Cubilla AL. Histologic grade and perineural invasion are more important than tumor thickness as predictor of nodal metastasis in penile squamous cell carcinoma invading 5 to 10 mm. *Am J Surg Pathol* 2008 Jul;32(7):974–9.
<http://www.ncbi.nlm.nih.gov/pubmed/18460979>
28. Cubilla AL. The role of pathologic prognostic factors in squamous cell carcinoma of the penis. *World J Urol* 2009 Apr;27(2):169–77.
<http://www.ncbi.nlm.nih.gov/pubmed/18766352>
29. Chaux A, Caballero C, Soares F, Guimaraes GC, Cunha IW, Reuter V, Barreto J, Rodríguez I, Cubilla AL. The prognostic index: a useful pathologic guide for prediction of nodal metastases and survival in penile squamous cell carcinoma. *Am J Surg Pathol* 2009 Jul;33(7):1049–57.
<http://www.ncbi.nlm.nih.gov/pubmed/19384188>
30. Ficarra V, Zattoni F, Artibani W, Cunico SC, Fandella A, Martignoni G, Novara G, Galetti TP, Zattoni F; GUONE Penile Cancer Project Members. Nomogram predictive of pathological inguinal lymph nodes involvement in patients with squamous cell carcinoma of the penis. *J Urol* 2006 Jun;175(6):2103–8
<http://www.ncbi.nlm.nih.gov/pubmed/16697813>
31. Graafland NM, Leijte JA, Valdes Olmos RA, Hoefnagel CA, Teerstra HJ, Horenblas S. Scanning with 18F-FDG-PET/TC for detection of pelvic nodal involvement in inguinal node positive penile carcinoma. *Eur Urol* 2009 Aug;56(2):339–45
<http://www.ncbi.nlm.nih.gov/pubmed/19477581>
32. Horenblas S, van Tinteren H, Delamarre JFM, Moonen LM, Lustig V, van Waardenburg EW. Squamous cell carcinoma of the penis. Treatment of regional lymph nodes. *J Urol* 1993 Mar;149(3):492–7.
<http://www.ncbi.nlm.nih.gov/pubmed/8437253>
33. Ornellas AA, Seixas AL, Marota A, Wisnescky A, Campos F, de Moraes JR. Surgical treatment of invasive squamous cell carcinoma of the penis: retrospective analysis of 350 cases. *J Urol* 1994 May;151(5):1244–9.
<http://www.ncbi.nlm.nih.gov/pubmed/7512656>
34. Pizzocaro G, Piva L, Nicolai N. Treatment of lymphatic metastasis of squamous cell carcinoma of the penis: experience at the National Tumor Institute of Milan. *Arch Ital Urol Androl* 1996 Jun;68(3):169–72.
<http://www.ncbi.nlm.nih.gov/pubmed/8767505>
35. Senthil Kumar MP, Ananthakrishnan N, Prema V. Predicting regional node metastasis in carcinoma of the penis: a comparison between fine-needle aspiration cytology, sentinel lymph node biopsy and medial inguinal lymph node biopsy. *Br J Urol* 1998 Mar;81(3):453–7.
<http://www.ncbi.nlm.nih.gov/pubmed/9523669>
36. Skoog L, Collins BT, Tani E, Ramos RR. Fine-needle aspiration cytology of penile tumors. *Acta Cytol* 1998 Mar–Apr;42(2):1336–40.
<http://www.ncbi.nlm.nih.gov/pubmed/9568135>
37. Laniado ME, Lowdell C, Mitchell H, Christmas TJ. Squamous cell carcinoma antigen: a role in the early identification of nodal metastases in men with squamous cell carcinoma of the penis. *BJU Int* 2003 Aug;92(3):248–5.
<http://www.ncbi.nlm.nih.gov/pubmed/12887477>
38. Lopez A, Bezena AL, Pinto CA, Serrano SV, de Mello CA, Villa LL. p53 as a new prognostic factor for lymph node metastasis in penile carcinoma: analysis of 82 patients treated with amputation and bilateral lymphadenectomy. *J Urol* 2002 Jul;168(1):81–6.
<http://www.ncbi.nlm.nih.gov/pubmed/12050497>
39. Kayes O, Ahmed HU, Arya M, Minhas S. Molecular and genetic pathways in penile cancer. *Lancet Oncol* 2007 May;8(5):420–9.
<http://www.ncbi.nlm.nih.gov/pubmed/17466899>
40. Zhu Y, Zhang SL, Ye DW, Yao XD, Jiang ZX, Zhou XY. Predicting pelvic lymph node metastases in penile cancer patients: a comparison of computed tomography, Cloquet's node, and disease burden of inguinal lymph nodes. *Onkologie* 2008 Feb;31(1–2):37–41.
<http://www.ncbi.nlm.nih.gov/pubmed/18268397>
41. Zhu Y, Zhou XY, Yao XO, Dai B, Ye DW. The prognostic significance of p53, Ki-67, epithelial cadherin and matrix metallo proteinase-9 in penile squamous cell carcinoma treated with surgery. *BJU Int* 2007 Jul;100(1):204–8.
<http://www.ncbi.nlm.nih.gov/pubmed/17433031>

8. ЛЕЧЕНИЕ

Первичная опухоль и регионарные метастазы обычно подвергаются лечению раздельно. Несмотря на то, что необходимо избегать неоправданно радикальных вмешательств, приводящих к утрате пенильной ткани и побочным эффектам лимфаденэктомии, важно удалить всю опухолевую массу в пределах здоровых тканей.

8.1. Первичная опухоль

Рекомендации по тактике лечения первичной опухоли при РПЧ приведены в табл. 6. При небольших образованиях рекомендуется органосохраняющее лечение (степень рекомендации В). Существует ряд лечебных подходов, которые не сравнивались в строгих клинических испытаниях, поэтому дать какие-либо рекомендации на основании опубликованных данных затруднительно. Тем не менее выбор метода лечения зависит от размера опухоли, ее расположения на головке полового члена или пещеристом теле и опыта лечащего уролога. В литературе нет свидетельств о различиях в уровне местных рецидивов после хирургического лечения, лазерной терапии и облучения. Хотя консервативная хирургическая тактика улучшает качество жизни, риск местного рецидива при этих вмешательствах выше по сравнению с аблативной хирургической тактикой (27% против 5%). Патоморфологическое исследование хирургических краев является обязательным для подтверждения отсутствия опухоли по краю резекции [1]. Положительный край резекции неизбежно приводит к развитию местного рецидива. Полное удаление головки и крайней плоти дает наименьший риск развития рецидива среди методов лечения небольших опухолей полового члена (2%) [2].

8.1.1. Категории Tis, Ta и T1a

При поверхностных опухолях могут быть применены следующие органосохраняющие методики	УД
• Иссечение опухоли с (или без) циркумцизии	3
• Иссечение с использованием углекислого (CO ₂) (пенископически контролируемого) или неодимового на алюмо-иттриевом гранате (Nd:YAG) лазеров [3–5]. При возникновении мелких рецидивов возможно их повторное иссечение лазером	2b
• Микрографическая хирургия Муха (при веррукозной карциноме) [6]	3
• Описано применение фотодинамической и местной терапии 5-фторурацилом или 5% кремом с имиквимодом и другими агентами при относительно большом риске развития рецидива [7]	4

УД – уровень доказательности.

8.1.2. Категория T1b опухолей головки с глубокой инфильтрацией (> 1 мм)

При данных опухолях применяются следующие методики	УД
• Широкое местное иссечение (лазером) с реконструктивной хирургией или полное замещение кожи головки с пересадкой кожи или без нее [8]	2b
• Неoadъювантная химиотерапия (винбластин, блеомицин и метотрексат – VBM) с последующей CO ₂ -лазерной эксцизией и самостоятельной реэпителизацией головки [3]	2b
• Лучевая терапия (см. разд. 8.1.7.)	
• Ампутация головки полового члена [2, 8–11]	2b

УД – уровень доказательности.

Консервативное лечение может быть менее адекватным в случаях множественного поражения, при котором частота развития рецидивов составляет 15%. Во избежание множественных рецидивов рекомендуется воздействие на всю поверхность головки с одновременной циркумцизией [3] (степень рекомендации С).

При органосохраняющем лечении обязательно удаление опухоли в пределах здоровых тканей с отрицательным хирургическим краем. Рекомендуется патоморфологическое подтверждение отрицательного края резекции (степень рекомендации С). Обычно безопасным считается расстояние, по крайней мере, в 3 мм от края опухоли [1].

8.1.3. Категория T2 (при поражении головки)

Рекомендуется удаление головки с укрыванием окончаний тел полового члена или без него [8, 10] (уровень доказательности 2b, степень рекомендации В). Одним из вариантов лечения является также луче-

вая терапия (см. разд. 8.1.7.). Частичная ампутация полового члена может быть выполнена пациентам, не подходящим для более консервативного лечения [11] (степень рекомендации С).

8.1.4. Местный рецидив заболевания после консервативного хирургического лечения

При местном рецидиве РПЧ без инвазии кавернозных тел после органосохраняющего лечения возможно повторное применение консервативных методик [2–8] (степень рекомендации С). Однако при больших рецидивах или глубокой инвазии неизбежна частичная или полная ампутация полового члена [11] (степень рекомендации В). В таких случаях следует рассмотреть возможность полной реконструкции головки [12, 13].

8.1.5. Категория Т2 с инвазией пещеристого тела

Стандартом лечения служит частичная ампутация полового члена с отрицательным краем резекции [11] (степень рекомендации В). Безопасным считается отступ на 5–10 мм [1]. Косметические результаты можно улучшить с помощью реконструктивных операций [10, 12, 13].

8.1.6. Категории Т3 и Т4

Пациенты с данной стадией заболевания встречаются редко (5% в Европе и 13% в Бразилии) [13]. Стандартом хирургического лечения при опухолях стадии Т3 является ампутация полового члена с перинеальной уретростомией [14] (степень рекомендации В). Спатуляция уретры (пересечение ее в косом направлении, а не поперечно) позволяет предотвратить стеноз. При более распространенной стадии заболевания (Т4) рекомендуется неадьювантная химиотерапия с последующим хирургическим лечением пациентов, ответивших на химиотерапию (тактика аналогична лечению пациентов с фиксированными или рецидивными паховыми ЛУ, разд. 8.2.4.) (степень рекомендации С). В противном случае показана адьювантная химиотерапия или консолидирующая лучевая терапия (степень рекомендации С, см. разд. 8.2.3. и 8.1.7.).

8.1.7. Лучевая терапия

Лучевая терапия на первичную опухоль служит альтернативным органосохраняющим подходом с хорошими результатами у определенной категории больных (Т1–2, размер опухоли < 4 см в диаметре) [15–18] (уровень доказательности 2b). Наилучшие результаты описаны при выполнении брахитерапии с уровнем местного контроля 70–90% [15, 17]. При размере опухоли > 4 см брахитерапия не показана.

При дистанционном облучении с закрепляющим курсом брахитерапии или только при брахитерапии минимальная СОД составляет 60 Гр [15–18]. После лучевой терапии сохранить половой член удается приблизительно в 80% случаев. Уровень развития местных рецидивов после лучевой терапии больше, чем после резекции полового члена, но возможно последующее хирургическое лечение рецидивов [16]. Стеноз уретры (20–35%), некроз головки полового члена (10–20%) и поздний фиброз пещеристых тел оказываются наиболее частыми вариантами лучевых осложнений [18] (уровень доказательности 3).

Клинически обоснованных рекомендаций по выбору между хирургическим лечением и лучевой терапией на настоящий момент дать невозможно. Важную роль в принятии решения играют опыт клиники и доступность технологий.

8.1.8. Рекомендации по лечебной тактике при РПЧ

В табл. 6 представлен перечень методов лечения с указанием степени рекомендаций и уровня доказательности данных, на которых они основаны.

Таблица 6. Лечебная тактика при РПЧ

Первичная опухоль	Следует по возможности применять консервативное лечение	УД	СР
Категории Tis, Ta, T1a (G1, G2)	СО ₂ или Nd:YAG-лазер, широкое местное иссечение, замещение всей кожи или резекция головки в зависимости от размера и расположения опухоли	2b	С
	Микрографическая хирургия Муха или фотодинамическая терапия при высокодифференцированных поверхностных опухолях (TisG1, Ta)	3	С
Категории T1b (G3) и T2 (только головка)	Удаление головки с ампутацией или реконструкцией окончаний тел полового члена или без оных	2b	В
Категория T2 (инвазия тел полового члена)	Частичная ампутация	2b	В

Категория Т3 (инвазия уретры)	Ампутация полового члена с перинеальной уретростомией	2b	B
Категория Т4 (инвазия в другие смежные структуры)	Метод выбора: неoadъювантная химиотерапия с последующим хирургическим лечением при ответе на химиотерапию Альтернатива: наружное облучение	3	C
Местный рецидив после консервативного лечения	Хирургическое лечение рецидивов, при малых размерах рецидива – органосохраняющее	2b	B
	При больших размерах рецидива – тот или иной вид ампутации полового члена	2b	B
Лучевая терапия	Органосохраняющее лечение отдельных пациентов при опухолях Т1–2 головки или венечной бороздки размером < 4 см	2b	B
Химиотерапия	Неoadъювантная, перед хирургическим лечением	3	C
	Паллиативная при распространенной или метастатической болезни	3	C

CO_2 – диоксид углерода; Nd:YAG – неодимовый лазер на алюмо-иттриевом гранате.
УД – уровень доказательности; СР – степень рекомендации.

8.2. Регионарные ЛУ

Рекомендации по лечебной тактике при метастазах в ЛУ представлены в разд. 8.2.7.

Лимфаденэктомия является методом выбора у пациентов с метастазами в паховых ЛУ (степень рекомендации В). Процедура требует бережных манипуляций с кожным лоскутом, тщательной лимфодиссекции, профилактической антибиотикотерапии, применения компрессионных чулок и ранней активизации пациента после операции. Длительная лимфорея, лимфатический отек ног и мошонки, некроз кожного лоскута и раневая инфекция могут встречаться у 30–70% пациентов [14] (уровень доказательности 2b). Недавние исследования продемонстрировали уменьшение осложнений, что говорит о том, что данная операция должна выполняться опытными хирургами [19].

8.2.1 Динамическое наблюдение

Наблюдение может быть рекомендовано только пациентам с опухолями Tis, Ta и T1G1 [14, 19, 20].

8.2.2. Тактика при непальпируемых паховых ЛУ

Все неинвазивные диагностические процедуры не определяют приблизительно 20% микрометастазов. Чувствительность опубликованной номограммы не превышает 80% [21] (уровень доказательности 2b). Различные факторы риска оказались полезными для определения показаний к лимфодиссекции у пациентов с непальпируемыми ЛУ [14, 19–21] (уровень доказательности 2b). На этом подходе были основаны рекомендации ЕАУ 2004 г. по ведению больных с непальпируемыми ЛУ [22]. Они по-прежнему применимы в центрах, где не проводят диагностику сторожевого ЛУ. Согласно последним данным категорию T1G2 следует рассматривать как опухоли промежуточного риска [23]. Опыт Бразилии может быть использован как «золотой стандарт» выживаемости, которого можно достичь исключительно хирургическими методами лечения [14, 19]. Только динамическая биопсия сторожевого ЛУ обладает большей чувствительностью (94%) [24] (уровень доказательности 2b).

Ключевое значение для точного определения сторожевых ЛУ имеет дооперационное картирование. Нанокolloид технеция-99m вводится за день до операции, синий краситель, а также гамма-сканирование применяются интраоперационно. Полная паховая лимфаденэктомия выполняется только у пациентов с положительным результатом исследования сторожевого ЛУ. Данная методика обладает чувствительностью 95% [24]. Техника операции является легко воспроизводимой при короткой кривой обучения [25] (степень рекомендации В).

Учитывая малую частоту данной патологии и возможное улучшение результатов диагностики и лечения рекомендуется направление пациентов в специализированные центры. Централизация пациентов с плоскоклеточным РПЧ в 10 центрах Великобритании позволила улучшить показатели излечиваемости в течение нескольких лет [26].

8.2.3. Тактика при пальпаторно определяемых ЛУ

Точным, быстрым и простым способом выявить метастатическое поражение ЛУ является ТАБ под УЗ-контролем [27] (уровень доказательности 3). При подозрении на ложноотрицательный результат возможно несколько вариантов ведения больного: 1) назначение антибиотиков; 2) повторная тонкоигольная биопсия; 3) хирургическое удаление подозрительных ЛУ; 4) лимфодиссекция паховых ЛУ. Динамиче-

ская биопсия сторожевого ЛУ не служит надежным методом исключения поражения при пальпируемых подозрительных ЛУ и не должна применяться в данном случае [28] (уровень доказательности 3). Ее можно проводить на стороне с непальпируемыми ЛУ, при выявлении их поражения выполняется лимфодиссекция. Паховая лимфаденэктомия приводит к серьезным последствиям, ее следует выполнять только на стороне, где выявлены пораженные сторожевые ЛУ.

В запущенных случаях для адекватного укрывания раны следует использовать кожные и кожно-мышечные лоскуты [29]. Модифицированная паховая лимфаденэктомия сопряжена с меньшим риском развития осложнений, чем стандартная лимфодиссекция, однако уменьшение объема резекции ассоциировано с увеличением риска ложноотрицательных результатов. Основываясь на современных представлениях об особенностях лимфооттока от полового члена, следует заключить, что при модифицированной лимфодиссекции должны удаляться по крайней мере ЛУ, расположенные в центральной и обеих верхних зонах паховых областей Даселера [30, 31] (уровень доказательности 3).

Непосредственного оттока лимфы от полового члена в тазовые ЛУ нет [30], поэтому при отсутствии вовлечения в патологический процесс паховых ЛУ или единичном регионарном метастазе выполнение тазовой лимфодиссекции нецелесообразно [14, 19] (уровень доказательности 3).

Напротив, если поражены узел Клокэ или 2 и более паховых ЛУ, одновременно должна выполняться тазовая лимфодиссекция. Метастазы в тазовых ЛУ выявляются в 23% случаев при наличии более двух пораженных паховых ЛУ и в 56% наблюдений при метастатическом поражении более 3 паховых ЛУ или наличии экстракапсулярного распространения опухоли хотя бы в одном паховом ЛУ [14, 19] (уровень доказательности 2b). Тазовая лимфаденэктомия может быть выполнена вторым этапом.

Если показана билатеральная лимфодиссекция, ее можно осуществить из нижнесрединного внебрюшинного доступа. Важно избегать большого интервала между первой операцией и диссекцией тазовых ЛУ [31]. Лапароскопический доступ не подходит для радикальной операции.

8.2.4. Адьювантная химиотерапия

Применение адьювантной химиотерапии после удаления метастатически измененных ЛУ было описано в нескольких сериях наблюдений. Тем не менее группой исследователей Национального института рака в Милане, Италия, у 25 последовательных больных с регионарными метастазами, получивших в 1979–1990 гг. 12 еженедельных курсов полихимиотерапии по схеме VBM в адьювантном режиме была достигнута 84%-ая безрецидивная выживаемость [32, 33]. В то же время, безрецидивная выживаемость 38 последовательных больных, которым в 1960–1978 гг. была выполнена лимфодиссекция с последующим облучением или без него, составила лишь 39% [32].

С 1991 г. больные РПЧ pN2–3 получали 3 курса адьювантной химиотерапии по схеме цисплатин с 5-фторурацилом с меньшей токсичностью и еще лучшими результатами по сравнению со схемой VBM [33] (уровень доказательности 2b). Пациенты с категорией pN1 не нуждаются в адьювантной химиотерапии [33] (уровень доказательности 2b).

8.2.5. Тактика при фиксированных паховых метастазах или рецидиве заболевания в паховой области

Применение хирургического подхода 1-м этапом не рекомендовано (степень рекомендации В), поскольку излечение таких пациентов маловероятно, продолжительность жизни невелика, а операция обычно достаточно травматична. Многообещающим является применение химиотерапии на 1-м этапе с последующим хирургическим лечением, причем лучше, если такие больные будут наблюдаться химиотерапевтами и хирургами, имеющими большой опыт лечения данной категории пациентов [14, 32, 33].

Описано использование различных режимов химиотерапии в небольших группах больных. Обнадешивающие результаты лечения по схеме цисплатин, метотрексат и блеомицин (ВМР) были получены в Memorial Sloan-Kettering Cancer Center, Нью-Йорк, однако в подтверждающем исследовании Юго-западной онкологической группы (SWOG) результаты лечения оказались более скромными при неприемлемом уровне токсичности [34].

Leijte и соавт. сообщают о результатах лечения 20 пациентов, получивших в 1972–2005 гг. 5 различных режимов неадьювантной химиотерапии [36]. Ответившим на лечение было выполнено хирургическое вмешательство, отдаленная выживаемость составила 37%. В Онкологическом центре М.Д. Андерсона (Хьюстон, штат Техас, США) 7 пациентам была проведена полихимиотерапия паклитаксел + карбоплатин или паклитаксел + цисплатин + ифосфамид с последующей операцией [37]. Долгосрочной выживаемости (48–84 мес) удалось достичь у 4 пациентов. В то же время, ни у одного из 3 пациентов, получавших химиотерапию по схеме ВМР, не удалось достичь существенной ремиссии.

В предварительном исследовании комбинации таксола с цисплатином и 5-фторурацилом существенного ответа удалось добиться у 5 из 6 пациентов с фиксированными или рецидивными метастазами в паховых ЛУ, однако лишь у 3 пациентов, подвергшихся затем оперативному вмешательству, была зарегистрирована стойкая полная ремиссия [38].

Заключение

Адьювантная химиотерапия строго рекомендована пациентам с pN2-3 [33] (степень рекомендации С). Неoadьювантная химиотерапия может быть рекомендована при нерезектабельных метастазах в ЛУ или рецидивных опухолях в паховой области [36–38] (степень рекомендации С).

8.2.6. Роль лучевой терапии

Профилактическая лучевая терапия у пациентов с cN0 не может быть рекомендована [39] (степень рекомендации С) по следующим причинам:

- лучевой терапии недостаточно для предотвращения развития метастазов в ЛУ;
- из-за развития осложнений;
- наблюдение затруднено из-за развития постлучевых фиброзных изменений.

У пациентов с распространенными регионарными метастазами или выходом опухоли за пределы ЛУ предоперационная лучевая терапия может улучшить местные результаты. Однако имеют место серьезные осложнения, такие как выраженный отек конечности и боль (степень рекомендации С).

8.2.7. Рекомендации по лечению РПЧ с метастазами в ЛУ

Регионарные ЛУ	Лечебная тактика	УД	СР
Паховые ЛУ не пальпируются	Tis, TaG1, T1G1: наблюдение	2a	B
	> T1G2: динамическая биопсия сторожевого ЛУ (при положительном результате – паховая лимфаденэктомия)	2a	B
	Если динамическая биопсия сторожевого ЛУ не доступна: принятие решения о целесообразности паховой лимфаденэктомии на основе номограмм/факторов риска	3	C
Паховые ЛУ пальпируются	ТАБ под УЗ-контролем (при пальпируемых ЛУ динамическая биопсия сторожевого ЛУ не выполняется)	2a	B
	Отрицательная биопсия: наблюдение (повторная биопсия)		
	Положительная биопсия: паховая лимфаденэктомия на стороне поражения (модифицированная лимфаденэктомия должна включать центральную зону и обе верхних зоны по Даселеру)		
Тазовые ЛУ	Тазовая лимфаденэктомия выполняется при: экстракапсулярном распространении опухоли в паховых ЛУ; поражении узла Клокэ; поражении более 2 паховых ЛУ	2a	B
	Односторонняя тазовая лимфаденэктомия выполняется через продленный разрез в паховой области при выявлении паховых метастазов с той же стороны	2b	B
	Двусторонняя тазовая лимфаденэктомия выполняется при выявлении метастазов в паховых ЛУ с обеих сторон	2a	B
Адьювантная химиотерапия	У пациентов с двумя и более метастазами в ЛУ (pN2–3) после лимфаденэктомии выживаемость улучшают 3 курса PF	2b	B
Пациенты с фиксированными регионарными метастазами или рецидивом в паховых ЛУ	Настоятельно рекомендуется неoadьювантная химиотерапия	2a	B
	Таксаны увеличивают эффективность стандартного режима PF (или карбоплатина)		
Лучевая терапия	Лучевая терапия может быть использована в качестве радикального лечения при первичной опухоли головки и венечной бороздки размером < 4 см или с паллиативной целью	2a	B
	Профилактическая лучевая терапия пациентам клинической категории N0 не показана	2a	B

УД – уровень доказательности; СР – степень рекомендации; PF (цисплатин + 5-фторурацил).

8.3. Литература

1. Minhas S, Kayes O, Hegarty P. What surgical resection margins are required to achieve oncologic control in man with primary penile cancer? *BJU Int* 2005 Nov;96(7):1040–4.
<http://www.ncbi.nlm.nih.gov/pubmed/16225525>
2. Hadway P, Corbishley CM, Watkin NA. Total glans resurfacing for premalignant lesions of the penis: initial outcome data. *BJU Int* 2006 Sep;98(3):532–6.
<http://www.ncbi.nlm.nih.gov/pubmed/16925748>
3. Bandieramonte G, Colecchia M, Mariani L et al. Peniscopically controlled CO₂ laser excision for conservative treatment of in situ and T1 penile carcinoma: report on 224 patients. *Eur Urol* 2008 Oct;54(4):875–82.
<http://www.ncbi.nlm.nih.gov/pubmed/18243513>
4. Windal T, Andersson SO. Combined laser treatment for penile carcinoma: results after long-term follow up. *J Urol* 2003 Jun;169(6):2118–21.
<http://www.ncbi.nlm.nih.gov/pubmed/12771731>
5. Schlenker B, Tilki D, Seitz M, Bader MJ, Reich O, Schneede P. Organ-preserving neodymium-yttriumaluminium-garnet laser therapy for penile carcinoma: a long-term follow-up. *BJU Int* 2010 Jan 19. [Epub ahead of print].
<http://www.ncbi.nlm.nih.gov/pubmed/20089106>
6. Shindel AW, Mann MW, Lev RY et al. Mohs micrographic surgery for penile cancer: management and long-term followup. *J Urol* 2007 Nov;178(5):1980–5.
<http://www.ncbi.nlm.nih.gov/pubmed/17869306>
7. Paoly J, Ternesten Bratel A, Löwhagen GB, Stenequist B, Forslund O, Wennberg AM. Penile intraepithelial neoplasia: results of photodynamic therapy. *Acta Derm Venereol* 2006;86(5):418–21.
<http://www.ncbi.nlm.nih.gov/pubmed/16955186>
8. Smith Y, Hadway P, Biedrzycki O, Perry MJA, Corbishley C, Watkin NA. Reconstructive surgery for invasive squamous cell carcinoma of the glans penis. *Eur Urol* 2007 Oct;52(4):1179–85.
<http://www.ncbi.nlm.nih.gov/pubmed/17349734>
9. Morelli G, Pagni R, Mariani C, Campo G, Menchini-Fabris F, Minervini R, Minervini A. Glansectomy with split-thickness skin graft for the treatment of penile cancer. *Int J Impot Res* 2009 Sep–Oct;21(5):311–4.
<http://www.ncbi.nlm.nih.gov/pubmed/19458620>
10. Palminteri E, Berdondini E, Lazzari M et al. Resurfacing and reconstruction of the glans penis. *Eur Urol* 2007 Sep;52(3):893–8.
<http://www.ncbi.nlm.nih.gov/pubmed/17275169>
11. Gotsadze D, Matveev B, Zak B, Mamaladze V. Is conservative organsparing treatment of penile carcinoma justified? *Eur Urol* 2000 Sep; 38(3):306–12.
<http://www.ncbi.nlm.nih.gov/pubmed/10940705>
12. Garaffa G, Raheem AA, Christopher NA, Ralph DJ. Total phallic reconstruction after penile amputation for carcinoma. *BJU Int* 2009 Sep;104(6):852–6.
<http://www.ncbi.nlm.nih.gov/pubmed/19239449>
13. Salgado CJ, Licata L, Fuller DA, Chen HC, Mardini S. Glans penis coronoplasty with palmaris longus tendon following total penile reconstruction. *Ann Plast Surg* 2009 Jun;62(6):690–2.
<http://www.ncbi.nlm.nih.gov/pubmed/19461287>
14. Ornellas AA, Kinchin EW, No'breaga BL, Wisnescky A, Koifman N, Quirino R. Surgical treatment of invasive squamous cell carcinoma of the penis: Brazilian National Cancer Institute long-term experience. *J Surg Oncol* 2008 May;97(6):487–95.
<http://www.ncbi.nlm.nih.gov/pubmed/18425779>
15. De Crevoisier R, Slimane K, Sanfilippo N et al. Long term results of brachytherapy for carcinoma of the glans (N- or N+). *Int J Radiol Biol Phys* 2009 Jul;74(4):1150–6.
<http://www.ncbi.nlm.nih.gov/pubmed/19395183>
16. Azrif M, Logue GP, Swindell R, Cowan RA, Wylie JP, Livsey JE. External-beam radiotherapy in T1–2 N0 penile carcinoma. *Clin Oncol (R Coll Radiol)* 2006 May;18(4):320–5.
<http://www.ncbi.nlm.nih.gov/pubmed/16703750>
17. Crook J, Esche B, Pond G. Penile brachytherapy: results for 60 patients. *Brachytherapy* 2007;6:82–92.
18. Zouhair A, Coucke PA, Jeanneret W et al. Radiation therapy alone or combined surgery and radiation therapy in squamous-cell carcinoma of the penis? *Eur J Cancer* 2001 Jan;37(2):198–203.
<http://www.ncbi.nlm.nih.gov/pubmed/11166146>
19. Ornellas AA, Seixas AL, Marota A, Wisnescky A, Campos F, de Moraes JR. Surgical treatment of invasive squamous cell carcinoma of the penis: retrospective analysis of 350 cases. *J Urol* 1994 May;151(5):1244–9.

- <http://www.ncbi.nlm.nih.gov/pubmed/7512656>
20. Protzel C, Alcatraz A, Horenblas S, Pizzocaro G, Zlotta A, Hakenberg OW. Lymphadenectomy in the surgical management of penile cancer. *Eur Urol* 2009 May;55(5):1075–88
<http://www.ncbi.nlm.nih.gov/pubmed/19264390>
 21. Cattan MW, Ficarra V, Artibani W, et al. GUONE Penile Cancer Project Members. Nomogram predictive of cancer specific survival in patients undergoing partial or total amputation for squamous cell carcinoma of the penis. *J Urol* 2006 Jun;175(6):2103–8.
<http://www.ncbi.nlm.nih.gov/pubmed/16697813>
 22. Solsona E, Algaba F, Horenblas S, Pizzocaro G, Windahl T. EAU guidelines on penile cancer. *Eur Urol* 2004 Jul;46(1):1–8.
<http://www.ncbi.nlm.nih.gov/pubmed/15183542>
 23. Hughes BE, Leijte JAP, Kroon BK et al. Lymph node metastasis in intermediate-risk penile squamous cell cancer: a two-centre experience. *Eur Urol* 2009 Jul [Epub ahead of print].
<http://www.ncbi.nlm.nih.gov/pubmed/19647926>
 24. Leijte JAP, Kroon BK, Valde's Olmos RA, Nieweg OE, Horenblas S. Reliability and safety of current dynamic sentinel node biopsy for penile carcinoma. *Eur Urol* 2007 Jul;52(1):170–7.
<http://www.ncbi.nlm.nih.gov/pubmed/17316967>
 25. Leijte JA, Hughes B, Graafland NM et al. Two-center evaluation of dynamic sentinel node biopsy for squamous cell carcinoma of the penis. *J Clin Oncol* 2009 Jul;27(20):3325–9.
<http://www.ncbi.nlm.nih.gov/pubmed/19414668>
 26. Lucky MA, Rogers B, Parr NJ. Referrals into a dedicated British penile cancer centre and sources of possible delay. *Sex Transm Infect* 2009 Dec;85(7):527–30.
<http://www.ncbi.nlm.nih.gov/pubmed/19584061>
 27. Saisorn I, Lawrentschut N, Leewansangtong S, Bolton DM. Fineneedle aspiration cytology predicts inguinal lymph node metastases without antibiotic pretreatment in penile carcinoma. *BJU Int* 2006 Jun;97(6):1125–8.
<http://www.ncbi.nlm.nih.gov/pubmed/16686716>
 28. Horenblas S. Lymphadenectomy for squamous cell carcinoma of the penis. Part 1: diagnosis of lymph node metastasis. *BJU Int* 2001 Sep;88:467–72.
<http://www.ncbi.nlm.nih.gov/pubmed/11589659>
 29. Leijte JAP, Valde's Olmos RA, Nieweg OE, Horenblas S. Anatomical mapping of lymphatic drainage in penile carcinoma with SPECT-CT: implications for the extent of inguinal lymph node dissection. *Eur Urol* 2008 Oct;54(4):885–90.
<http://www.ncbi.nlm.nih.gov/pubmed/18502024>
 30. Daseler EH, Anson BJ, Reimann AF. Radical excision of inguinal and iliac lymph glands: a study based upon 450 anatomical dissections and upon supportive clinical observations. *Surg Gynecol Obstet* 1948 Dec;87(6):679–94.
<http://www.ncbi.nlm.nih.gov/pubmed/18120502>
 31. Horenblas S. Lymphadenectomy for squamous cell carcinoma of the penis. Part 2: the role and technique of lymph node dissection. *BJU Int* 2001 Sep;88(5):473–83.
<http://www.ncbi.nlm.nih.gov/pubmed/11589660>
 32. Pizzocaro G, Piva L. Adjuvant and neoadjuvant vincristine, bleomycin, and methotrexate for inguinal metastases from squamous cell carcinoma of the penis. *Acta Oncol* 1988;27(6b):823–4.
<http://www.ncbi.nlm.nih.gov/pubmed/2466471>
 33. Pizzocaro G, Piva L, Bandieramonte G, Tana S. Up-to-date management of carcinoma of the penis. *Eur Urol* 1997;32(1):5–15.
<http://www.ncbi.nlm.nih.gov/pubmed/9266225>
 34. Dexeus F, Logothetis C, Sella A et al. Combination chemotherapy with methotrexate, bleomycin and cisplatin for advanced squamous cell carcinoma of the male genital tract. *J Urol* 1991 Nov;146(5):1284–7.
<http://www.ncbi.nlm.nih.gov/pubmed/1719241>
 35. Haas G, Blumenstein B, Gagliano R et al. Cisplatin, methotrexate and bleomycin for the treatment of carcinoma of the penis: a Southwest Oncology Group study. *J Urol* 1999 Jun;161(6):1823–5.
<http://www.ncbi.nlm.nih.gov/pubmed/10332445>
 36. Leijte JAP, Kerst JM, Bais E, Antonini N, Horenblas S. Neoadjuvant chemotherapy in advanced penile carcinoma. *Eur Urol* 2007 Aug;52(2):488–94.
<http://www.ncbi.nlm.nih.gov/pubmed/17316964>
 37. Barmejo C, Busby JK, Spiess PE, Heller L, Pagliaro LC, Pettaway CA. Neoadjuvant chemotherapy followed by aggressive surgical consolidation for metastatic penile squamous cell carcinoma. *J Urol* 2007 Apr;177(4):1335–8.
<http://www.ncbi.nlm.nih.gov/pubmed/17382727>

38. Pizzocaro G, Nicolai N, Milani A. Taxanes in combination with cisplatin and fluorouracil for advanced penile cancer: preliminary results. *Eur Urol* 2009 Mar;55(3):546–51.
<http://www.ncbi.nlm.nih.gov/pubmed/18649992>
39. Kulkarni JN, Kamat MR. Prophylactic bilateral groin node dissection versus prophylactic radiotherapy and surveillance in patients with N0 and N(1–2A) carcinoma of the penis. *Eur Urol* 1994;26(2):123–8.
<http://www.ncbi.nlm.nih.gov/pubmed/7957466>

9. НАБЛЮДЕНИЕ

При РПЧ наблюдение является чрезвычайно важным по нескольким причинам.

- Наблюдение позволяет рано диагностировать рецидивы. Это важно потому, что большинство местных и локорегионарных рецидивов являются потенциально излечимыми.
 - Наблюдение позволяет оценить эффект проведенного лечения и предупредить ранние или поздние осложнения.
 - Наблюдение также важно для обучения пациентов и врачей.
- Рациональная схема наблюдения основывается на знании особенностей развития рецидива. Желательно, чтобы наблюдение осуществлялось в рамках контролируемого исследования. Опубликована программа наблюдения пациентов с РПЧ, основанная на результатах ретроспективного исследования [1].

9.1. Методы наблюдения

Целью наблюдения является выявление местных и регионарных рецидивов, поскольку они излечимы. В отличие от них отдаленные метастазы всегда фатальны [2]. Полезна стратификация риска рецидива. Общепринятым методом обследования при наблюдении является клинический осмотр. Полезным дополнением служит УЗИ. Многообещающие результаты получены и при применении новых методов визуализации, таких как ПЭТ-КТ [3].

9.2. Сроки наблюдения

Режим и объем наблюдения пациентов с опухолью полового члена зависят от использованных методов лечения первичной опухоли и регионарных метастазов. В вышеупомянутом многоцентровом исследовании [1] в течение первых 2 лет наблюдения зарегистрировано:

- 74,3% всех рецидивов;
- 66,4% местных рецидивов;
- 86,1% регионарных рецидивов;
- 100% отдаленных рецидивов.

При этом 92,2% всех рецидивов развились в течение первых 5 лет после лечения [1]. Спустя 5 лет зарегистрированы только местные рецидивы или новые первичные опухоли. Таким образом, рациональной является программа интенсивного наблюдения в течение первых 2 лет с уменьшением частоты наблюдений в дальнейшем. У хорошо информированных пациентов с высоким уровнем мотивации наблюдение может быть прекращено спустя 5 лет, однако они должны продолжать регулярное самообследование.

9.3. Первичная опухоль

Среди пациентов, которым было выполнено органосохраняющее хирургическое лечение, в течение первых двух лет после лечения рецидивы развились у 30% больных. Местные рецидивы более вероятны после любого вида местного лечения, т. е. резекции, лазерной терапии, брахитерапии, микрографической хирургии Муха и других подобных методов лечения [1, 4]. Однако, в отличие от регионарных рецидивов, местные рецидивы не влияют на выживаемость [1, 4].

Местные рецидивы легко обнаруживаются самим пациентом, его половым партнером или врачом. Обучение пациента является важной составной частью программы наблюдения. Больной должен быть мотивирован явиться на контрольный осмотр к специалисту при любых изменениях в состоянии. Несмотря на то, что описаны случаи отсроченных (поздних) местных рецидивов, через 5 лет наблюдение можно прекратить при условии, что пациент будет немедленно сообщать обо всех локальных изменениях [5]. Это возможно, поскольку жизнеугрожающие региональные и отдаленные метастазы спустя столь длительный срок не развиваются, в то время как местные рецидивы жизнеугрожающими не являются. Пациентам, которые вряд ли будут проводить регулярное самообследование, может потребоваться более длительное наблюдение.

В течение первых 2 лет после органосохраняющего лечения визиты к врачу рекомендуются каждые 3 мес. Затем интервал наблюдения увеличивается до 6 мес при условии, что пациент и его половой партнер правильно проинформированы о необходимости самообследования. Важно, чтобы пациент продолжал проводить самостоятельные осмотры даже спустя 5 лет после полученного лечения. После ампутации полового члена интервал наблюдения составляет 6 мес. Риск местного рецидива не превышает 5% [1, 4].

9.4. Регионарные рецидивы

В течение первых 2 лет после хирургического лечения регулярное наблюдение является обязательным. Это связано с тем, что большинство регионарных рецидивов развивается в течение первых 2 лет независимо от того, применялось ли динамическое наблюдение, биопсия сторожевого ЛУ или паховая лимфаденэктомия. Предыдущие рекомендации делали акцент на клиническом осмотре паховых областей. Однако опыт применения наблюдательной тактики и динамической биопсии сторожевого ЛУ показал, что, несмотря на тщательное наблюдение, регионарные рецидивы развивались внезапно [6]. Обнадешивающие результаты получены при использовании УЗИ с последующей ТАБ с целью выявления скрытых метастазов [6, 7]. По-видимому, клинический осмотр при динамическом наблюдении целесообразно дополнять УЗИ.

Пациенты, у которых применялась наблюдательная тактика, имеют более высокий риск развития рецидива (9%), чем пациенты, которым выполнялась лимфодиссекция или динамическая биопсия сторожевого ЛУ (2,3%). Данное утверждение справедливо только для пациентов, у которых нет гистологически подтвержденных метастазов в ЛУ.

У больных, которым выполнялась лимфаденэктомия по поводу патоморфологически подтвержденных метастазов в ЛУ, риск развития регионарного рецидива увеличивается до 19% [1]. На основании этого рекомендованы следующие изменения в тактике наблюдения. Для пациентов из группы наблюдения и больных после лимфодиссекции по поводу подтвержденных метастазов в ЛУ обязательным является выполнение УЗИ паховых областей каждые 3 мес в течение 2 лет, поскольку именно в этот период наиболее вероятно развитие рецидива. Вместо КТ в настоящее время выполняется УЗИ с немедленной ТАБ; ПЭТ-КТ применяется у больных с высоким риском регионарного и отдаленного рецидива. Сканирование костей и другие методы специального обследования могут быть рекомендованы только пациентам с клиническими проявлениями заболевания.

9.5. Рекомендации по динамическому наблюдению за больными РПЧ

Таблица 7. График динамического наблюдения

	Интервал наблюдения, годы		Методы обследования	Максимальный срок наблюдения	СР
Рекомендации по наблюдению за областью первичного поражения					
Органосохраняющее лечение	3 мес	6 мес	Регулярный осмотр специалистом или самообследование	5 лет	С
Ампутация полового члена	6 мес	1 год	Регулярный осмотр специалистом или самообследование	5 лет	С
Рекомендации по наблюдению за паховыми ЛУ					
Наблюдательная тактика	3 мес	6 мес	Регулярный осмотр специалистом или самообследование	5 лет	С
pN0	6 мес	1 год	Регулярный осмотр специалистом или самообследование; УЗИ+ТАБ	5 лет	С
pN+	3 мес	6 мес	Регулярный осмотр специалистом или самообследование; УЗИ+ТАБ	5 лет	С

СР – степень рекомендации; ТАБ – тонкоигольная аспирационная биопсия.

9.6. Литература

1. Leijte JAP, Kirrander P, Antonini N, Windahl T, Horenblas S. Recurrence patterns of squamous cell carcinoma of the penis: recommendations for follow-up based on a two-centre analysis of 700 patients. Eur Urol 2008 Jul;54(1):161–8.
<http://www.ncbi.nlm.nih.gov/pubmed/18440124>
2. Horenblas S, van Tinteren H, Delamarre JFM, Moonen LM, Lustig V, van Waardenburg EW. Squamous cell carcinoma of the penis. III. Treatment of regional lymph nodes. J Urol 1993 Mar;149(3):492–7.
<http://www.ncbi.nlm.nih.gov/pubmed/8437253>
3. Lont AP, Gallee MP, Meinhardt W, van Tinteren H, Horenblas S. Penis conserving treatment for T1 and T2 penile carcinoma: clinical implications of a local recurrence. J Urol 2006 Aug;176(2):575–80;discussion 580.
<http://www.ncbi.nlm.nih.gov/pubmed/16813892>

4. Horenblas S, Newling DW. Local recurrence tumour after penis-conserving therapy. A plea for longterm follow-up. Br J Urol 1993 Dec;72(6):976–9.
<http://www.ncbi.nlm.nih.gov/pubmed/8306171>
5. Kroon BK, Horenblas S, Lont AP, Tanis PJ, Gallee MP, Nieweg OE. Patients with penile carcinoma benefit from immediate resection of clinically occult lymph node metastases. J Urol 2005 Mar;173(3):816–9.
<http://www.ncbi.nlm.nih.gov/pubmed/15711276>
6. Kroon BK, Horenblas S, Deurloo EE, Nieweg OE, Teertstra HJ. Ultrasonography-guided fine-needle aspiration cytology before sentinel node biopsy in patients with penile carcinoma. BJU Int 2005 Mar;95(4):517–21.
<http://www.ncbi.nlm.nih.gov/pubmed/15705071>
7. Krishna RP, Sistla SC, Smile R, Krishnan R. Sonography: An underutilized diagnostic tool in the assessment of metastatic groin nodes. Clin Ultrasound 2008 May;36(4):212–7.
<http://www.ncbi.nlm.nih.gov/pubmed/17960822>

10. КАЧЕСТВО ЖИЗНИ

10.1. Сексуальная функция и фертильность после лечения РПЧ

По мере увеличения выживаемости больных РПЧ все более очевидным становится тот факт, что последствия лечения (сексуальная дисфункция и бесплодие) оказывают существенное негативное влияние на качество жизни пациентов [1].

10.1.1. Сексуальная активность и качество жизни после лазерного лечения РПЧ

В ретроспективном исследовании, включившем 67 пациентов из Швеции, получавших лазерное лечение по поводу локализованного РПЧ с 1986 по 2000 г. [2], к 2006 г. оставались живы 58 (средний возраст – 63 года). Сорок шесть (79%) из 58 больных согласились участвовать в анкетировании. Все пациенты смогли вспомнить первые симптомы заболевания, при этом 37% больных обратились за медицинской помощью через 6 мес и более после появления жалоб. Пациенты имели большее количество сексуальных партнеров в течение жизни и чаще переносили инфекции, передающиеся половым путем, чем в среднем в шведской популяции. После лазерного лечения наблюдалось значительное уменьшение использования некоторых сексуальных приемов, таких как мануальная стимуляция или ласки и фелляция. Общее удовлетворение жизнью пациентов было аналогичным таковому в популяции.

10.1.2. Сексуальная функция после резекции полового члена

Бразильскими исследователями с помощью Международного индекса эректильной функции (International Index of Erectile Function, ИИЭФ), позволяющего оценить эректильную функцию, оргазм, половое влечение, удовлетворение половым актом и общее удовлетворение сексуальной жизнью, был проведен опрос 18 больных, подвергнутых резекции полового члена по поводу рака [3]. Средний возраст пациентов составил 52 года. Средняя длина полового члена после резекции была равна 4 см в незарегистрированном состоянии. Эрекция, достаточная для пенетрации влагалища, сохранялась у 55,6% пациентов. Основной причиной, из-за которой 50% пациентов не вернулись к половой жизни, было чувство стыда, обусловленное небольшим размером полового члена и отсутствием головки. Хирургические осложнения также препятствовали возобновлению сексуальной жизни у 33,3% больных. Однако 66,7% пациентов утверждали о таких же уровне и частоте полового влечения, что и до хирургического лечения. В 72,2% случаев респонденты продолжали испытывать оргазм и эякуляцию при каждом половом акте или стимуляции. Тем не менее только 33,3% сохранили частоту половых актов, соответствующую таковой до операции, и были удовлетворены сексуальными взаимоотношениями с половыми партнерами. Показатели качества половой жизни после резекции полового члена были статистически хуже по сравнению с дооперационным по всем анкетированным параметрам.

10.2. Сексуальная травма, рецидивирование и смерть

В настоящее время может быть излечено около 80% больных РПЧ. При лечении этой редкой опухоли важное значение имеет наличие опыта [4]. Рекомендуется направлять подобных пациентов в специализированные центры. Для пациентов, страдающих данным заболеванием, важна психологическая поддержка. Органосохраняющее лечение, бесспорно, позволяет добиться лучшего качества жизни, чем ампутация полового члена, и обязательно должно применяться при отсутствии противопоказаний к его использованию.

10.3. Литература

1. Schover LR. Sexuality and fertility after cancer. Hematology Am Soc Hematol Educ Program 2005;523–7.
<http://www.ncbi.nlm.nih.gov/pubmed/16304430>

2. Skeppner E, Windahl T, Andersson S, Fugl-Meyers KS. Treatment-seeking, aspects of sexual activity and life satisfaction in men with laser-treated penile carcinoma. *Eur Urol* 2008 Sep;54(3):631–9.
<http://www.ncbi.nlm.nih.gov/pubmed/18788122>
3. Romero FR, Romero KR, Mattos MA, Garcia CR, Fernandes Rde C, Perez MD. Sexual function after partial penectomy for penile cancer. *Urology* 2005 Dec;66(6):1292–5.
<http://www.ncbi.nlm.nih.gov/pubmed/16360459>
4. Leijte JA, Gallee M, Antonini N, Horenblas S. Evaluation of current TNM classification of penile carcinoma. *J Urol* 2008 Sep;180(3):933–8.
<http://www.ncbi.nlm.nih.gov/pubmed/18635216>

11. СОКРАЩЕНИЯ

Неполный список общепринятых сокращений

ВПЧ – вирус папилломы человека

ДИ – доверительный интервал

ЕАУ – Европейская ассоциация урологов

КТ – компьютерная томография

ЛУ – лимфатические узлы

МРТ – магнитно-резонансная томография

ОР – относительный риск

ПЭТ – позитронно-эмиссионная томография

РПЧ – рак полового члена

СР – степень рекомендаций

ТАБ – тонкоигольная аспирационная биопсия

УД – уровень доказательности

УЗИ – ультразвуковое исследование

ВМР – цисплатин, метотрексат и блеомицин

FDA – Федеральное агентство по контролю за качеством пищевых продуктов и лекарственных препаратов, США

ПЕФ – Международный индекс эректильной функции

Nd:YAG – неодимовый лазер на алюмо-иттриевом гранате

PF – цисплатин + 5-фторурацил

TNM – опухоль, лимфатический узел, метастаз

VBM – винбластин, блеомицин, метотрексат

Конфликт интересов

Все члены группы по составлению клинических рекомендаций по раку полового члена предоставили открытый отчет по всем взаимоотношениям, которые они имеют и которые могут быть восприняты как причина конфликта интересов. Эта информация хранится в базе данных Центрального офиса Европейской ассоциации урологов (ЕАУ). Данные рекомендации были созданы при финансовой поддержке ЕАУ. При этом не использовались внешние источники финансирования и поддержки. ЕАУ – некоммерческая организация, финансовые издержки которой ограничиваются административными расходами, а также оплатой поездок и встреч. Авторам рекомендаций ЕАУ не предоставляла гонораров или какой-либо другой компенсации.