

DIRETRIZES PARA CARCINOMA UROTELIAL DO TRATO URINÁRIO SUPERIOR

M. Rouprêt, R. Zigeuner, J. Palou, A. Boehle, E. Kaasinen, M. Babjuk, R. Sylvester, W. Oosterlinck

Eur Urol 2011 Apr;59(4):584-94

Introdução

O Grupo de Trabalho da EAU para carcinoma urotelial (ou carcinoma de células transicionais) do trato urinário superior (CCT-TUS) atualizou recentemente as diretrizes para este tipo de tumor. Este documento fornece uma breve visão geral das diretrizes atualizadas da EAU.

CCT-TUS são raros e representam apenas 5-10% de CCTs. A incidência anual estimada de CCT-TUS nos países ocidentais é de, aproximadamente, 1-2 casos novos por 100.000 habitantes. Tumores pielocalicinais são duas vezes mais comuns do que tumores ureterais.

Os principais fatores ambientais que contribuem para o desenvolvimento de CCT-TUS são semelhantes àqueles associados com câncer de bexiga, a saber, o fumo e a exposição ocupacional. Outros fatores ambientais que estão especificamente associados à CCT-TUS incluem fenacetina, nefropatia por ácido aristolóquico (toxina de uma planta, talvez relacionada à nefropatia dos balcãs) e doença “black foot” (intoxicação por arsênico).

A morfologia dos CCT-TUS é semelhante à dos carcinomas da bexiga. Mais de 95% são derivados do urotélio.

Classificação

A classificação dos CCT-TUS é dada pela classificação TNM de tumores malignos, 7ª edição, 2009.

Tabela 1: classificação TNM de 2009 para pelve renal e ureter*

T – Tumor Primário	
Tx	Tumor primário não pode ser avaliado
T0	Não há evidência de tumor primário
Ta	carcinoma papilar não invasivo
Tis	Carcinoma <i>in situ</i>
T1	Tumor invade, o tecido conjuntivo subepitelial
T2	Tumor invade a camada muscular
T3	(pelve renal) Tumor invade além da camada muscular, a gordura peripélvica ou parênquima renal adjacente
T4	Tumor invade órgãos adjacentes ou a gordura perirrenal através do rim
N - Linfonodos regionais	
NX	Linfonodos regionais não podem ser avaliados
N0	Ausência de metástase em linfonodos regionais
N1	Metástase em um único linfonodo de 2 cm ou menos, na sua maior dimensão
N2	Metástase em um único linfonodo maior que 2 cm, mas não superior a 5 cm na maior dimensão, ou linfonodos múltiplos, nenhum com mais do que 5 cm em sua maior dimensão

N3	Metástase em um linfonodo superior a 5 cm, em sua maior dimensão
M - Metástases à distância	
M0	Ausência de metástases à distância
M1	Metástases à distância

* Todas as diretrizes da EAU empregam o sistema TNM de classificação de tumores.

Grau do tumor

Até 2004, a classificação mais comum, usada para CCT-TUS, era a classificação da OMS de 1973, que distinguia entre três graus (G1, G2 e G3). Desde 2004, a nova classificação da OMS distingue entre três grupos de tumores não invasivos: neoplasia urotelial papilar de baixo potencial de malignidade e carcinomas de baixo e de alto grau. Ambas as classificações estão em uso, atualmente, para CCT-TUS. Quase não há tumores de baixo potencial de malignidade no TUS.

Diagnóstico

O diagnóstico de um CCT-TUS depende de técnicas de imagem, cistoscopia, citologia urinária e ureteroscopia diagnóstica.

Recomendações para o diagnóstico de CCT-TUS	GR
Citologia urinária	A
Cistoscopia para excluir um tumor da bexiga concomitante	A
Urografia feita através de TC-MS	A

(TC-MS = tomografia computadorizada “multi-slice”)

Além disso, as possíveis vantagens de uma ureteroscopia devem ser discutidas na avaliação pré-operatória de qualquer CCT-TUS.

Fatores prognósticos

CCT-TUS que invadem a parede muscular geralmente têm um prognóstico muito pobre. Os fatores prognósticos reconhecidos, em ordem decrescente de importância incluem:

- estágio do tumor e grau;
- carcinoma *in situ* (CIS) concomitante;
- idade;
- invasão linfática;
- arquitetura de tumor;
- necrose extensa do tumor;
- marcadores moleculares;
- localização do tumor;
- sexo.

Tratamento

Doença localizada

O tratamento radical do CCT-TUS consiste em nefroureterectomia radical (NUR) por cirurgia aberta, com excisão de um “cuff” de bexiga. Este é o padrão-ouro para CCT-TUS, independentemente da localização do tumor no TUS. A ressecção do ureter distal e de seu orifício é realizada porque esta parte do trato urinário apresenta um risco considerável de recorrência. A dissecação linfonodal associada à NUR tem papel terapêutico e permite o estadiamento ideal da doença.

Recomendações para o tratamento radical do CCT-TUS

Nefroureterectomia radical

Indicações para tratamento radical do CCT-TUS	GR
Suspeita de CCT-TUS infiltrativo (na imagem)	B
Tumor de alto grau (pela citologia urinária)	B
Multifocalidade (com dois rins funcionais)	B
Técnicas para NUR em CCT-TUS	
Cirurgia aberta e laparoscópica são igualmente eficazes	B
Remoção do “cuff” de bexiga é um imperativo	A
Várias técnicas para excisão do “cuff” de bexiga são aceitáveis	C
Linfadenectomia é recomendada para CCT-TUS invasivo	C

NUR = nefroureterectomia radical

O tratamento conservador do CCT-TUS de baixo risco consiste em cirurgia conservadora, que permite a preservação da unidade renal. Tratamento conservador do CCT-TUS pode ser considerado, em casos imperativos (como insuficiência renal, ou rim funcionante solitário), em determinados casos eletivos (com rim contralateral funcionante), ou em casos de tumores de baixo grau e estágio. A escolha da técnica (ureteroscopia, ressecção segmentar, ou por acesso percutâneo) depende de contingências técnicas, da localização anatômica do tumor e da experiência do cirurgião.

Recomendações para o tratamento conservador do CCT-TUS

Indicações para tratamento conservador da CCT-TUS	GR
Tumor unifocal	B

Tumor pequeno (tamanho <1cm)	B
Tumor de baixo grau (por citologia ou biópsias)	B
Ausência de evidências de uma lesão infiltrativa em urografia feita através de TC-MS*	B
Compreensão do seguimento rigoroso pelo paciente	B
Técnicas utilizadas para o manejo conservador do CCT-TUS	
Laser deve ser usado no caso de tratamento endoscópico	C
Ureteroscopia flexível é preferível à rígida	C
Ressecção parcial aberta é uma opção para tumores do ureter pélvico	C
Abordagem percutânea é uma opção para tumores calicinais pequenos, de baixo grau, inadequados para tratamento ureteroscópico	C

*TC-MS = tomografia computadorizada “multi-slice”

A instilação de Bacillus Calmette-Guérin (BCG) ou mitomicina C no trato urinário por nefrostomia percutânea, ou através de um cateter ureteral, é tecnicamente viável após tratamento conservador da CCT-TUS. No entanto, os benefícios não foram confirmados.

Doença avançada

Não existem benefícios de NUR em doença metastática (M+), embora essa possa ser considerada como uma opção paliativa.

Como CCT-TUS são tumores uroteliais, supõe-se que a quimioterapia à base de platina deverá produzir resultados semelhantes aos observados em câncer de bexiga.

Atualmente, os dados disponíveis são insuficientes para fornecer quaisquer recomendações.

A radioterapia parece ser pouco relevante hoje em dia, tanto como terapia única, associada ou não à quimioterapia, quanto para tratamento adjuvante.

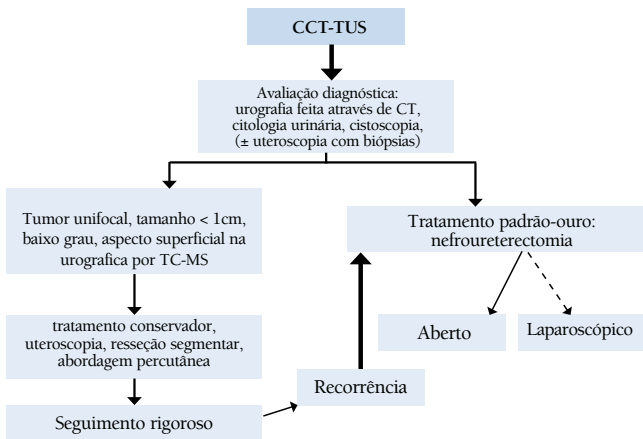
Seguimento

O seguimento rigoroso dos pacientes com CCT-TUS após tratamento radical é necessário, a fim de detectar tumores de bexiga metacrônicos (em todos os casos), recorrência local e metástases à distância (no caso de tumores invasivos). Com manejo conservador, o TUS ipsilateral requer um acompanhamento cuidadoso devido ao risco elevado de recorrência.

Recomendações para o seguimento dos pacientes com CCT-TUS após o tratamento inicial	
Depois do tratamento radical, por pelo menos 5 anos	GR
<i>Tumor não invasivo</i>	
Cistoscopia / citologia urinária em 3 meses e depois anualmente	C
Urografia feita através de TC-MS anualmente	C
Tumor invasivo	
Cistoscopia / citologia urinária em 3 meses e depois anualmente	C
Urografia feita através de TC-MS a cada 6 meses, por 2 anos e, em seguida, anualmente	C

TC-MS = tomografia computadorizada “multi-slice”; NUR = nefroureterectomia radical

Figura 1: Fluxograma proposto para o tratamento de CCU-TUS



TC-MS = tomografia computadorizada “multi-slice”;

Tradução para o Português:

José Carlos Stumpf Souto

TiSBU

Médico Urologista,

Mestrado em Patologia pela UFCSPA

Revisão:

Prof. Dr. João Padua Manzano - TiSBU

O processo de tradução para a Língua Portuguesa foi realizado sob supervisão da Sociedade Brasileira de Urologia. A European Association of Urology - EAU, juntamente com a “Guidelines Office”, não se responsabiliza pela correção das traduções disponibilizadas.

Este folheto é baseado nas diretrizes da EAU mais abrangentes (ISBN 978-90-79754-70-0), disponível a todos os membros da European Association of Urology no seu website, <http://www.uroweb.org>.